Министерство здравоохранения Республики Беларусь
Учреждение образования
«Белорусский государственный медицинский университет»

МИНИСТЕРСТВО ЗДРАВООХРАНЕНИЯ РЕСПУБЛИКИ БЕЛАРУСЬ
УО "БЕЛОРУССКИЙ ГОСУДАРСТВЕННЫЙ МЕДИЦИНСКИЙ УНИВЕРСИТЕТ"
11-12 декабря 2025 года, Минск
X СЪЕЗД ОФТАЛЬМОЛОГОВ
РЕСПУБЛИКИ БЕЛАРУСЬ
с международным участием

СБОРНИК МАТЕРИАЛОВ

X СЪЕЗДА ОФТАЛЬМОЛОГОВ РЕСПУБЛИКИ БЕЛАРУСЬ С МЕЖДУНАРОДНЫМ УЧАСТИЕМ

11-12 декабря 2025 года

г. Минск

УДК 617.7(476)(082)

ББК 56.7(4Беи)я431
Д37

Редакционная коллегия: О.Н. Дудич, Г.В. Ситник, О.А. Ярмак, Г.В. Вашкевич, И.И. Малиновская, П.А. Лебедева

Рецензенты: зав. каф. офтальмологии ИПКиПКЗ «Белорусскмй государственный медицинский университет», д-р мед. наук, проф. Т.А. Имшенецкая; профессор каф. офтальмологии ИПКиПКЗ «Белорусскмй государственный медицинский университет», д-р мед. наук, проф. В.Л. Красильникова

Сборник материалов X Съезда офтальмологов Республики Беларусь с международным участием: сб.науч. тр. / под общ. ред. Т.А. Имшенецкой – Минск, 2025. – 131 с.

В сборнике представлены работы, отражающие актуальные вопросы современной офтальмологии, современные подходы к диагностике и лечению заболеваний органа зрения, реабилитации пациентов с офтальмопатологией, трудности диагностики и выбора лечения в сложных случаях, а так же достижения офтальмологии в Беларуси и за рубежом.

Сборник представляет интерес для практикующих врачей-офтальмологов, врачей смежных специальностей, врачей общей практики, ученых-клиницистов и студентов высших учебных заведений.

2 ДИАГНОСТИКА ЗАБОЛЕВАНИЙ ОРГАНА ЗРЕНИЯ

2. диагностика заболеваний органа зрения

Анна Игоревна Якубенко[1], Игорь Иванович Генералов[1], Татьяна Казимировна Савунова[2]

[1] УО «Витебский государственный медицинский университет», Витебск, Беларусь

[2] Институт повышения квалификации и переподготовки кадров здравоохранения УО «Белорусский государственный медицинский университет», Минск, Беларусь

СОДЕРЖАНИЕ ВНЕКЛЕТОЧНОЙ ДНК В СЛЕЗНОЙ ЖИДКОСТИ У ПАЦИЕНТОВ С МЕДИКАМЕНТОЗНО-ИНДУЦИРОВАННОЙ БОЛЕЗНЬЮ «СУХОГО ГЛАЗА»

2. диагностика заболеваний органа зрения

Актуальность

Длительная местная терапия глаукомы оказывает негативное влияние на состояние глазной поверхности. Происходит уменьшение количества бокаловидных клеток, добавочных слезных желез, выработки муцинов, снижается плотность межэпителиальных контактов, что приводит к десквамации эпителиальных клеток, их разрушению и высвобождению внеклеточной ДНК, которая, в свою очередь, может вызывать повреждение эпителия и поддерживать порочный круг в развитии хронического воспаления [1]. Уровень свободной ДНК может служить прогностическим фактором, определяющим степень тяжести воспалительного процесса.

Цель

Определить уровень внеклеточной ДНК в слезной жидкости у пациентов с первичной открытоугольной глаукомой в зависимости от продолжительности местного лечения.

Материалы и методы

В исследовании приняли участие 60 человек (69 глаз). Было сформировано 2 группы: в 1-ую группу вошли 20 человек (29 глаз) с диагнозом первичной открытоугольной глаукомы I-II а (ПОУГ), инстиллирующие гипотензивный препарат из группы аналогов простагландинов (АП) с консервантом. Длительность местной терапии во второй группе оставила от 11 до 14 месяцев (медиана Me 14 месяцев), 2-ю группу составили 40 человек (40 глаз) без диагноза первичной открытоугольной глаукомы. Возрастные характеристики и половой состав пациентов во всех группах не различались. Получение слезной жидкости для лабораторного определения количества ДНК проводили с помощью фильтровальных тест полосок [2]. Определение внеклеточной ДНК в слезной жидкости выполняли аналогично методике, предложенной в работе «Модификация метода определения ДНК в биологических материалах с использованием флуоресцентных красителей» [3]. Статистический анализ полученных данных проводился с помощью пакета программы Statistica 10 (StatSoft Inc., США).

Количественные данные были представлены в формате медианы [Me] с указанием межквартильного размаха [LQ; HQ].

Результаты

Результаты состояния эпителия глазной поверхности и уровень внеклеточной ДНК представлены в таблицах 1 и 2.

Концентрация внеклеточной ДНК статистически значимо была выше в 1-ой группе Выявлена корреляция средней силы в 1-ой группе между прокрашиваием роговицы, конъюнктивы, глазной поверхности и содержанием свободной ДНК с слезной жидкости позволяет предположить, что основным источником внеклеточной ДНК в слезной жидкости являются поврежденные эпителиальные клетки.

Выводы

Уровень внеклеточной ДНК в слезной жидкости коррелирует со степенью повреждения глазной поверхности и может использоваться в качестве одного из предикторов тяжести воспалительного ответа. Тщательная оценка состояния ГП, разработка точного алгоритма диагностики БСГ, а также своевременная коррекция патологических изменений поможет повысить комплаентность лечения и поддержать высокое качество жизни пациентов с глаукомой.

Список цитированных источников

1. Sonawane S. Ocular surface extracellular DNA and nuclease activity imbalance. Invest Ophthalmol. 2012;17; 53(13):8253-63.

2. Ситник Г.В. Лабораторное исследование слезной жидкости на основе использования стандартизованной технологии ее забора и пробоподготовки. Лаб. Диагн. Вост. Евр. 2021; 10(4):483-492

3. Генералов И.И. Модификация метода определения ДНК в биологических материалах с использованием флуоресцентных красителей. Достиж фунд. клинич. мед и фарм. 2015; 1:189-190.

Таблица № 1. Состояние эпителия глазной поверхности

Table № 1. State of ocular surface epithelium

Параметр	I группа (ПОУГ с АПГ) n= 29 глаза	II группа (здоровые) n=40 глаз	Статистическая значимость, критерий Манна-Уитни (U) p < 0,05
Гиперемия, баллы	2,0 [2,0; 2,0]	0 [0; 0]	I vs IIp <0,001
Прокрашивание эпителия конъюнктивы, баллы	3,0 [2,0; 3,0]	1,0 [0; 1,0]	I vs IIp<0,001

Прокрашивание эпителия роговицы, баллы	1,0 [1,0; 1,0]	0 [0; 0]	I vs II p < 0,001
Прокрашивание эпителия глазной поверхности, баллы	4,0 [3,0; 4,0]	1,0 [0; 1,0]	I vs II p< 0,001
Содержание внеклеточной ДНК в слезной жидкости, нг/л	16723,1 [7312,5; 23530,1]	5017,6 [3544,2; 6869,4]	I vs II p< 0,001

Таблица №2. Результаты корреляционного анализа показателей повреждения глазной поверхности, p<0,05

Table № 2. Results of correlation analysis ocular surface damage parameters, p<0,05

Параметр	I группа (ПОУГс АПГ) n= 29 глаз
Гиперемия и св. ДНК	r=0,49 p=0,02
Прокрашивание эпителия конъюнктивы и св. ДНК	r=0,52 p=0,013
Прокрашивание эпителия роговицы и св. ДНК	r=0,49 p=0,02
Прокрашивание эпителия глазной поверхности и св. ДНК	r=0,62 p=0,002

Ирина Ивановна Семёнова [1], Татьяна Владимировна Качан [2], Людмила Николаевна Марченко [2], Анастасия Александровна Далидович [2]

[1] УЗ «3-я городская клиническая больница им. Е.В. Клумова», Минск, Беларусь

[2] УО «Белорусский государственный медицинский университет», Минск, Беларусь

КОМПЬЮТЕРНОЕ ЗРЕНИЕ В ДИАГНОСТИКЕ ВОЗРАСТНОЙ МАКУЛЯРНОЙ ДЕГЕНЕРАЦИИ

2. диагностика заболеваний органа зрения

Age-related macular degeneration (AMD) is the leading cause of central vision loss in developed countries. Statistics indicate that approximately 10.0% of people over 65 years of age and more than 25.0% of people over 75 years of age are affected [1]. A meta-analysis [2] has shown that by 2040, the number of people worldwide with AMD will reach 288 million. The detection rate of AMD in the early stages is estimated at 6.8%, and in the late stages, at 1.5%. Optical coherence tomography (OCT) is the standard for diagnosing AMD. OCT is most often used to evaluate structural changes in the retina, but the determination of quantitative parameters is significantly limited.

Актуальность

Возрастная макулярная дегенерация (ВМД) является основной причиной потери центрального зрения в развитых странах. По данным статистики, среди заболевших около 10,0 % людей старше 65 лет и более 25,0 % людей старше 75 лет [1]. Данные метаанализа-[2] показали, что к 2040 г. число людей в мире с ВМД достигнет 288 млн. Частота выявления ВМД на ранних стадиях оценивается в 6,8%, а на поздних стадиях — в 1,5%. Стандартом диагностики ВМД является оптическая когерентная томография (ОКТ). С помощью ОКТ чаще всего, оцениваются структурные изменения ретины, при этом определение количественных параметров существенно ограничено.

Цель

Повысить эффективность диагностики и лечения пациентов с возрастной макулярной дегенерацией путем создания программы автоматического определения патологических знаков сетчатки и их анализа.

Материалы и методы

Сканирование сетчатки пациентов производились на приборах Topcon Maestro 2 и Optopol SOCT Copernicus REVO. Основная группа составила 417 глаз 296 пациентов с ВМД. Из них по классификации AREDS: 1ст- 44 глаза, 2 ст- 53 глаза, 3ст - 56 глаза, 4 ст- 264 глаза. В нашем исследовании на первом этапе проводилась ручная сегментация сетчатки, а именно мы обучали нейронную сеть выделять ретинальные патологические знаки и рассчитывать их количественные показатели. Также отдельно выделялись ретинальный пигментный эпителий, эллипсоидная и миоидная зоны фоторецепторов,

хориоидея. На втором этапе тестировалась полученная программа на предмет точности сегментации сетчатки.

Результаты

Таким образом создана программа, оценивающая такие показатели, как объем интра- и субретинальной жидкости, площадь отслоек пигментного эпителия, нейроэпителия, друзеноидной отслойки, а также площадь друз, гиперрефлективного материала и площадь фиброваскулярной ткани. Точность выявления программой патологических знаков и ретинальных структур составила более 80,0%.

Выводы

Применение компьютерного зрения в диагностике ВМД позволяет быстро количественно и качественно оценивать множество ретинальных параметров с высокой точностью. Кроме того, оно открывает возможность создания метода выбора персонифицированного лечения ВМД на основе полученных данных, а также прогнозировать течение заболевания и его исход.

Список цитированных источников

1. Klein R., Klein B.E., Linton K.L. Prevalence of age-related maculopathy. The Beaver Dam Eye Study. Ophthalmology. 1992; 99 (6): 933–43. doi:10.1016/s0161-6420(92)31871-8

2. Wong W.L., Su X., Li X., et al. Global prevalence of age-related macular degeneration and disease burden projection for 2020 and 2040: a systematic review and meta-analysis. Lancet Glob Health. 2014; 2 (2): 106–16. doi:10.1016/S2214-109X (13)70145-1

Марина Леонидовна Мельникова

Медицинский центр «Генез», ЧТУП «НТН Стиль», Могилёв, Беларусь

КЛИНИЧЕСКИЙ СЛУЧАЙ ДОПОЛНИТЕЛЬНОЙ ЦЕНТРАЛЬНОЙ ЯМКИ СЕТЧАТКИ

2. диагностика заболеваний органа зрения, 2.3. визуализация

The presence of double fovea is a rare congenital anomaly and can be detected using retinal OCT. A clinical case of a patient with double fovea is presented. This anomaly was discovered incidentally and does not affect visual acuity or quality.

Актуальность и цель

Наличие дополнительной центральной ямки сетчатки является редкой врождённой аномалией и может быть выявлена при помощи оптической когерентной томографии по наличию или отсутствию соответствующих слоёв сетчатки [1].

Материал и методы

На приём обратилась пациентка М, 40 лет, с жалобами на вспышки в поле зрения правого глаза, беспокоящие несколько недель. Острота зрения 1.0/1.0, внутриглазное давление 11/12 мм рт.ст методом пневмотонометрии. Оптическая когерентная томограмма макулярной зоны правого глаза и дисков зрительных нервов обоих глаз патологии не выявила. На томограмме левого глаза выявлено дополнительное углубление кнутри от фовеа, что было интерпретировано как псеводофовеа (дополнительная центральная ямка сетчатки), (рисунок 1). Также при осмотре глазного дна с фундус линзой было выявлено две чётких пигментированных округлых зоны в макулярной зоне левого глаза (рисунок 2). Других изменений органа зрения не было выявлено.

Результаты

Пациентка направлена к неврологу, выставлен диагноз «остеохондроз шейного отдела позвоночника», после курса лечения жалобы на вспышки в поле зрения правого глаза исчезли.

Вывод

Дополнительная центральная ямка при отсутствии другой офтальмологической патологии может не влиять на остроту и качество зрения.

Список цитированных источников

1. Случай двойного макулярного углубления/Мухамадеев Р.А., Примов Р.Э., Кошелев Д.И., Кадыров Р.З//Практическая медицина. - 2019.- Т. 17. - №1.- С. 145-148.

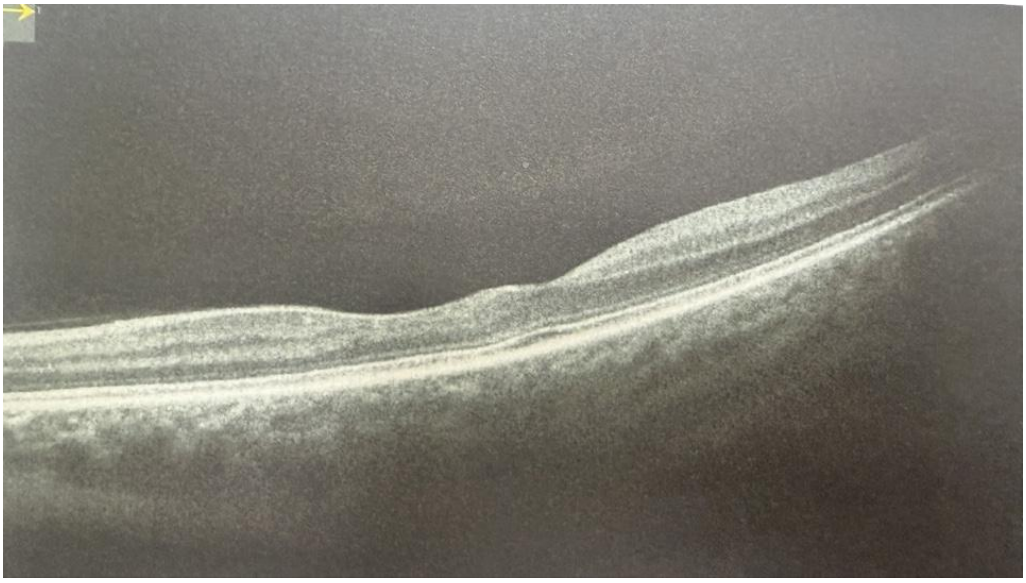

Рисунок 1. Дополнительная центральная ямка сетчатки левого глаза кнутри от основной на оптической когерентной томограмме макулярной зоны.

Рисунок 2. Дополнительная центральная ямка сетчатки левого глаза кнутри от основной на фоторегистрации глазного дна

Евгения Игоревна Санюк [1], Инна Ивановна Малиновская [2], Любовь Александровна Кобец [1, 2]

[1] УЗ «10-я городская клиническая больница», Минск, Беларусь

[2] Институт повышения квалификации и переподготовки кадров здравоохранения УО «Белорусский государственный медицинский университет», Минск, Беларусь

ЗА РАМКАМИ ПРИВЫЧНОГО: РЕТИНАЛЬНЫЕ АРТЕРИАЛЬНЫЕ МАКРОАНЕВРИЗМЫ

2. диагностика заболеваний органа зрения, 2.3. визуализация, 2.4. вопросы дифференциальной диагностики, 4.3. сосудистый тракт, 4.4. стекловидное тело и сетчатка

Введение

Ретинальные артериальные макроаневризмы (РАМ) – это локальные расширения сосудистых стенок артерий диаметром от 100 до 250 мкм, возникающие из-за ремоделирования сосудов, в основном при артериальной гипертензии (АГ) и других сердечно-сосудистых заболеваниях. Макроаневризмы чаще локализуются в височной части сетчатки вдоль сосудистых аркад, в 80-90% случаев односторонние, некоторые подвергаются спонтанному разрешению, однако при развитии осложнений, пациентам может понадобиться офтальмологическая помощь. РАМ - редкое заболевание, важна дифференциальная диагностика с такой патологией как диабетическая ретинопатия, геморрагическими осложнениями при возрастной макулярной дегенерации и т.д. [1]

Цель

Представить клинические случаи пациентов с осложнениями РАМ.

Методы

Описаны 2 клинических случая пациентов с осложненными РАМ. Пациентам была проведена мультимодальная офтальмологическая диагностика, включая фотографирование глазного дна и оптическую когерентную томографию (ОКТ), кроме этого для уточнения диагноза одной пациентке была выполнена флюоресцентная ангиография (ФАГ), а другой ангио-ОКТ. Обе пациентки получили комплексное лечение (лазерное, терапевтическое), одной пациентке была выполнена инъекция анти-VEGF препарата.

Результаты

В первом случае пациентка обратилась с резким снижением зрения и жалобами на «пятно» перед глазом из-за субгиалоидного кровоизлияния, ей была успешна проведена лазерная гиалоидотомия и назначена консультация терапевта для контроля и коррекции АД. После частичного рассасывания кровоизлияния и улучшения визуализации пациентке выполнялись фотографирование глазного дна и ФАГ, которые выявили РАМ как основную причину геморрагических осложнений. Пациентке дополнительно

проводилась микроимульсная лазерная терапия (МИЛТ) в зоне отёка вокруг РАМ. После проведенного лечения и компенсации АД состояние стабилизировалось, кровоизлияния исчезли, РАМ постепенно облитерировалась.

Во втором случае пациентка обратилась с жалобами на снижение зрения в течение 5-6 мес. с направительным диагнозом ВМД. При осмотре, включающем фотографирование глазного дна, ОКТ и ангио-ОКТ было выявлена РАМ с массивным отложением экссудата с «затеканием» в макулярную зону. Из-за выраженного отёка сетчатки применялся комбинированный подход с однократной инъекцией анти-VEGF препарата и 2 сеансами МИЛТ, что привело к резорбции экссудата и улучшению зрения. В процессе лечения также потребовалась консультация терапевта и коррекция АД.

Выводы

Бессимптомные и неосложненные РАМ рекомендуется наблюдать, обязателен контроль АД, при осложнениях возможны различные методы офтальмологической терапии: прямое или перианевризматическое лазерное воздействие, МИЛТ, анти-VEGF терапия, а при тяжёлых рецидивирующих кровоизлияниях - витрэктомия.

РАМ - редкая, но серьёзная сосудистая патология, связанная с системными сердечно-сосудистыми заболеваниями. Комплексная диагностика и междисциплинарный подход позволяют эффективно лечить осложнения и улучшать зрение пациентов.

Список цитированных источников

1. Singh D, Tripathy K. Retinal Macroaneurysm. StatPearls [Internet]. Treasure Island (FL): StatPearls Publishing; 2023 Aug 25. PMID: 35015432

Виктория Владимировна Алексейкова[1], Людмила Николаевна Марченко[2], Ольга Викторовна Терешенко[2], Екатерина Вячеславовна Малицкая[3], Ирина Сергеевна Дворниченко[4]

[1] УЗ «3-я городская клиническая больница имени Е. В. Клумова», Минск, Беларусь

[2] УО «Белорусский государственный медицинский университет», Минск, Беларусь

[3] УЗ «8-я городская поликлиника», Минск, Беларусь

[4] ООО «Экомедсервис - Медицинский центр», Минск, Беларусь

СЕРПИГИНОЗНЫЙ ХОРИОИДИТ

2. диагностика заболеваний органа зрения, 2.4. вопросы дифференциальной диагностики, 4. терапевтическая офтальмология, 4.3. сосудистый тракт, 4.4. стекловидное тело и сетчатка

Актуальность и цель

Серпигинозный хориоидит (СХ) —двустороннее криптогенное воспалительное заболевание, приводящее к разрушению пигментного эпителия сетчатки (ПЭС), фоторецепторов и дисфункции хориокапилляров. Это хроническое, рецидивирующее и прогрессирующее заболевание, которое обычно возникает у пациентов в возрасте от 30 до 60 лет. Цель— анализ клинического случая.

Материалы и методы

Пациент Л., 1968 г.р., обратился в ГОКДЦ с жалобами на «туман», головную боль, снижение зрения в течение нескольких дней. В анамнезе: перипапиллярная хориоретинопатия, осложненная макулярной неоваскуляризацией (МНВ) левого глаза, по поводу которой получил загрузочную дозу ингибиторов ангиогенеза (анти-ФРЭС). МКОЗ на момент обращения 0.8/0.3, ВГД 36/36. При офтальмоскопии: диск зрительного нерва (ДЗН) проминирует, выраженная дистрофия сетчатки перипапиллярно на обоих глазах (OU) с фиброзными изменениями в макулярной зоне (МЗ) на левом глазу (OS). По данным оптической когерентной томографии с ангиографией (ОКТ, А-ОКТ): ОКТ OD – в МЗ структура слоёв сохранена. ОКТ OS – субретинальный гиперрефлективный материал (СРГМ). А-ОКТ OS – перипапиллярная МНВ без признаков экссудативной активности. ОКТ ДЗН OU – отёк перипапиллярных нервных волокон. Проведено дообследование: МРТ ГМ по ангиопрограмме, общеклинические анализы – без особенностей, АСКП – снижение светочувствительности OU. Клинически выставлен диагноз «СХ обоих глаз». На основании патогенетических механизмов развития СХ рекомендовано введение Триамцинолона в заднее субтеноновое пространство.

При осмотре через 3 месяца МКОЗ 0.8/0.08, ВГД 16/20. При офтальмоскопии: OU – ДЗН бледноват, отека нет, распространение желтоватвх очагов с нечетким контуром под сосудистыми аркадами в направлении МЗ, отек в МЗ левого глаза. По данным ОКТ: OD – структура слоев сохранена, А-ОКТ OD – активная МНВ перипапиллярно, ОКТ OS –

СРГМ, интраретинальная жидкость (ИРЖ), А-ОКТ OS – реактивация МНВ.В связи с прогрессированием заболевания, принято решение о повторном введении Триамцинолона, продолжении анти-ФРЭС и системной терапии: комбинации глюкокортикостероида и цитостатика с контролем лабораторных показателей.

Результаты

При осмотре через 2 месяца: МКОЗ 1,0/0,04, ВГД 19/20. При офтальмоскопии: OU – ДЗН бледноват, перипапиллярно дистрофические очаги с исходом в ретинальную атрофию, до зоны фовеа на OS. По данным ОКТ: OD – структура слоев сохранена, А-ОКТ – снижение активности МНВ. ОКТ OS – СРГМ, регресс ИРЖ, неполная наружная ретинальная атрофия, А-ОКТ – МНВ.

Выводы

1. Жалобы у пациентов с СХ как правило появляются в момент распространения очагов в макулярную зону.

2. Введение глюкокортикостероида в субтеноновое пространство эффективно купирует воспаление.

3. СХ может осложняться макулярной неоваскуляризацией, отеком диска зрительного нерва.

4. Требуется постоянный мониторинг и своевременное назначение анти-ФРЭС препарата с цитостатиком для стабилизации состояния глазного дна и лучшего функционального исхода заболевания.

Ален Егиаевич Ансурян, Ануш Гамлетовна Амирян, Светлана Владимировна Саакян, Сергей Викторович Милаш

ФГБУ «Национальный медицинский исследовательский центр глазных болезней им. Гельмгольца», Москва, Российская Федерация

ОСОБЕННОСТИ ВАСКУЛЯРИЗАЦИИ МЕЛАНОЦИТАРНЫХ НОВООБРАЗОВАНИЙ КОНЪЮНКТИВЫ

2. диагностика заболеваний органа зрения, 3.6. офтальмоонкология, 4.1. придатки глаза и орбита

Актуальность и цель

Васкуляризация является важным звеном в прогрессии доброкачественных и злокачественных новообразований. Метод оптической когерентной томографии с функцией ангиографии (ОКТ-А) стал неотъемлемым стандартом в диагностике сосудистых изменений и новообразований глазного дна. В последнее время ОКТ-А стали использовать для визуализации сосудов переднего отрезка глаза. Учитывая ряд преимуществ, таких как бесконтактность, высокая скорость исследования, отсутствие необходимости в применении контрастных препаратов, методика представляет интерес для изучения особенностей васкуляризации эпибульбарных новообразований, в частности, конъюнктивальных меланом (КМ) и доброкачественных меланоцитарных образований конъюнктивы (ДМН), что и стало целью настоящего исследования.

Материал и методы

Обследовано 28 пациентов, из них 12 с КМ и 15 пациентов с ДМН. Гистологическое подтверждение получено у всех пациентов с ДМН и у 11 из 12 с КМ. Проведено стандартное офтальмологическое обследование с фоторегистрацией ПОГ и ОКТ-А на приборе SD OKT RS-3000 Advance 2 Nidek (Япония). Для объективного количественного анализа и постобработки ангиограмм использовали программное обеспечение Fiji (версия ImageJ 1.54p, USA). При анализе полученных сканов определяли плотность распределения сосудов в ткани (vascular density – VD, %).

Результаты

У всех больных с КМ при проведении ОКТ-А выявлена сеть собственных новообразованных сосудов. Ангиоархитектоника КМ отличалась полиморфизмом (наличие в опухоли 2 и более типов сосудистых паттернов), среди которых наиболее часто встречались неправильные линейные сосуды. При ОКТ-А пациентов с ДМН у 13/15 пациентов выявлена сеть собственных новообразованных сосудов. При этом у большинства (12 пациентов) отсутствовал сосудистый полиморфизм, в ангиоархитектонике ДМН превалировали линейные извилистые сосуды. Значимых различий между средними значениями VD пациентов с КМ (36,3±9,5 %) и с ДМН (34,6±13,3 %) не выявлено.

Выводы

ОКТ-А – метод прижизненной неинвазивной инструментальной диагностики, позволяющий визуализировать и оценивать как качественные (ангиоархитектонику), так и количественные характеристики васкуляризации злокачественных и доброкачественных меланоцитарных новообразований конъюнктивы, что может быть полезно в изучении некоторых аспектов неоангиогенеза, а также в сложных дифференциально диагностических случаях.

2.1 базовая диагностика

Сергей Александрович Ковалев, Юрий Александрович Иванишко, Владимир Валерьевич Мирошников

Ростовская глазная клиника «ИнтерЮНА», Ростов-на-Дону, Российская Федерация

НАШИ ПРЕДСТАВЛЕНИЯ О КОРРЕКТНОЙ И ПРОГНОСТИЧЕСКИ ЗНАЧИМОЙ КЛИНИКО-ПАТОГЕНЕТИЧЕСКОЙ ОКТ-КЛАССИФИКАЦИИ ХИРУРГИЧЕСКОЙ ПАТОЛОГИИ ВИТРЕОМАКУЛЯРНОГО ИНТЕРФЕЙСА

2.1. базовая, 3.5. витреоретинальная хирургия

Актуальность

На сегодня отсутствует общепринятая классификация патологии витреомакулярного интерфейса (ВМИ), что затрудняет профессиональную коммуникацию и выбор метода лечения.

Цель

Изложить наши представления о возможном варианте корректной и прогностически значимой клинико-патогенетической ОКТ-классификации хирургической патологии ВМИ.

Материал и методы

Для формирования патогенетически обоснованного классификационного подхода к наиболее распространённым изменениям ВМИ были обобщены литературные данные и собственные наблюдения.

Результаты

В соответствии с патогенезом, отправной точкой классификации является витреомакулярная адгезия. При развитии задней отслойки стекловидного тела (ЗОСТ) по пути витреошизиса, может формироваться фиброглиальная преретинальная пролиферация — эпиретинальная мембрана (ЭРМ). В зависимости от выраженности ретинальных изменений и с учётом наличия эктопии внутренних фовеальных слоёв, выделяют 4 стадии ЭРМ. В случае явного превалирования отдельных особенности контракции могут формироваться специфические подтипы ЭРМ с характерной ОКТ-картиной. Если сокращение пролиферативной ткани вызывает центростремительное натяжение сетчатки, то результатом будет ЭРМ с макулярным псевдоразрывом. При центробежном сокращении ЭРМ возможно появление интраретинальных полостей, формируется ЭРМ с фовеошизисом. Если же ЗОСТ происходит при наличии прочной локальной витреомакулярной фиксации, то развивается витреомакулярная тракция (ВМТ). Выделяют 4 стадии ВМТ на основании ОКТ-признаков, отражающих изменения структуры сетчатки, напрямую связанные с прогрессированием тракционного

воздействия (изменение ретинального профиля, наличие полостей во внутренних и наружных слоях сетчатки). ВМТ может разрешаться как бессимптомно, так и с формированием дефекта ткани сетчатки и образованием сквозного макулярного разрыва (СМР). Если тракционное воздействие в исходе ЗОСТ формирует ретинальный дефект, но не приводит к развитию СМР, то могут запускаться процессы, приводящие к ОКТ-картине ламеллярного макулярного разрыва, который, в редких случаях, также может стать сквозным. На рис. 1 приведена предлагаемая клинико-патогенетическая классификация первичной хирургической патологии витреомакулярного интерфейса с ОКТ-примерами описываемых состояний.

Заключение

Предложена классификационная схема, которая охватывает весь спектр первичной хирургической патологии ВМИ, имеет в своей основе современные представления о патогенезе, базируется на чётких ОКТ-определениях каждой нозологии, опираясь на конкретные морфологические критерии, разграничивает стадийность патологических процессов, стандартизируя исследовательскую работу и упрощая принятие решений о тактике лечения

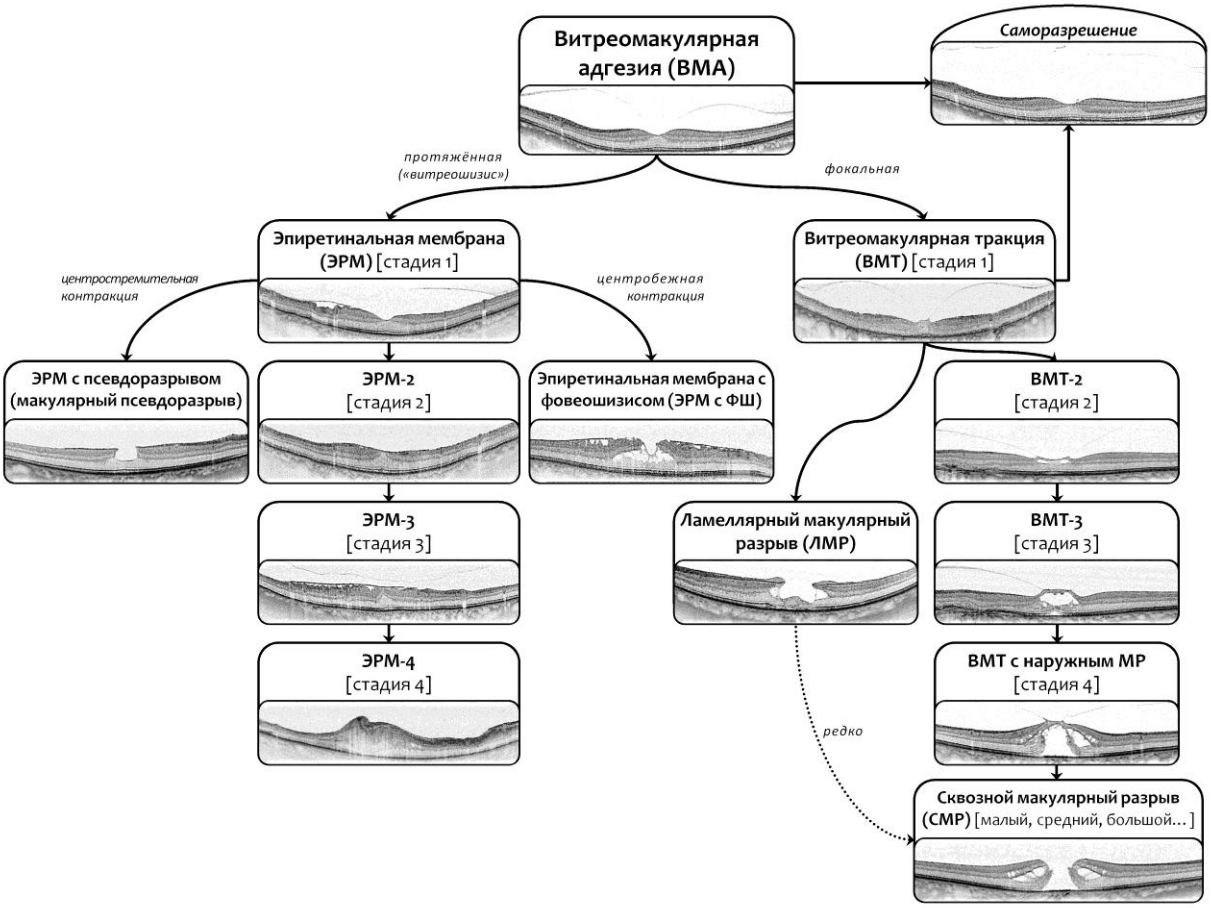

Рис. 1. Клинико-патогенетическая классификация первичной хирургической патологии витреомакулярного интерфейса

Даниил Александрович Мягков

ФГБНУ «Научно-исследовательский институт глазных болезней им. М.М. Краснова», Москва, Российская Федерация

ВЛИЯНИЕ ОЧКОВОЙ КОРРЕКЦИИ ЛИНЗАМИ ДЕФОКУСНОГО ДИЗАЙНА (DIMS) НА ПРОГРЕССИРОВАНИЕ МИОПИИ У ДЕТЕЙ И ПОДРОСТКОВ

2.1. базовая, 4. терапевтическая офтальмология, 5. детская офтальмология "Актуальность и цель

Распространённость миопии среди школьников растёт, а удлинение аксиальной длины (AL) ассоциировано с повышением риска формирования макулярной дегенерации, глаукомы и отслойки сетчатки. В условиях ограниченного комплаенса к контактным и ночным линзам возрастает значение неинвазивных очковых решений. Линзы дефокусного дизайна (DIMS) создают наведенный периферический миопический дефокус, что, по данным клинических исследований, замедляет осевую прогрессию миопии по сравнению с коррекцией монофокальными линзами [1]. В российской практике актуален вопрос возможности подбора контактных линз в условиях поликлинического приема, их переносимости, влияния исходной степени миопии на результат и связи между динамикой AL и сфероэквивалентом (SE). Цель -оценить годовое изменение AL и SE у детей, постоянно использующих очки с DIMS-линзами.

Материал и методы

Проведено проспективное наблюдательное исследование в одной клинике. Включены 63 ребёнка 7–14 лет с миопией −0.50…−6.00 D; критерии исключения: астигматизм >1,5 D, амблиопия, офтальмопатология, предшествующая терапия, влияющая на рост глаза. Назначались DIMS-линзы с полной коррекцией; рекомендовано ношение ≥12 ч/сут, цифровая зрительная гигиена (время на улице ≥90 мин/день). Измерения: AL (оптическая биометрия), SE в условиях циклоплегии; визиты: базовый и через 12 мес. Фиксировались переносимость, причины прекращения ношения, переход на альтернативные методы. Статистика: тест Шапиро–Уилка; парный t-тест или Вилкоксона; корреляция Пирсона между ΔAL и ΔSE; значимость $p<0,05$. Стратификация: слабая миопия (n=43) и средняя (n=20). Этика: информированное согласие законных представителей.

Результаты

В общей когорте за 12 мес прирост AL составил 0,16±0,06 мм, прогрессия SE — 0,31±0,08 D (оба $p<0,001$). В подгруппе слабой миопии зафиксированы AL +0,16±0,06 мм и SE +0,26±0,09 D; отмечена умеренная положительная связь ΔAL–ΔSE ($r=0,372$; $p=0,0276$), что указывает на согласованность метрических и рефракционных изменений. В подгруппе средней миопии AL увеличилась на 0,19±0,17 мм, SE — на 0,41±0,15 D; корреляция отсутствовала ($r=0,108$; $p=0,537$), что может отражать физиологический рост глаза. Переносимость хорошая; прекращение ношения в 28,6% случаев было связано с выбором МКЛ с дефокусом или ортокератологических линз по причине занятия спортом

и других увлечений, при которых требуется большей свободы от очков. Нежелательных явлений, требующих прекращения коррекции, не зарегистрировано. Полученные значения сопоставимы с международными данными об эффективности DIMS [1–3].

Выводы

1. DIMS-очки клинически замедляют прогресс миопии за 12 мес (AL, SE) в реальной практике.

2. Связь ΔAL–ΔSE выражена при слабой миопии и ослабляется при средней → требуется стратификация и индивидуализация.

3. Метод показан при слабой миопии; сочетать с поведенческой коррекцией и регулярным мониторингом AL/SE, при необходимости переходить к комбинированным стратегиям.

Список цитированных источников

1. Lam CSY, Tang WC, Tse DYY, et al. Defocus incorporated multiple segments (DIMS) spectacle lenses slow myopia progression: A 2-year randomised clinical trial. British Journal of Ophthalmology. 2020;104(3):363-368. https://doi:10.1136/bjophthalmol-2018-313739

Таблица 1. Данные об участниках исследования, исходных и контрольных AL и SE.

Группа:	1 группа	2 группа	Общая группа
Кол-во участников / глаз	44/87	18/35	61/122
Средний возраст, лет	9.68 ± 0.34	10.11 ± 0.50	9.80 ± 0.28
Выбыли из исследования глаз/%	14/16,09%	18/51,43%	32/26,23%
Исходная AL, мм	23.99 ± 0.16	24.76 ± 0.21	24.21 ± 0.14
12 мес. AL, мм	24.15 ± 0.17	24.94 ± 0.22	24.37 ± 0.15
Исходная SE, D	-1.72 ± 0.16	-4.28 ± 0.19	-2.45 ± 0.24
12 мес. SE, D	-1.99 ± 0.19	-4.69 ± 0.22	-2.76 ± 0.26
Прирост AL, мм	0.16 ± 0.06	0.19 ± 0.17	0.16 ± 0.06
Прирост SE, D	0.26 ± 0.09	0.41 ± 0.15	0.31 ± 0.08
p-value AL	$p < 0.001$	$p = 0.0309$	$p < 0.001$
p-value SE	$p < 0.001$	$p < 0.001$	$p < 0.001$
r (AL и SE)	$r = 0.372$	$r = 0.108$	$r = 0.233$
p-value r	$p = 0.0276$	$p = 0.537$	$p = 0.0097$

Таблица 2. Сравнение изменений AL и SE по данным аналогичных РКИ за последние 5 лет.

Исследования	Li et al., 2025	Bao et al., 2022	Guo et al., 2023	Guo et al., 2023	Myagkov et al., 2025
Кол-во участников	43	54	193	64	63
Тип коррекции	HAL	HAL	HAL	DIMS	DIMS
Средний возраст, лет	10.7 ± 0.11	10.7 ± 0.02	9.57 ± 0.16	10.29 ± 0.26	9.80 ± 0.28
Исходная AL, мм	24.82 ± 0.11	24.76 ± 0.09	24.35 ± 0.09	24.54 ± 0.13	24.21 ± 0.14
Исходная SE, D	-2.81 ± 0.16	-2.70 ± 0.14	-2.24 ± 0.10	-2.45 ± 0.25	-2.45 ± 0.24
Прирост AL через 12 мес., мм	0.11 ± 0.02	0.13 ± 0.02	0.17 ± 0.02	0.27 ± 0.04	0.16 ± 0.06
Прирост SE через 12 мес., D	0.22 ± 0.07	0.27 ± 0.06	0.34 ± 0.04	0.63 ± 0.08	0.31 ± 0.08
p-value AL	p <0.001	p <0.001	p =0.02	p =0.02	p < 0.001
p-value SE	p <0.001	p <0.001	p =0.01	p =0.01	p < 0.001

3 ОФТАЛЬМОХИРУРГИЯ

3. офтальмохирургия

Фируза Махкамовна Урманова, Дилобар Мираталиевна Туйчибаева

Ташкентский государственный медицинский университет, Ташкент, Узбекистан

ДИНАМИКА МОРФОЛОГИЧЕСКИХ СТРУКТУР ПРИ РЕВАСКУЛЯРИЗАЦИЯ ХОРИОИДЕИ В ЭКСПЕРИМЕНТЕ

3. офтальмохирургия, 3.7. трансплантация тканей

To effectively treat AMD, a number of surgical interventions have been proposed to correct hemodynamic disturbances through the introduction of various types of grafts.

An analysis of the experimental results of using a sheep pericardial xenograft in the suprachoroidal space demonstrates the activation of regenerative processes in the connective tissue structures of the eye, facilitating the development of vascular anastomoses.

Актуальность и цель

Применение хирургических вмешательств при сухой форме возрастной макулярной дегенерации, с целью коррекции гемодинамических нарушений, путем введения в супрахориоидальное пространство различного рода трансплантатов можно считать обоснованными.

Цель исследования: изучить динамику морфологических структур глаза и архитектонику его сосудов при использовании ксенотрансплантата при реваскуляризирующей операции в эксперименте.

Материалы и методы

Экспериментальные исследования выполнены на 32 кроликах породы шиншилла, которые были разделены на три группы: а) 1-ая группа (сравнительная) включала 12 животных, у которых был сформирован склеральный клапан без применения ксенотрансплантата б) 2-ая группа (основная) состояла из 12 животных, которым в супрахориоидальное пространство был имплантирован ксенотрансплантат из перикарда овец в) 3-я группа (контрольная) включала 8 интактных животных, не подвергшихся каким-либо воздействиям.

Результаты

Анализ результатов исследований свидетельствует, что в 1-ой группе через 1 месяц после операции существенных изменений оболочек глаза в области нанесения дефекта, сравнительно с интактными животными, нам выявить не удалось. Сосудистая оболочка и склера вблизи нанесения дефекта не отличается от таковых в норме.

Во 2-ой основной группе экспериментальных животных через 3 месяца после операции расположенная в области трансплантата ткань, представленная фиброзно-измененными волокнами, постепенно замещалась соединительной тканью, в которой определялись вновь сформированные кровеносные сосуды, проникающие в склеру.

В 3-ей контрольной группе при морфологическом изучении срезов глаз существенных изменений в тканях не выявлено.

Выводы

1. При внедрении ксенотрансплантата совместно с субконьюнктивальной тканью и частью прямой мышцы в супрахориоидальное пространство выявляется асептическое воспаление с нейтрофильной лимфоцитарной и макрофагальной инфильтрацией, с последующим формированием в области трансплантата рубцовоизмененной ткани, его резорбцией и развитием новых сосудов.

2. Имплантация ксенотрансплантата в супрахориоидальное пространство в эксперименте оказывает реваскуляризирующее действие на хориоидею, активизируя процессы регенерации соединительнотканных структур глаза, что способствует развитию сосудистых анастомозов.

3.1. хирургия придатков глаза и орбиты

Ольга Викторовна Терешенко[1], Ирена Геннадьевна Гудиевская[1], Евгений Александрович Гончар[2], Евгений Викторович Сомов[2], Татьяна Владимировна Никифорова[3], Наталья Владимировна Ореховская[3]

[1] УО «Белорусский государственный медицинский университет», Минск, Беларусь

[2] УЗ «Минская областная клиническая больница», Минск, Беларусь

[3] УЗ «3-я городская клиническая больница имени Е.В. Клумова», Минск, Беларусь

ЛАЗЕРНОЕ УДАЛЕНИЕ ДОБРОКАЧЕСТВЕННЫХ НОВООБРАЗОВАНИЙ ПЕРИОРБИТАЛЬНОЙ ОБЛАСТИ

3.1. хирургия придатков глаза и орбиты

The number of patients seeking removal of benign eyelid lesions for cosmetic and functional reasons is increasing in surgical and ophthalmologic practice. CO_2 lasers, widely used in ophthalmology, allow precise tissue vaporization, vascular coagulation, and reduced bleeding, edema, and infection risk, while minimizing scarring. This study evaluated the clinical efficacy and safety of CO_2 laser removal of periocular benign lesions in 50 patients (35 women, 15 men; mean age 44.8±12.6). Complete removal was achieved in 100% of primary cases without recurrence or complications. Recurrence occurred in 20% of previously operated patients. CO_2 laser excision proved effective, safe, minimally traumatic, and cosmetically favorable.

Актуальность

В современной хирургической и офтальмологической практике увеличивается число пациентов, обращающихся за удалением доброкачественных новообразований век с косметической и функциональной целью.

В офтальмологии лазеры применяются как для лечения внутриглазных заболеваний, так и для удаления доброкачественных образований придаточного аппарата глаза. Особое место занимает CO_2-лазер, излучение которого (длина волны 10600 нм) активно поглощается водой, вызывая вапоризацию тканей. Лазер коагулирует сосуды, что снижает кровотечение и обеспечивает хороший гемостаз, а также уменьшает отёк, боль, риск инфицирования и необходимость швов. Послеоперационные рубцы, как правило, отсутствуют, что важно для эстетики.

Цель

Оценить клиническую эффективность и безопасность CO_2-лазерного удаления доброкачественных новообразований периорбитальной зоны

Материалы и методы

Обследованы 50 пациентов (35 женщин, 15 мужчин; средний возраст 44,8±12,6 лет). Основная группа — 40 пациентов, которым удаление выполняли впервые; группа сравнения — 10 человек после предыдущих хирургических вмешательств с осложнениями или рецидивами. Перед процедурой проводился офтальмологический осмотр и консультация офтальмоонколога. Анестезия — местная (тетракаин 0,5% или лидокаин 2%, нередко в комбинации с анестезирующим кремом). Использовали CO_2-лазер (10600 нм) в импульсном режиме 10 Гц, 2–3 Вт, длительность импульса 10 мс.

Результаты

В основной группе полное удаление новообразований достигнуто у 100% пациентов, рецидивов и осложнений не отмечено, косметический результат — хороший или удовлетворительный. В группе сравнения также достигнуто полное удаление, но в 2 случаях (20%) через 6 месяцев возник рецидив. Послеоперационных осложнений не было.

Выводы

CO_2-лазерное удаление доброкачественных новообразований век — эффективный, безопасный и малотравматичный метод с хорошим косметическим результатом. Оно может выполняться амбулаторно и сокращает восстановление. Ограничение — невозможность гистологического анализа удалённой ткани, что требует тщательной предоперационной диагностики.

Наталья Генриховна Солодовникова[1], Сергей Михайлович Логош[2], Анна Юрьевна Стрижак[2], Дарья Андреевна Стасюкевич[2], Татьяна Сергеевна Врублевская[3]

[1] УО «Гродненский государственный медицинский университет», Гродно, Беларусь

[2] УЗ «Гродненская университетская клиника», Гродно, Беларусь

[3] ООО «ЛОДЭ», Гродно, Беларусь

ФЛЕГМОНОЗНЫЙ ДАКРИОЦИСТИТ ПРИ ХРОНИЧЕСКОМ ПОЛИПОЗНОМ РИНОСИНУСИТЕ

3.1. хирургия придатков глаза и орбиты

Rhinosinusitis with polyposis is a chronic inflammatory disease of the nasal mucosa and paranasal sinuses, characterized by the growth of edematous polyps that can obstruct the nasolacrimal duct and lead to the development of dacryocystitis. In this article, we present a clinical case of phlegmonous dacryocystitis that developed in the setting of CRSwNP.

Актуальность и цель

Полипозный риносинусит (CRSwNP) – хроническое воспалительное заболевание слизистой полости носа и околоносовых пазух, проявляющееся ростом отечных полипов, которые могут нарушать проходимость слезно-носового канала и приводить к развитию дакриоцистита. В данной работе приводим клинический случай флегмонозного дакриоцистита, развившегося на фоне CRSwNP.

Материал и методы

Пациент В., 1971 г.р. поступил с диагнозом H04.3 Флегмона слезного мешка слева. J32 Хронический полипозный синусит. J45 Бронхиальная астма. Эмфизема легких. ДН2. E 66.8 Морбидное ожирение. ИМТ 49. I11АГ2, риск 3. F 20.2. Жалобы пациента на наличие болезненного образования во внутреннем углу левой орбиты, гнойное отделяемое в левом глазу, заложенность носа, затруднение носового дыхания, обильное гнойное отделяемое из носа. Проведено стандартное офтальмологическое исследование, консультации оториноларинголога, пульмонолога, психиатра, нативное КТ-исследование головного мозга, лицевого черепа и с контрастным усилением.

Результаты

При поступлении (рис.1) у пациента отек нижнего века левого глаза, гнойное отделяемое в конъюнктивальной полости, гиперемия конъюнктивы, во внутреннем квадранте орбиты округлое образование мягко-эластической консистенции, болезненное. Глазное яблоко отклонено кнаружи. Оптические среды прозрачные. Рефлекс с глазного дна розовый. По данным КТ левая лобная пазуха, носовые ходы, ячейки решетчатого лабиринта, носослезные каналы субтотально заполнены тканевым компонентом, вызывающим деструкцию костных стенок пазух, носовых раковин, костной носовой перегородки с

формированием множественных дефектов во всех стенках верхнечелюстной пазухи, с выбуханием содержимого в подвисочную ямку, дефектом в медиальной стенке орбиты размером до 35 мм, в латеральной стенке левой ячейки основной пазухи дефект 17 мм с сообщением со средней черепной ямкой и сонными каналами, полостью турецкого седла. Во внутреннем углу левой глазницы образование размером 32х36 мм, приводящее к смещению левого глазного яблока (рис.2). Лечение: системная антибактериальная терапия, вскрытие и дренирование флегмоны слезного мешка. Для лечения CRSwNP назначены ирригации солевыми растворами, интраназальные ГКС. На 6 сутки пациент выписан с отсутствием воспалительных явлений в области слезного мешка и отсутствием выделений из носа. Рекомендации даны опекуну пациента, учитывая наличие у пациента психического расстройства (F20.2)

Вывод

Хронический полипозный риносинусит при отсутствии лечения приводит к осложненному течению заболевания с разрушением костных стенок назо-орбитальной области и развитием флегмонозного дакриоцистита.

Рисунок 1. Флегмона слезного мешка

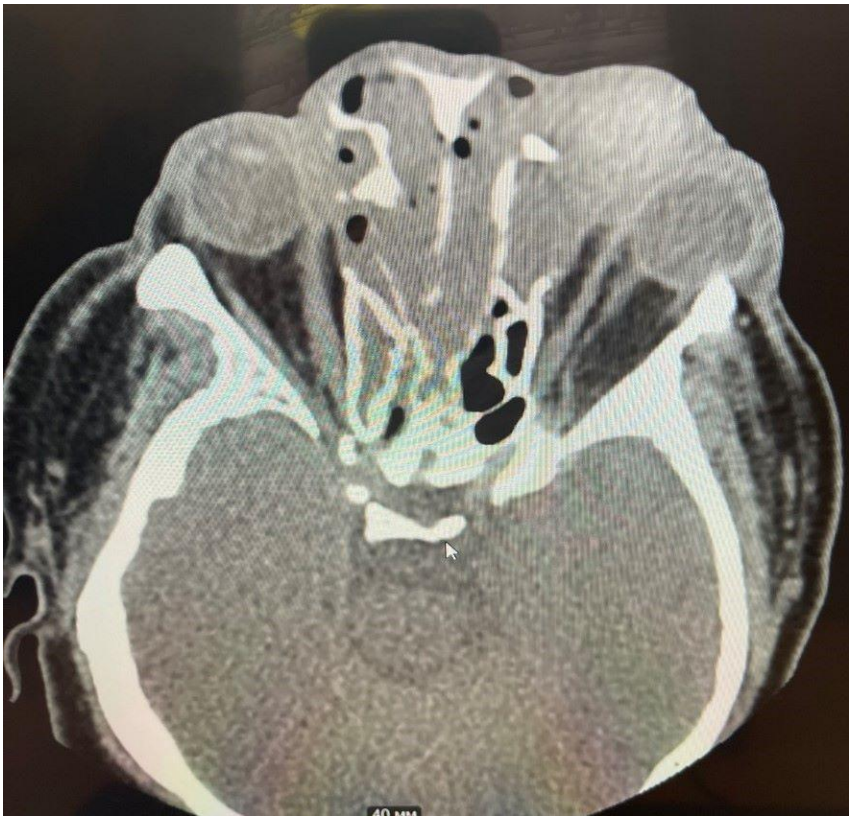

Рисунок 2. КТ лицевого черепа и орбит при хроническом полипозном риносинусите

Наталья Антоновна Малиновская[1,2], Роман Леонидович Трояновский[3], Анастасия Владимировна Аникиева[1], Светлана Владимировна Буяновская[1], Вадим Дмитриевич Гареев [1]

[1] СПб ГБУЗ «Детский городской многопрофильный клинический центр высоких медицинских технологий им. К.А. Раухфуса», Санкт-Петербург, Российская Федерация

[2] ФГБОУ ВО «Северо-Западный государственный медицинский университет им. И.И. Мечникова», Санкт-Петербург, Российская Федерация

[3] Военно-медицинская академия им. С.М. Кирова, Санкт-Петербург, Российская Федерация

ОПЫТ ДИАГНОСТИКИ И ХИРУРГИЧЕСКОГО ЛЕЧЕНИЯ НОВООБРАЗОВАНИЙ ОРБИТЫ У ДЕТЕЙ

3.1. хирургия придатков глаза и орбиты, 3.6. офтальмоонкология, 5. детская офтальмология

Актуальность

Новообразования орбиты в детском возрасте встречаются нечасто, но диагностика нередко представляет определенные трудности.

Материалы и методы

По данным работы городского офтальмологического отделения ДГМКЦВМТ им. К.А. Раухфуса за 2024 год из 1402 пролеченных пациентов 30 больных (2%) составили дети с доброкачественными образованиями глазного придатков орбиты и 2 (0,13%) пациента со злокачественными. Из 1425 операций в 3-х случаях (0,2%) орбитотомии при новообразованиях.

Обследование при подозрении на новообразования орбиты включало:

- лабораторное обследование (общий и биохимический анализ крови), УЗИ, КТ МРТ,
- биопсию образования (инцизионная, эксцизионная) с последующим цитологическим, гистологическим и иммуногистохимическим исследованиями [1, 2, 3].

Перед оперативным лечением выполнялась консультация онколога.

Результаты

Клиническая картина новообразований обуславливалась характером опухоли, темпом ее роста и особенностями локализации. Среди наиболее характерных симптомов отмечались следующие: экзофтальм, затрудненность репозиции глазного яблока в орбиту, косоглазие, диплопия, боли, ограничение подвижности глазного яблока, птоз, отек век, изменения со стороны глазного дна.

Окончательный диагноз выставлялся по гистологическому и ИГХ исследованиям.

Из доброкачественных образований чаще всего встречались дермоидные кисты и сосудистые образования (гемангиомы, лимфангиомы), из злокачественных– рабдомиосаркома.

Среди доброкачественных образований был случай наблюдения ребенка с редкой формой аномалии – глиальной гетеротропии. В одном случае при клинической и инструментальной картине образования (КТ, МРТ исследования) выявлен дирофилляриоз мягких тканей орбиты.

Удаление образований выполнялись под микроскопом, по возможности максимально полно и в органосохраняющем варианте.

При необходимости для лечения привлекались специалисты смежных специальностей (ЛОР- врачи, ЧЛХ, нейрохирурги).

Выводы

Клинические проявления образований орбиты были вариабельны и нередко на начальных этапах имитировали воспалительный процесс. При лечении таких больных необходим мультидисциплинарный подход.

Список цитированных источников

1. Бровкина А.Ф. Болезни орбиты /Руководство для врачей. Изд: МИА, 2008. - 256 с.

2. Крейг С. Хойт, Дэвид Тейлор; пер. с англ. Под общей ред.Е.И.Сидоренко; научн.ред.Т.П.Кащенко, С.А.Обрубов, А.В.Терещенко / ""Детская офтальмология: в 2 томах"".– М.:Издательство Панфилова Том 2, 2016.- 664 с.

3. Патология орбиты: клинические проявления, диагностика, лечение: учебно-методическое пособие/ Епихин А.Н., Шлык И.В., Болдырева Л.А., Епихина Ю.Н. Изд-во Рост ГМУ, 2016. - 60 с.

Татьяна Федоровна Воронович, Ольга Михайловна Чернушевич, Ольга Николаевна Кардаш, Александр Олегович Сивченко

УЗ «10-я городская клиническая больница» г.Минска

НЕОБХОДИМОСТЬ БАКТЕРИАЛЬНОГО ИССЛЕДОВАНИЯ МИКРОФЛОРЫ В ПОСЕВЕ СОДЕРЖИМОГО СЛЕЗООТВОДЯЩИХ ПУТЕЙ У ПАЦИЕНТОВ С ДАКРИОЦИСТИТОМ И КАНАЛИКУЛИТОМ

3.1. хирургия придатков глаза и орбиты

Введение

Бактериальные инфекции глаз и слезоотводящих путей (далее СОП) остаются значительной проблемой в офтальмологии. Воспалительные заболевания СОП — хроническое или острое воспаление слезного мешка (дакриоцистит), воспаление слезных канальцев (каналикулит) — могут существенно снижать качество жизни пациентов и приводить к серьезным осложнениям (кератит, эндофтальмит), если их не диагностировать своевременно и не проводить адекватное лечение. Изучение микробиологической составляющей этих заболеваний, обоснование противомикробной терапии является актуальной задачей.

Цель

Целью данного исследования является оценка роли бактериологического исследования микрофлоры содержимого СОП для выбора наиболее эффективной антибиотикотерапии у пациентов с каналикулитом, хроническим и острым дакриоциститом.

Методы исследования

Для проведения исследования были отобраны 38 пациентов в возрасте от 18 до 83 лет с клинически подтвержденными случаями каналикулита, хронического и острого дакриоцистита, проходящими лечение в отделении микрохирургии №1 учреждения здравоохранения «10-я городская клиническая больница г.Минска» с января 2025г. по сентябрь 2025г. 32 пациента – женщины, 6 – мужчины. Отбор пациентов проводился с учетом таких факторов, как продолжительность заболевания, частота рецидивов и наличие осложнений. Все пациенты были разделены на две группы в зависимости уровня поражения СОП. Первую группу составили пациенты с каналикулитом 22 человека, вторую – с дакриоциститом, 16 пациентов. Из общего числа пациентов, принявших участие в исследовании, у 36 (95%) - наблюдалось монокулярное поражение, только у 2

(5%) пациентов – бинокулярное. Из исследования исключены пациенты с конъюнктивитом, заболеваниями глазной поверхности, такими как синдром сухого глаза, кератит, язва роговицы. Все пациенты обследовались по разработанному алгоритму с исследованием активной и пассивной проходимости СОП, выполнялась биомикроскопия слезных точек, прекорнеальной пленки, слезного ручья. Особое внимание уделялось характеру жалоб пациентов. Всем обследуемым выполняли рентгенографию СОП, общеклинические анализы, осмотр врача-оториноларинголога, терапевта. У каждого пациента были взяты мазки содержимого СОП для посева на питательные среды. Использовались различные питательные среды, включая кровяной агар, шоколадный агар и среды МакКонки, что позволило выявить максимально возможный спектр микроорганизмов. Декстрозный агар Сабуро использовался для выделения и культивирования грибов, что требовало периода не менее 7 дней. С целью определения микробного спектра и выявления доминирующих возбудителей использовалась стандартная микробиологическая методика - окраска по Граму. Затем выполнялось тестирование чувствительности выделенных штаммов к ряду антибиотиков, включая цефалоспорины, макролиды, фторхинолоны, аминогликозиды, линезолид. Тестирование проводилось с использованием диск-диффузионного метода.

Результаты и обсуждение

Из 36 пациентов с монокулярным поражением у 32 (32 глаза) – были положительные результаты посева, у 4 пациентов (4 глаза) результаты отрицательные, посев роста не дал. Среди пациентов с бинокулярным поражением – 2 пациента (4 глаза), обнаружены идентичные микроорганизмы. В ходе этого исследования выделено в общей сложности 12 штаммов возбудителей. Наиболее часто обнаруживаемыми были грамположительные микроорганизмы (21 изолят – 62%), грамотрицательные (9 изолятов – 26%), анаэробы – 1 (3%), остальные 9% - составила смешанная флора. Чаще всего из представителей грамотрицательной микрофлоры встречался Streptococcus mitis, у одного пациента выявили Pseudomonas aeruginosa. Результаты исследования показали, что в 62% случаев дакриоцистита и каналикулита выделялись грамположительные бактерии. Staphylococcus aureus и Staphylococcus epidermidis составили 50% в равных частях, Staphylococcus haemolyticus – 25%, Staphylococcus saprophyticus – 15%. Остальные 10% приходятся на смешанную флору и редко встречающиеся микроорганизмы, включая анаэробы, такие как Propionibacterium acnes, которые в совокупности составили доминирующий микробином. Из литературных источников известно, что Staphylococcus epidermidis

способен образовывать биопленки и это способствует поддержанию баланса кожи и слизистых оболочек, служит защитой от микробного вторжения в организм, в первую очередь за счет прямого подавления роста патогенов из-за их конкуренции за питательные ресурсы с другими микроорганизмами. Однако глазная поверхность, из-за особенностей своего строения, анатомического положения подвержена патогенному воздействию бактерий и Staphylococcus epidermidis служит, при определенных условиях, потенциальным микробным источником глазных инфекций. Основным подходом к консервативной терапии является применение антибиотиков. Анализ чувствительности к антибиотикам показал, что наибольшую эффективность против грамотрицательных возбудителей демонстрировали фторхинолоны (ципрофлоксацин, левофлоксацин) и аминогликозиды (гентамицин, амикацин), тогда как грамположительные штаммы были наиболее чувствительны к цефалоспоринам третьего поколения (цефтриаксон), линезолиду, карбопенемам. Важно отметить, что восприимчивость грамотрицательной флоры (стрептококков) к антибиотикам выше, чем у грамположительных стафилококков, а также наличие обнаруженной в ходе исследования мультирезистентной флоры, обосновывает необходимость индивидуализированного подхода к назначению антибиотикотерапии. Частота обозначенной патологии СОП составила 2,6% пациентов среди всех пролеченных за данный период в офтальмологическом отделении. Среднее время от появления симптомов до медицинской консультации составляло от 3 до 6 месяцев, при этом пациенты обычно обращались за медицинской помощью только при возникновении осложнений, включая синдром сухого глаза, конъюнктивит, флегмону слезного мешка. Особенно важно учитывать, что пациенты, имеющие в анамнезе частые курсы антибактериальной терапии, демонстрировали высокий уровень устойчивости к традиционным антибиотикам (амоксициллин, эритромицин, гентамицин). Это указывает на значимость выполнения бактериологического посева перед началом терапии для выбора наименее резистентных антибиотиков.

Выводы

1. Проведение бактериологического исследования микрофлоры содержимого СОП является неотъемлемой частью диагностики и выбора терапии у пациентов с заболеваниями слезных путей.

2. Определение чувствительности к антибиотикам позволяет значительно повысить эффективность лечения, снизить риск развития осложнений и избежать назначения

неэффективных препаратов, что также вносит вклад в борьбу с антибиотикорезистентностью.

3. В связи с выявлением мультирезистентной флоры, рекомендуется расширение использования современных методов диагностики и пересмотр протоколов эмпирического назначения антибиотиков.

3.2. хирургия переднего отрезка глаза

Виктория Вацлавовна Савич, Игорь Генрихович Заборовский, Амина Камалевна Хаддад, Светлана Валерьевна Радькова, Екатерина Олеговна Романова, Кристина Анатольевна Филютчик, Екатерина Павловна Хороших, Лина Сергеевна Шамко, Наталья Александровна Чайковская, Анна Рышардовна Сидорович, Далер Абдикаримович Алиев

УЗ «10-я городская клиническая больница», Минск, Беларусь

КОЛЛАГЕНОВЫЙ КРОССЛИНКИНГ РОГОВИЦЫ ПРИ ВТОРИЧНЫХ ПОСЛЕОПЕРАЦИОННЫХ КЕРАТЭКТАЗИЯХ

3.2. хирургия переднего отрезка глаза, 3.3. катарактальная и рефракционная хирургия

Corneal cross-linking is an effective treatment for secondary postoperative ectasia, slowing and stopping its progression. For the purpose of studying the effectiveness and safety of corneal cross-linking using mechanical de-epithelialization and excimer-laser ablation of corneal epithelium a clinical study was conducted in 48 patients (48 eyes) after cross-linking for secondary postoperative ectasia. The results demonstrate that excimer-laser ablation of the epithelium is more effective and safer than mechanical epithelial removal in corneal x-linking. The risk of epithelial ingrowth under the corneal flap when using excimer-laser ablation of the epithelium is practically absent; with the mechanical method of de-epithelialization, 2 cases (16.6%) were identified.

Актуальность

Коллагеновый кросслинкинг роговицы (ККР) - эффективный метод лечения послеоперационных кератэктазий (КЭ), позволяющий замедлить и(или) остановить их прогрессирование. Удаление эпителия механическим путем, предусмотренное стандартным протоколом для беспрепятственного проникновения рибофлавина в строму роговицы, является причиной выраженного корнеального синдрома после операции и повышает риск врастания эпителия под лоскут роговицы. Применение эксимерлазерной абляции эпителия позволяет значительно уменьшить явления дискомфорта и риск послеоперационных осложнений [1, 2].

Цель

Изучить эффективность и безопасность ККР с механической деэпителизацией и эксимерлазерной абляцией эпителия роговицы, определить частоту врастания эпителия под лоскут после ККР у пациентов с вторичной послеоперационной КЭ.

Материалы и методы

Проведено клиническое исследование 48 пациентов (48 глаз), которым выполнен ККР с применением механической деэпителизации (группа 1 - 12 глаз) и лазерной абляции

эпителия роговицы (группа 2 - 36 глаз) эксимерным лазером VISX Star S4IR. Пациенты обследованы до ККР и после операции в регламентированные сроки: визометрия, биомикроскопия, кератотопография и пахиметрия (TMS-5, Tomey), ОКТ роговицы (REVO, Optopol). Результаты оценивали по улучшению функциональных показателей, выраженности морфологических изменений в роговице, частоте возникновения осложнений после ККР в течение 1 года.

Результаты

Длительность полной реэпителизации роговицы у пациентов группы 2 значительно короче (38,8 ± 1,9 часа), чем в группе 1 (85,7 ± 2,1 часа), $p<0,001$. Корнеальный синдром в группе 2 менее выражен и продолжителен, чем в группе 1. Удельный вес транзиторных реакций роговицы в раннем послеоперационном периоде (отеки, помутнения) меньше в группе 2 (7 глаз, 19,4%) относительно группы 1 (5 глаз, 41,6%). Выявлены 2 случая врастания эпителия под лоскут роговицы у пациентов группы 1 (16,6%) (рис.1, рис.2), в группе 2 – не выявлено.

Выводы: ККР с применением эксимерлазерной абляции эпителия роговицы является более эффективным и безопасным методом в сравнении с деэпителизацией механическим способом. При ККР с механической деэпителизацией выше риск врастания эпителия под лоскут роговицы.

Список цитированных источников

1. Гамидов Г.А. Модификации кросслинкинга роговичного коллагена в лечении кератоконуса. Обзор литературы / Г.А. Гамидов, И.А. Мушкова, С.В. Костенев // Практическая медицина. – 2018. - №3.

2. Солодкова Е.Г. Эффективность и безопасность кросслинкинга роговичного коллагена при прогрессирующем кератоконусе с учетом отдаленных результатов /Е.Г. Солодкова, Е.П. Фокин, С.В. Балалин, И.А. Мелехова // Офтальмохирургия. – 2016. - №1. – С. 31-38.

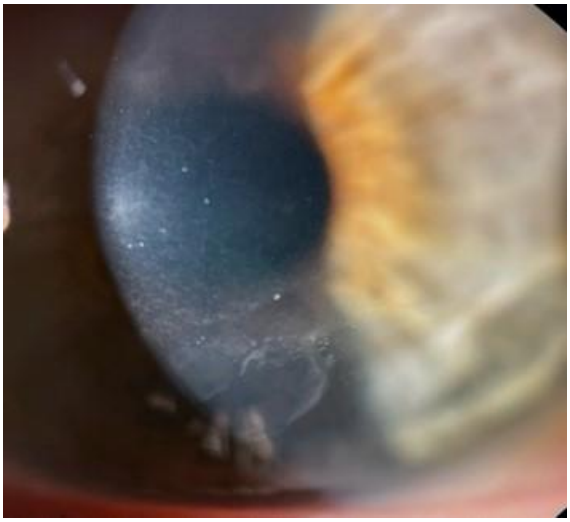

Рис. 1. Фотофиксация роговицы с врастанием эпителия под лоскут роговицы

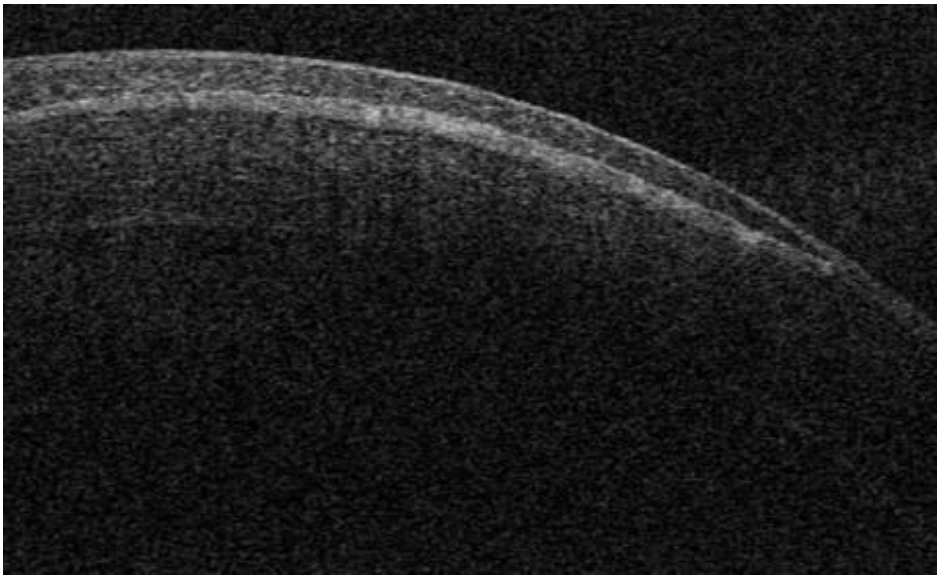

Рис. 2. Оптическая когерентная томография переднего отрезка роговицы с врастанием эпителия под лоскут роговицы

Любовь Александровна Кобец[1,2], Дмитрий Евгеньевич Абельский[2,3], Игорь Николаевич Смирнов[1], Вероника Николаевна Яковлева[1], Абдалла Яхья Хамза[2]

[1] УЗ «10-я городская клиническая больница», Минск, Беларусь

[2] Институт повышения квалификации и переподготовки кадров здравоохранения УО «Белорусский государственный медицинский университет», Минск, Беларусь

[3] ООО «МедВайз» - Центр Михрохирургии глаза «VOKA», Минск, Беларусь

РАННИЕ РЕЗУЛЬТАТЫ КРОССЛИНКИНГА РОГОВИЦЫ В ДЕТСКОЙ ПРАКТИКЕ

3.2. хирургия переднего отрезка глаза, 5. детская офтальмология

Актуальность

Кератоконус в детском и подростковом возрасте характеризуется более агрессивным течением и быстрым прогрессированием по сравнению со взрослыми пациентами, что приводит к быстрому развитию тяжёлых стадий заболевания, значительному снижению остроты зрения, качества жизни и влияет на будущее ребёнка [1]. Стандартные методы оптической коррекции могут повысить качество зрения (очки, контактные линзы), но они не останавливают прогрессирование заболевания, только кросслинкинг роговицы может остановить или замедлить патологический процесс [2].

Цель

Оценить ранние результаты кросслинкинга роговицы в детской практике.

Материал и методы

В исследование были включены 26 пациентов (30 глаз), 7 девочек и 19 мальчиков, в возрасте от 12 до 17 лет (средний возраст 15,93 ±1,36 лет) с диагнозом прогрессирующий кератоконус 1-3 стадии. Всем пациентам был проведен стандартный протокол кросслинкинга. Диагностические исследования проводились до и через 1, 3 и 6 месяцев после операции.

Анализировались показатели некорригированной остроты зрения (НКОЗ) и максимально корригированной остроты зрения (МКОЗ), сфероэквивалент рефракции (SE), центральная толщина роговицы (ЦТР) и минимальная толщина роговицы (МТР) по данным ОКТ, данные кератометрии (Kf, Ks, Kmax).

Результаты

Динамика изменений основных изучаемых показателей представлена в таблице 1.

Наблюдалось прогрессирующее улучшение функциональных показателей: НКОЗ и МКОЗ статистически значимо повысились к 3-му месяцу (с 0,27±0,22 до 0,40±0,25 и с 0,41±0,26 до 0,52±0,24 соответственно). Кератометрические параметры демонстрируют повышение регулярности и стабилизацию процесса к 6-му месяцу зафиксировано снижение Kmax с 57,32±6,27 дптр до 53,32±4,22 дптр, а также Ks и Kf. Статистически значимые положительные изменения основных кератометрических показателей

отмечались, начиная с 3-го месяца наблюдения. Параметры ЦТР и МТР не претерпели статистически значимых изменений во всех временных точках, что свидетельствует о безопасности процедуры и сохранении структурной целостности роговицы. Послеоперационный период протекал благоприятно, с умеренным болевым синдромом в первые 2-4 дня. Интра- и послеоперационных осложнений не зарегистрировано.

Выводы

Проведенное исследование подтверждает, что кросслинкинг роговицы является высокоэффективным и безопасным методом лечения, прогрессирующего кератоконуса у детей. Методика обеспечивает стабилизацию кератометрических показателей и значительное функциональное улучшение у пациентов. Своевременное применение кросслинкинга роговицы у детей является патогенетически обоснованным вмешательством, предотвращающим развитие тяжелых форм заболевания и необходимость в сквозной кератопластике в будущем. Кросслинкинг должен рассматриваться как метод первого выбора при лечении прогрессирующего кератоконуса в детской практике.

Список цитированных источников

1. Маркова, Е. Ю. Кератоконус у детей / Е. Ю. Маркова. — Москва : ООО «Издательство «Офтальмология», 2023. — 80 с.

2. Olivo-Payne, A. Optimal management of pediatric keratoconus: challenges and solutions / A. Olivo-Payne, A. Abdala-Figuerola, E. Hernandez-Bogantes [et al.] // Clinical Ophthalmology. – 2019. – Vol. 13. – P. 1183–1191. – DOI: 10.2147/OPTH.S183347.

Таблица 1. Динамика изменений основных изучаемых показателей

Период наблюдения	До лечения	Через 1 мес. после лечения	Через 3 мес. после лечения	Через 6 мес. после лечения
НКОЗ	0,27±0,22	0,29±0,22	0,40±0,25	0,41±0,20
МКОЗ	0,41±0,26	0,45±0,26	0,52±0,24	0,54±0,27
SE	-6,94±6,67	-5,87±7,03	-4,08±4,54	-4,44±5,65
Kf, дптр	47,8±4,38	47,45±4,34	45,86±3,23	45,51±2,75
Ks, дптр	53,26±5,51	53,28±6,06	51,12±4,43	49,87±4,90
Kmax, дптр	57,32±6,27	55,05±12,25	55,07±5,39	53,32±4,22
ЦТР, мкм	473,28±36,41	461,52±40,90	463,37±39,17	467±40,89
МТР, мкм	441,5±46,75	433,17±44,62	414,26±98,45	435,36±37,67

3.3. катарактальная и рефракционная хирургия

Евгений Николаевич Удодов

ООО «Клиника «Мерси», Минск, Беларусь

МЕТОД ФОТОРЕФРАКЦИОННОЙ КЕРАТЭКТОМИИ (ФРК) В ЛЕЧЕНИИ РЕЦИДИВИРУЮЩЕЙ ЭРОЗИИ РОГОВИЦЫ И СОПУТСТВУЮЩЕЙ МИОПИИ: КЛИНИЧЕСКИЙ СЛУЧАЙ

3.3. катарактальная и рефракционная хирургия

Аннотация

Рецидивирующая эрозия роговицы (РЭР) и сопутствующая аномалия рефракции могут быть одновременно подвергнуты лечению методом фоторефракционной кератэктомии (ФРК). Для создания правильного плана абляции роговицы данные о преломляющей силе глаза должны соответствовать таковым в период ремиссии заболевания или до его манифестации.

The Recurrent Corneal Erosion Syndrome (RCES) concomitant with anomaly refraction could be treated with photorefractive keratectomy (PRK). In order for creating correct plan of corneal ablation the examination data of refraction power should be correlate with the same in period of remission or before manifestation of RCES.

Актуальность и цель

Рецидивирующая эрозия роговицы (РЭР) – хроническое заболевание, в патогенезе которого лежит дефект базальной мембраны роговицы, проявляющийся после поверхностной травмы. При неэффективности консервативного лечения обоснованным является проведение фототерапевтической кератэктомии (ФТК) [1].

При сопутствующей аметропии целесообразным является одновременное проведение не только лечения РЭР, но и коррекция зрения методом фоторефракционной кератэктомии (ФРК), схожей с ФТК по воздействию на роговицу [2]. Планирование рефракционного воздействия может осложняться из-за нестабильности оптики глаза на фоне рецидивов РЭР.

Цель публикации - показать возможность достижения высоких зрительных функций у таких пациентов после ФРК.

Материал и методы

Пациентка Б. (1996гр.) обратилась 6.12.24 с жалобами на ухудшение зрения левого глаза, периодически возникающие боли, сопровождающиеся слезотечением, фотофобией по

утрам в течение нескольких часов. Из анамнеза: миопия левого глаза с детства, 2 недели назад ребенок попал пальцем в глаз.

При обследовании острота зрения OD/OS составляла 1,0/0,1, максимальная коррегированная - 1,0/1,0.

Субъективная рефракция левого глаза - sph –1,0 cyl –1,25 ax 140.

Данные авторефрактометрии на «узкий зрачок»:

OD sph +0,25 cyl-0,75 ax166;

OS sph -1,75 cyl-2,25 ax137.

ПТМ: 14/16мм.рт.ст.

Пахиметрия (шеймпфлюг): 534/564мкм.

При биомикроскопии эпителий в нижне-наружной части роговицы левого глаза отечен, с микрокистами (рисунок 1). Иных патологических изменений со стороны органа зрения не выявлено.

Назначенное лечение местными любрикантами и кортикостероидами не привели к выздоровлению. 21.12.2024 проведено удаление дефектного эпителия с наложением мягкой контактной линзы и последующим курсом инстилляций любрикантов. В течение месяца рецидивов не отмечалось, поверхность роговицы восстановилась.

Спустя 2 месяца пациентка начала повторно отмечать эпизоды рецидивов. Было принято решение о проведении ФРК. Для планирования программы абляции взяты данные из стабильного периода, которые были идентичными данным до манифестации заболевания от 1.11.2022.

6.03.25 была выполнена ФРК на установке Schwind 1050RS. Операция прошла без осложнений. После нее - стандартная терапия: контактная линза (7 дней), антибиотик (3 дня), НПВС (3 дня), ГКС (1,5 месяца в уменьшающейся дозе).

Результаты

Ранний послеоперационный период сопровождался выраженным дискомфортом, светобоязнью, слезотечением.

На 3-е сутки симптомы купировались, роговица эпителизировалась (рисунок 2). Восстановление зрительных функций отражено в таблице 1.

При осмотре 12.09.25 жалоб пациентка не предъявляла. В щелевой лампе роговица без патологии (рисунок 3). За полгода наблюдения рецидивов РЭР не наблюдалось.

Обсуждение и выводы

Целью хирургического лечения РЭР является воздействие на боуменову мембрану роговицы, что позволяет сформировать гладкое ложе для миграции эпителия и образовать новые комплексы адгезии между ним и подлежащими структурами [3]. Во время ФТК эта мембрана частично или полностью удаляется эксимерным лазером без изменения рефракции роговицы. При проведении ФРК это воздействие дополнительно имеет рефракционный эффект.

При наличии данных о рефракции роговицы и ПЗО до манифеста заболевания и их соответствие таковым в период нормализации поверхности роговицы можно планировать эксимерлазерную абляцию с рефракционным эффектом. Это позволит достичь не только стабильной адгезии эпителиального слоя на вновь сформированной базальной мембране, но и полной коррекции аметропии с повышением зрительных функций.

Список цитированных источников

1. Kunyoung Xu et al. Recurrent Corneal Erosion Syndrome. // Asia-pacific J. Ophthalmology.- 2012. - V. 6. - P. 349-354

2. С.В. Труфанов и др. Синдром рецидивирующей эрозии роговицы (обзор).// Офтальмология. - 2015. - Т.12(2) - С. 4-12.

3. Aitken D. A., Beirouty Z. A., Lee W. R. Ultrastructural study of the corneal epithelium in the recurrent erosion syndrome. // Br. J. Ophthalmol.- 1995. - V. 79 - P. 282-289.

Рисунок 1. Состояние роговицы до проведения ФРК: микрокисты, складки эпителия

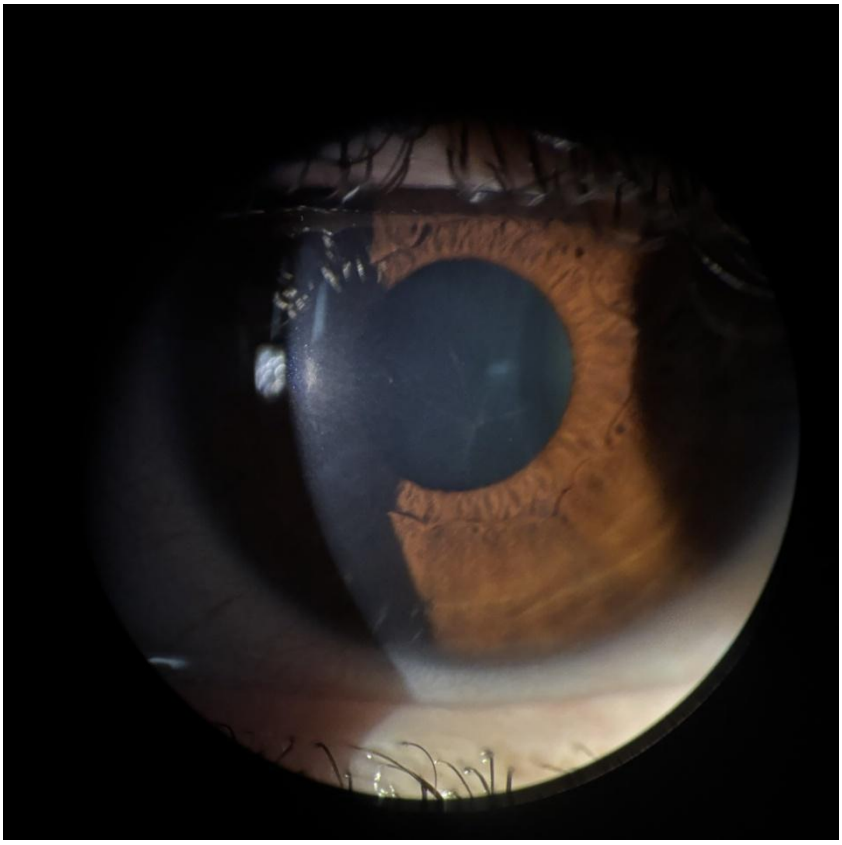

Рисунок 2. Состояние роговицы через 3 суток после проведения ФРК: место нарастания эпителиальных пластов напоминает герпетический кератит.

Таблица 1. Динамика остроты зрения и рефракции после ФРК

Период		Острота зрения		Авторефрактометрия
		НКОЗ	МКОЗ	
3-е сутки	OD	1,0		
	OS	0,4	0,7	sph +1,0 cyl-2,5 ax171
14 сутки	OD	1,0		
	OS	0,5	1,0	sph+1,5 cyl-2,25 ax5
1 месяц	OD	1,0		
	OS	0,9	1,0	cyl +1,0 ax85
2,5 месяца	OD	1,0		
	OS	1,0		sph+0,5cyl+0,25 ax46
6 месяцев	OD	1,0		
	OS	1,0		sph+0,25cyl +0,25 ax 46

Рисунок 3. Состояние роговицы через полгода после ФРК

Сергей Михайлович Гридюшко[1], Виктория Леонидовна Красильникова[2], Оксана Николаевна Дудич[2], Александр Михайлович Прудник[3], Мария Сергеевна Ильясова[3]

[1] У «Гомельская областная специализированная клиническая больница», Гомель, Беларусь

[2] Институт повышения квалификации и переподготовки кадров здравоохранения УО «Белорусский государственный медицинский университет», Минск, Беларусь

[3] Белорусский Государственный Университет Информатики и Радиоэлектроники, Минск, Беларусь

КЛИНИЧЕСКАЯ АПРОБАЦИЯ ШКАЛЫ ОЦЕНКИ УДОВЛЕТВОРЕННОСТИ ПАЦИЕНТА ЗРЕНИЕМ ПОСЛЕ ИМПЛАНТАЦИИ ИНТРАОКУЛЯРНЫХ ЛИНЗ

3.3. катарактальная и рефракционная хирургия

Введение

В настоящее время общепризнано, что влияние катаракты на качество жизни пациентов, а также степень улучшения ее после операции по удалению катаракты не могут быть адекватно оценены исключительно с использованием клинических показателей зрительных функций, таких как острота зрения [1,2]. В последние годы инструменты оценки результатов, предоставляемых самими пациентами (Patient-Reported Outcomes, PRO), все чаще рассматриваются как необходимые индикаторы клинических и исследовательских результатов, включая исходы хирургического вмешательства по удалению катаракты [3].

Цель

Оценить ранее разработанную шкалу удовлетворённости пациента до и после ФЭК с имплантацией различных типов ИОЛ.

Материал и методы

Для исследования было отобрано 35 пациентов (мужчин - 9; женщин - 26), которым выполнялась операция факоэмульсификация катаракты. Проведение опроса пациентов проводилось по разработанной шкале до операции и через месяц после. Статистический анализ данных проведен программой STATISTICA 10.0.

Результаты

Включено 35 пациентов (9/26; 72,9 ± 12,0 года). По шкале удовлетворённости (Q1-Q14) показатель вырос с 42,7 ± 6,8 до 50,4 ± 6,9; прирост +7,7 ± 8,6 балла, $p < 0,001$, dz = 0,90 (крупный эффект). Критерий «успеха» (≥ 50 баллов после) достигнут у 51,4%. Различий по приросту между полами не выявлено (все $p > 0,46$); доля «успеха» выше при EDOF/мф (65% vs 33%),

Выводы

После ФЭК наблюдается значимое повышение интегрального балла по шкале удовлетворённости. Порог «успеха» (Q1-Q14 после ≥ 50) достигнут у 51,4%. Прирост не зависит от пола, возраста. Доля «успеха» выше при EDOF/мф (65% против 33%).

Список цитированных источников

1. Kohnen T. Questionnaires for cataract and refractive surgery. J Cataract Refract Surg. 2019 Feb;45(2):119-120. DOI: 10.1016/j.jcrs.2018.12.020

2. Alvarez-Peregrina C, Sánchez-Tena MA, Caballé-Fontanet D, Thuissard-Vasallo IJ, Gacimartín-García MB, Orduna-Magán C. Crosscultural adaptation and validation into Spanish of the questionnaire National Eye Institute Visual Function Questionnaire 25 [Article in English, Spanish]. Arch Soc Esp Oftalmol (Engl Ed). 2018 Dec;93(12):586-591. DOI: 10.1016/j.oftal.2018.05.017

3. Khadka J, Huang J, Mollazadegan K, Gao R, Chen H, Zhang S, Wang Q, Pesudovs K. Translation, cultural adaptation, and Rasch analysis of the visual function (VF-14) questionnaire. Invest Ophthalmol Vis Sci. 2014 Jun 10;55(7):4413-20. DOI: 10.1167/iovs.14-14017

Юлия Владимировна Маркова[1], Галина Романовна Семак[2], Ольга Ивановна Ремезова[1], Глеб Валерьевич Криштопенко[1], Николай Михайлович Ковшель[1]

[1] Медицинский центр МТЗ, Минск, Беларусь

[2] УО «Белорусский государственный медицинский университет» , Минск, Беларусь

МЕХАНИЗМЫ ВОЗНИКНОВЕНИЯ И СПОСОБЫ КОНТРОЛЯ НЕЙРОТРОФИЧЕСКОЙ ЭПИТЕЛИОПАТИИ ПОСЛЕ ЛАСИК

3.3. катарактальная и рефракционная хирургия

Актуальность и цель

Потенциальный риск возникновения нейротрофической эпителиопатии (НЭ) у пациентов после ЛАСИК напрямую связан с механизмом повреждения поверхностных окончаний нервных волокон роговицы во время формирования флэпа, в также факторов, нарушающих и замедляющих процессы регенерации после процедуры, в условиях запуска реакций хронической альтерации. Целью данной работы было провести анализ результатов лечения и возможности контроля течения ятрогенной НЭ у пациентов после ЛАСИК.

Материалы и методы

Ретроспективно проанализированы 2 группы пациентов. Пациенты 1 группы (16 глаз) получали лечение согласно стандартам послеоперационного ведения (противовоспалительное лечение и инстилляции слезозамещающих растворов). 2 группа (14 глаз) пациентов при развитии стойкой НЭ в ранние сроки после ЛАСИК дополнительно получала препарат низкомолекулярной гиалуроновой кислоты субконъюнктивально. Половозрастная структура в обеих группах была примерно одинаковой: 1-я контрольная - 8 человек, средний возраст 27,3±3,5 лет, из них 80% женщин и 20% мужчин. 2-я группа основная - 7 человек, средний возраст 27, 9±5,2 лет, женщин и мужчин - 85,7% и 14,3%, соответственно. Обе группы характеризовались высокой вариабельностью по сфероэквиваленту (в 1-й: -3,21±3,19; во 2-й: -5,29±3,9), причем во 2-й группе степени рефракционных аномалий были больше. Группы были сопоставимы по показателям средней кератометрии (43,4±1,18 и 43,69±0,91, соответственно) и пахиметрии (548±22,23 и 544,9±28,1), но отмечалось, что площадь и объём абляции были больше в 2-й (основной) группе (6,4±0,28/6,49±0,45 и 69,22±30,27/81,69±28,77, соответственно). Все операции выполнялись методом ЛАСИК.

Результаты

В обеих группах после операции ЛАСИК наблюдались высокие показатели эффективности (1,07 и 1,01) и безопасности (1,05 и 1,07). Со 2 недели в обеих группах острота зрения снизилась в результате развития НЭ (0,86±0,22 и 0,82±0,23 соответственно), и затем показатели характеризовались нестабильными значениями. Активное наблюдение 1-й группы пациентов показало, что дополнительных мер в

послеоперационной тактике ведения не потребовалось. Во 2-й группе показатели эффективности были ниже, по сравнению с 1-й группой (1 неделя: 0,87/0,85; 2 месяца: 0,95/0,81; 3 месяца: 0,97/0,92), что было обусловлено предрасполагающими факторами к более тяжёлому течению восстановительного периода. Прирост показателей имел более медленное, но стабильное течение, что позволило повысить эффективность и безопасность хирургии в случае развития такого осложнения как стойкая ятрогенная НЭ.

Выводы

Развитие стойкой ятрогенной НЭ в послеоперационном периоде после ЛАСИК требует активного мониторинга и дополнительных мер контроля течения процесса. Улучшение регенеративных свойств и стабилизация гомеостаза глазной поверхности при помощи инъекционной формы низкомолекулярной гиалуроновой кислоты может дополнительно повысить эффективность и безопасность рефракционной хирургии методом ЛАСИК.

Евгений Алексеевич Ходасевич[1], Виктория Леонидовна Красильникова[2]

[1] ГУ «РНПЦ радиационной медицины и экологии человека», Гомель, Беларусь

[2] Институт повышения квалификации и переподготовки кадров здравоохранения УО «Белорусский государственный медицинский университет», Минск, Беларусь

СОСТОЯНИЕ ПЕРЕДНЕГО ОТРЕЗКА ГЛАЗА У ПАЦИЕНТОВ С АНАТОМИЧЕСКИ УЗКИМ УПК И РАНЕЕ ВЫПОЛНЕННОЙ ИРИДОТОМИЕЙ ПОСЛЕ ОПЕРАЦИИ ФАКОЭМУЛЬСИФИКАЦИЯ

3.3. катарактальная и рефракционная хирургия

Biometry of the anterior segment of the eye using ultrasound biomicroscopy has shown that eyes with an anatomically narrow anterior chamber angle have several distinctive characteristics compared to ordinary eyes. This report presents a study about condition of the anterior segment of the eye in patients with anatomically narrow anterior chamber angle and previously performed iridotomy after phacoemulsification surgery. It is shown that the depth and angle of the anterior chamber significantly increase after surgery. In patients with anatomically narrow anterior chamber angle, this reduces the risk of glaucoma and significantly reduces the risk of acute conditions associated with the outflow of intraocular fluid.

Актуальность и цель

Исследования биометрии переднего отрезка глаза с использованием ультразвуковой биомикроскопии показала, что глаза, с анатомически узким УПК имеют несколько отличительных характеристик по сравнению с обычными глазами [1].

Так как в основном отток внутриглазной жидкости идет через трабекулярную сеть, то состояние переднего отрезка глаза очень важно, поскольку хрусталик является ключевым структурным фактором в развитии зрачкового блока [2].

Целью данной работы было изучить состояние переднего отрезка глаза у пациентов с анатомически узким УПК и ранее выполненной иридотомией после операции факоэмульсификация.

Материал и методы

Для исследования было отобрано 30 пациентов с анатомически узким УПК, которым выполнялась операция факоэмульсификация. Измерение величины УПК проводилось до операции и через месяц после. Статистический анализ данных проведен программой STATISTICA 10.0. В связи с небольшим количеством наблюдений, а также тем, что полученные данные имели непараметрическое распределение, описательная статистика представлялась через медиану (Me) и интерквартильный размах (значения 25 (LQ) и 75 (UQ) процентилей). Достоверность различий между зависимыми группами оценивалась с применением парного критерия Вилкоксона. Границей достоверности считалось p=0,05.

Результаты

Согласно полученным данным, ГПК после лазерной иридотомии была в диапазоне 1,9-3,1мм. Медиана ГПК – 2,44мм (LQ-UQ=2,26-2,74). После факоэмульсификации отмечено статистически достоверное увеличение ГПК ($p<0,05$). Исследуемая величина находилась в диапазоне 4,21-5,01мм. Медиана составила 4,76 мм (LQ-UQ=4,21-5,01). УПК после лазерной иридотомии варьировал в диапазоне 17-250. Медиана УПК составила 210 (LQ-UQ=18-23). После операции отмечено статистически достоверное увеличение УПК ($p<0,05$). Исследуемая величина находилась в диапазоне 36-400. Медиана составила 360 (LQ-UQ=35-38).

Выводы

Факоэмульсификация обеспечивает рост глубины и угла передней камеры глаза, что создает условия для оптимизации гидродинамики водянистой влаги и снижения ВГД. У пациентов с анатомически узким УПК это снижает риск развития глаукомы и существенно снижает риск развития острых состояний, связанных с оттоком внутриглазной жидкости из передней камеры.

Список цитированных источников

1. Primary Angle Closure Preferred Practice Pattern((R)) Guidelines / B. Prum-jr, L. Hemdon-jr, S. Moroi [et al.] // Ophthalmology. – 2016. – Vol. 123. – P. 1-40.

2. Anterior chamber configuration changes after cataract surgery in eyes with glaucoma / M. Kim, KH. Park, TW. Kim [et al.] // Korean J. Ophthalmol. – 2012. – Vol. 26, № 2. – P. 97-103.

Мария Владимировна Хвещук[1], Игорь Генрихович Заборовский[2], Ольга Александровна Ранжева-Корхова[1], Марина Анатольевна Дубровская[1], Татьяна Викторовна Катульская[1]

[1] Центр хорошего зрения «Глазков», Минск, Беларусь

[2] УЗ «10-я городская клиническая больница», Минск, Беларусь

ВЛИЯНИЕ ЛАЗЕРНОГО ИНТРАСТРОМАЛЬНОГО КЕРАТОМИЛЕЗА НА ВИТРЕОМАКУЛЯРНЫЙ ИНТЕРФЕЙС ПО ДАННЫМ ОПТИЧЕСКОЙ КОГЕРЕНТНОЙ ТОМОГРАФИИ

3.3. катарактальная и рефракционная хирургия

This study investigates the impact of LASIK on the vitreomacular interface (VMI) in the early postoperative period using optical coherence tomography (OCT).

A clinical case of spontaneous resolution of bilateral vitreomacular traction syndrome after LASIK is presented. A clinical study of 162 eyes was conducted. OCT scans were performed preoperatively and one week postoperatively. VMI status was classified according to PVD stages.

We conclude that LASIK is generally safe for the VMI. However, patients with high myopia and pre-existing VMI abnormalities constitute a risk group for vitreomacular complications. Preoperative OCT is a valuable tool for risk stratification.

Актуальность

Лазерный интрастромальный кератомилез (ЛАСИК) является распространенным методом коррекции миопии. Потенциальный риск витреоретинальных осложнений после ЛАСИК составляет от 0,06% до 0,36% [1].

Цель

На основании клинического случая и клинического исследования оценить влияние ЛАСИК на витреомакуляпный интерфейс (ВМИ) в раннем послеоперационном периоде по данным оптической когерентной томографии (ОКТ).

Материалы и методы

Проведено клиническое исследование пациентов с миопией, которым был проведен ЛАСИК с использованием микрокератома Moria Evolution 3E и эксимерного лазера Schwind Amaris1050RS. Всем пациентам была проведена ОКТ (Optopol REVO 130, скан 12 мм) до проведения операции и через неделю после. Состояние ВМИ оценивалось согласно классификации стадий ЗОСТ 0-IV Itakura и Kishi (2013) и витреомакулярных тракций (ВМТ) (2013).

Результаты

Клинический случай. Пациентке 36 лет с миопией (OD/OS -7,25/-7,25дптр и ПЗО 27,45мм/27,35мм) был проведен ЛАСИК. Первые послеоперационные сутки прошли без особенностей, острота зрения составила 1,0/1,0. На 5-е сутки появились жалобы на ухудшение зрения и метаморфопсии OD. Объективно: острота зрения 0,8/1,0, по данным ОКТ на OD - витреомакулярная тракция (рис.1), на OS - широкая витреомакулярная адгезия (рис.2). К 6-м суткам появились жалобы на метаморфопсии OS. К 13-м суткам после операции произошла двусторонняя ЗОСТ (III стадия) со спонтанным регрессом ВМТ (рис.3), острота зрения восстановилась до 1,0/1,0.

Проведено клиническое исследование 82 пациентов (162 глаза). Средни32й возраст составил 26,7±6,6 лет, рефракция в меридиане наибольшей аметропии -4,56±2,3дптр, ПЗО 25,1±1 мм. Распределение в группе до операции, по данным ОКТ, 0 стадия - без признаков ЗОСТ (136 глаз, -4,4±2,2дптр), I стадия - с парамакулярной ЗОСТ (26 глаз, -5,5±2дптр), III стадия - с витремакулярной ЗОСТ с фиксацией стекловидного тела в области ДЗН (1 глаз, -8,0дптр). На 7-е сутки после операции во всех случаях состояние ВМИ сохранило дооперационную стадию ЗОСТ.

Выводы

В раннем послеоперационном периоде ЛАСИК в подавляющем большинстве случаев не вызывает изменений ВМИ. Пациенты с миопией высокой степени и исходно измененным ВМИ составляют группу риска по витреомакулярным осложнениям. Предоперационная ОКТ служит дополнительным методом для стратификации риска.

Список цитированных источников

1. Johnson, M. W. Posterior vitreous detachment: evolution and complications of its early stages / M. W. Johnson // American Journal of Ophthalmology. – 2010. – Vol. 149, № 3. – P. 371–382.

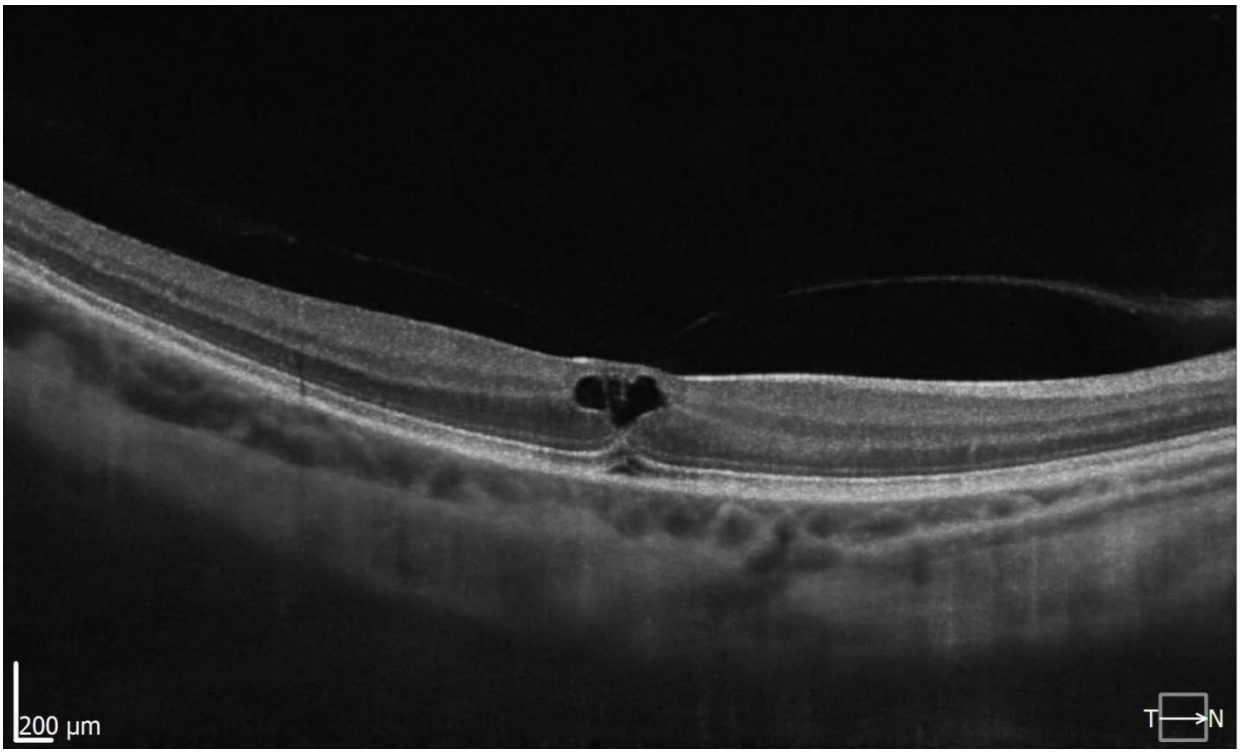

Рис.1. ОКТ сетчатки правого глаза на 5-е сутки после ЛАСИК. Деформация фовеолярного профиля витреомакулярной тракцией с образованием интраретинальных кистозных полостей и дефекта в зоне сочленения фоторецепторов с ПЭС.

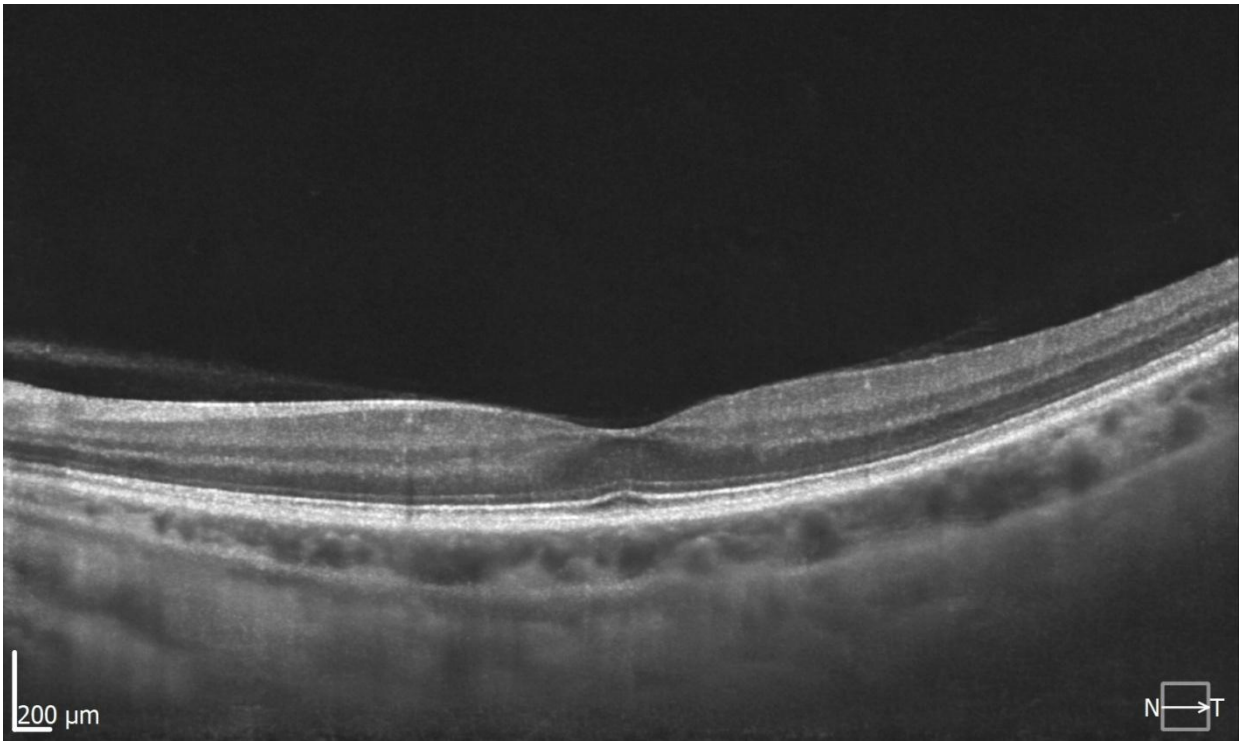

Рис.2. ОКТ сетчатки левого глаза на 5-е сутки после ЛАСИК. Широкая витреомакулярная адгезия. Профиль фовеа и структура слоев сохранены.

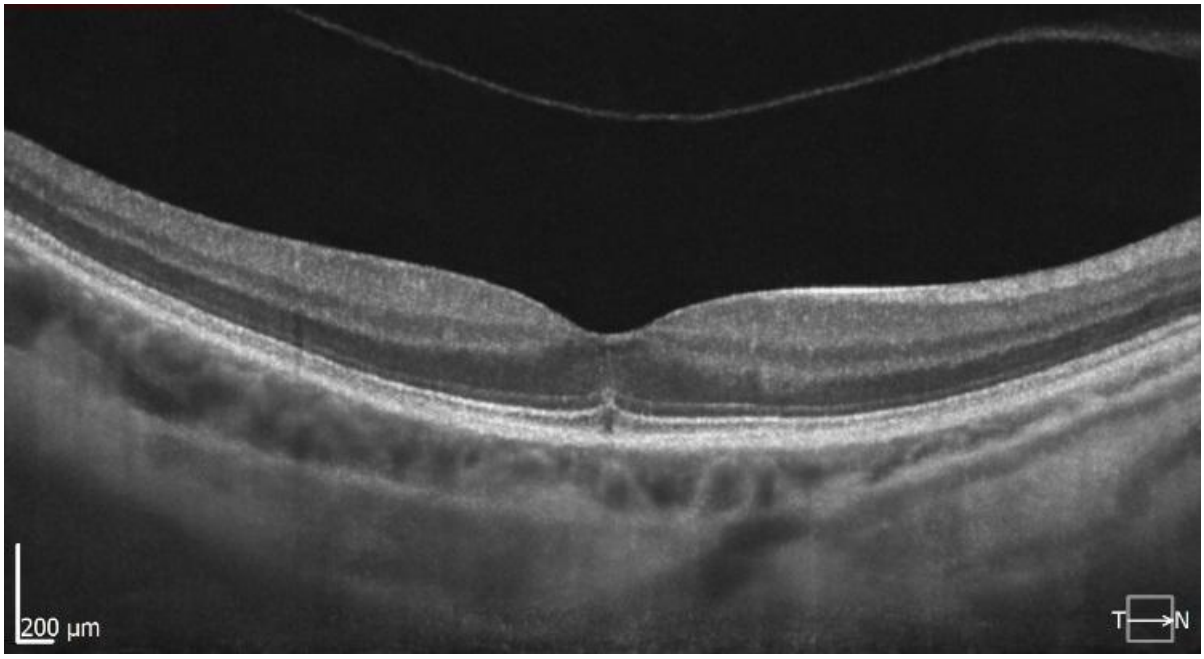

Рис.3. ОКТ правого глаза на 13-е сутки после ЛАСИК. ЗОСТ с нормализацией профиля фовеа. Субфовеолярно гиперрефлективное включение в миоидной зоне фоторецепторов с деформацией элипсоидной зоны и дефектом в зоне сочленения фоторецепторов с ПЭС.

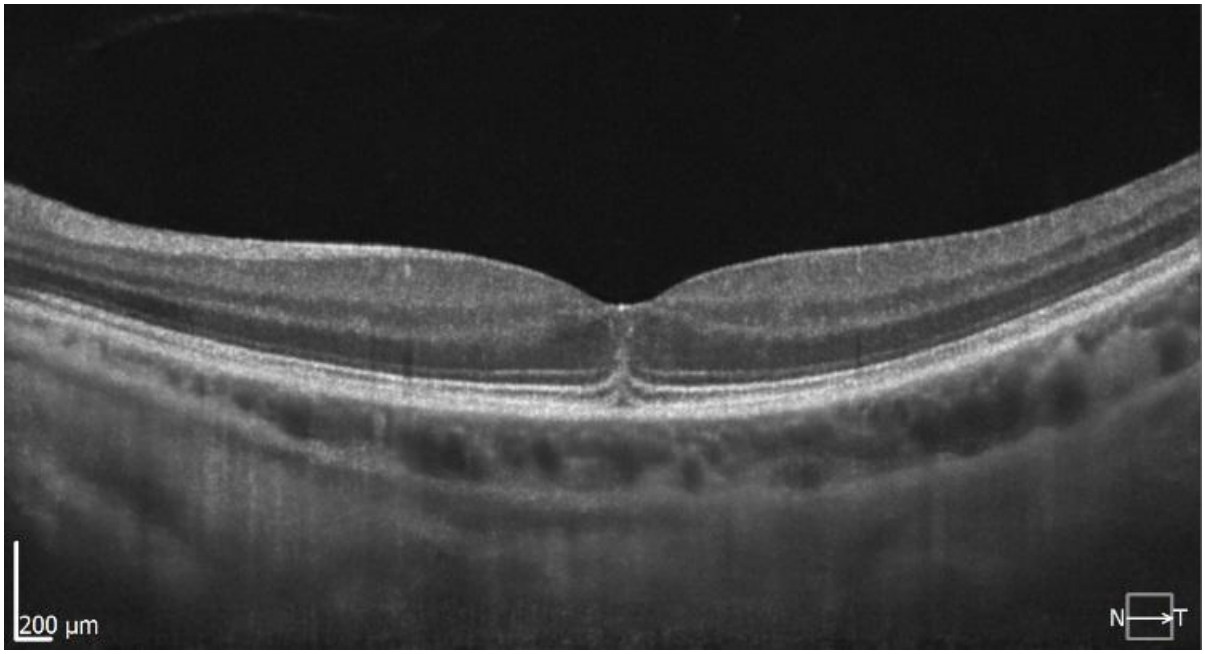

Рис.4. ОКТ левого глаза на 13-е сутки после ЛАСИК. ЗОСТ с нормальным профилем фовеа. Субфовеолярно деформация с дефектами фоторецепторных слоев, дефект в зоне сочленения фоторецепторов с ПЭС и гиперефлективным включением в НЯС.

Ольга Ивановна Ремезова[1], Галина Романовна Семак[2], Юлия Владимировна Маркова[1], Глеб Валерьевич Криштопенко[1], Николай Михайлович Ковшель[1]

[1] Медицинский центр МТЗ, Минск, Беларусь

[2] УО «Белорусский государственный медицинский университет», Минск, Беларусь

ПЕРСПЕКТИВЫ ИСПОЛЬЗОВАНИЯ РАЗЛИЧНЫХ ФОРМ ГЛИКОЗАМИНОГЛИКАНОВ В РЕФРАКЦИОННОЙ ХИРУРГИИ

3.3. катарактальная и рефракционная хирургия, 4.2. конъюнктива и роговица

Актуальность и цель

Методика фоторефракционной кератэктомии (транс-ФРК) является широко известной и в определённой мере ассоциируется с развитием роговичного фиброза, что оказывает влияние на частоту её применения. В данном исследовании проведён анализ факторов риска и влияния различных форм гликозаминогликанов (ГАГ) на прогрессирование субэпителиального фиброза у пациентов после рефракционной хирургии.

Материалы и методы

Ретроспективный анализ показателей эффективности и безопасности проведен у 19 пациентов с хейзом (37 глаз). Пациенты были разделены на две группы в зависимости от послеоперационной динамики и проводимой терапии в сроки от 1-го месяца до 1-го года. В 1-ю группу вошли пациенты (19 глаз), получавшие стандартное послеоперационное лечение, включающее инстилляции препаратов гиалуроновой кислоты и стероидов. Во 2-ю группу (18 глаз) входили пациенты, у которых при усилении признаков фиброза дополнительно вводился субконъюнктивально препарат низкомолекулярной гиалуроновой кислоты с 3-го месяца наблюдения. Предоперационные данные в первой группе: степень амметропии в сфероэквиваленте -2.01 Д (+ 0,82), средний возраст группы 26,3 (+ 6,7) лет, планируемая оптическая зона составляла 6,6 (+ 0,5) мкм , объем абляции - 93,17 (+ 5,1) мкм. Во второй группе степень амметропии в сфероэквиваленте составляла - 2.46 Д (+ 0,6), средний возраст группы 29,2 (+ 8,2) лет, планируемая оптическая зона- 6,76 (+ 0,45) мкм, объем абляции - 97,2 (+ 4,9) мкм. Так же оценивалась прозрачность роговиц с помощью щелевой лампы по шкале Fantes (0-4 балла).

Результаты

Показатели эффективности и безопасности в 1-й группе достигли максимальных значений к 3-му месяцу наблюдения и оставались стабильными в течение года. Во 2-й группе прирост показателей был несколько ниже в сравнении с 1-й группой, что было обусловлено большей степенью фиброза. Таким образом, инстилляционные формы являются оптимальными в ранний послеоперационный период, а введение инъекционной формы ГАГ при формировании стойкого хейза способствовало повышению регенеративных и антифибротических процессов в роговице, обеспечивая ее прозрачность к 6-му месяцу наблюдения. Более низкие показатели эффективности и

безопасности во 2-й группе пациентов могут быть связаны параметрами хирургического воздействия, предрасполагающих к осложненному течению послеоперационного периода. Объективная оценка состояния роговиц у всех пациентов выявила снижение плотности хейза.

Выводы

Использование комбинации различных форм ГАГ не только повысило общую эффективность проводимой терапии и обеспечило более высокий уровень безопасности, но также способствовало повышению прозрачности роговицы. Такой комплексный метод может быть рекомендован пациентам, находящихся в группе повышенного риска и способствует лучшей реабилитации и восстановлению роговицы после транс-ФРК, а так же свидетельствуют о необходимости индивидуализированного подхода к терапии послеоперационных осложнений.

3.5. витреоретинальная хирургия

Павел Андреевич Илюхин, Илья Владимирович Мышко, Арам Ашотович Малхасян

ФГБУ «Национальный медицинский исследовательский центр глазных болезней им. Гельмгольца», Москва, Российская Федерация

НОВАЯ ЛИНЗА ИНТЕГРИРУЕМОГО ТИПА ДЛЯ ПРОВЕДЕНИЯ ВИТРЕОРЕТИНАЛЬНЫХ ВМЕШАТЕЛЬСТВ ПРИ НЕПОЛНОЙ ПРОЗРАЧНОСТИ РОГОВИЦЫ

3.5. витреоретинальная хирургия, 6. неотложные состояния/травма в офтальмологии

Несмотря на существенный прогресс витреоретинальной хирургии, непрозрачность роговицы или ее трансплантата в оптической зоне остается критическим ограничением, лишающим хирурга объективной визуализации заднего отдела глаза. Современная взрывная и осколочная травма часто сопровождается массивными повреждениями переднего отрезка в сочетании с отслойкой сетчатки и внутриглазными инородными телами, что требует раннего многоэтапного вмешательства. Конвенциональная тактика с временным кератопротезом и сквозной кератопластикой повышает операционный травматизм и ограничена дефицитом донорского материала.

Целью работы явилась разработка нового изделия для интраоперационной визуализации заднего отдела глаза при непрозрачности роговицы в эксперименте.

Материал и методы

Разработана новая Т-образная роговичная линза интегрируемого типа для визуализации заднего отдела глаза при проведении витреоретинального вмешательства.

Изделие представляет собой Т-образную роговичную линзу интегрируемого типа с диаметром шляпки 4,0 мм, высотой шляпки 1,5 мм диаметром цилиндрического основания 2,0 мм., длиной ножки 2,0 мм. Боковая поверхность линзы матирована для снижения количества бликов и улучшения фиксации в разрезе роговицы.

Установка линзы осуществляется через сквозной линейный разрез длиной 2,50 – 3,0 мм (в зависимости от толщины тканей) в непрозрачной роговице. Т-линза, временно интегрированная в разрез, ущемляется его краями, обеспечивая фиксацию линзы и достаточную герметизацию разреза и передней камеры глаза. Дополнительная фиксация линзы в разрезе не требуется.

Для визуализации через линзу применяются системы увеличения и фокусировки операционных микроскопов (BIOM, EIBOS и др.). По завершении вмешательства линза извлекается при помощи пинцета, а сквозной линейный разрез роговицы ушивается узловыми нерассасывающимися швами 10-0.

Прооперировано 10 кроликов (10 глаз) породы шиншилла, у которых предварительно был индуцирован стромальный отек роговицы в оптической зоне, имитирующий ее помутнение. Всем кроликам проведена стандартная трехпортовая 25 гейдж ленсвитрэктомия с помощью Т-линзы интегрируемого типа.

Результаты

Линза надежно фиксировалась, обеспечивала герметизацию и позволяла технически выполнить манипуляции на заднем отделе глаза. Качество визуализации соответствовало требованиям витреоретинального хирурга.

Выводы

Интегрируемая Т-образная роговичная линза является перспективным интраоперационным решением для обеспечения визуализации заднего отдела глаза для витреоретинальной хирургии при непрозрачности роговицы и может снизить потребность в травматичных процедурах с использованием временных кератопротезов и немедленной сквозной кератопластики. Требуются дальнейшие доклинические и клинические исследования.

Салех Абусаффака, Ольга Александровна Ярмак, Татьяна Александровна Имшенецкая

Институт повышения квалификации и переподготовки кадров здравоохранения УО «Белорусский государственный медицинский университет», Минск, Беларусь

ТЯЖЁЛАЯ ПОТЕРЯ ЗРЕНИЯ ПОСЛЕ УДАЛЕНИЯ СИЛИКОНОВОГО МАСЛА ПРИ РЕГМАТОГЕННОЙ ОТСЛОЙКЕ СЕТЧАТКИ С РЕЦИДИВИРУЮЩИМ ТЕЧЕНИЕМ

3.5. витреоретинальная хирургия

Введение

Регматогеннвя отслойке сетчатки с рецидивирующим течением остаётся одной из наиболее сложных проблем витреоретинальной хирургии. Несмотря на развитие современных методик хирургического лечения регматогенной отслойки сетчатки— экстрасклерального пломбирования и витреальной хирургии— функциональные результаты при хирургическом лечении рецидивирующей отслойки сетчатки часто остаются неблагоприятными.

Силиконовое масло широко применяется в качестве тампонады при осложнённых случаях, особенно при наличии пролиферативной витреоретинопатии (ПВР) и множественных разрывах сетчатки, однако его удаление показано для предотвращения осложнений, таких как эмульгация силиконового масла и вторичная глаукома.

Проблема

В ряде клинических наблюдений имеет место тяжёлая потеря зрения после удаления силиконового масла, даже при достигнутом анатомическом результате. К числу возможных причин потери зрения относятся:

- рецидив ПВР
- множественные хирургические вмешательства
- вовлечение макулярной области сетчатки
- формирование эпиретинальной мембраны
- необратимое поражение зрительного нерва
- апоптоз фоторецепторов и метаболический стресс

Клинический случай

59 летний мужчина ОС обратился с диагнозом – рецидив регматогенной отслойки сетчатки после хирургического лечения методом экстрасклерального пломбирования, при выписке его максимальная острота на оперированном глазу составила 0,4 При последующей ревизии операционной области было выявлено расхождение склеральных швов на передней поверхности пломбы, что привело к возникновению рецидивирующей отслойке сетчатки. На глазном дне визуализируется отслойка сетчатки с 12 до 4 ч и разрыв сетчатки в области 1 часа. Несостоятельные швы были удалены и заменены

дополнительными швами, после чего острота зрения на оперированном глазу достигла 0,5

Примерно через год развился повторный рецидив отслойки сетчатки, ассоциированный с ПВР в нижнем квадранте, при этом острота зрения снизилась до 0.1. В итоге пациенту была выполнена комбинированная операция: факоэмульсификация закрытая витрэктомия с тампонадой силиконовым маслом 1000 cst, острота зрения повысилась до 0.2 и ВГД 16 мм рт. ст.

Через два месяца после хирургического лечения внутриглазное давление на оперированном левом глазу повысилось до 42 мм рт. ст, что свидетельствовало о развитии вторичной глаукоме на фоне тампонады силиконовым маслом. Впоследствии пациенту было имплантировано дренажное клапанное устройство. После хирургического лечения ВГД стабилизировалось на уровне 13 мм рт. А острота зрения сохранялась на уровне 0,2.

Через 9 месяцев острота зрения на оперированном глазу составила 0,3 ВГД 15 мм рт. ст. Однако после удаления силиконового масла, выполненного одновременно с ревизией клапана Ахмеда, острота зрения резко снизилась с 0,3 до уровня «движения руки».

Обсуждение

Факторы риска неблагоприятного исхода у данного пациента включали:

- множественные хирургические вмешательства
- наличие ПВР
- множественные разрывы сетчатки
- длительная тампонада силиконовым маслом.

ПВР остаётся ведущей причиной рецидивов отслойки сетчатки и ухудшения зрительных функций. Длительная тампонада силиконовым маслом связана с его токсическим воздействием на сетчатку и зрительный нерв, эмульгацией и миграцией капель силиконового масла, хроническим воспалением и глаукомой.

Существуют патофизиологические гипотезы:

- теория The vitreous potassium sink — нарушение функции клеток Мюллера и резкое изменения концентрации калия после удаления масла;
- накопление метаболитов и цитокинов (IL 6, FGF) в пространстве за силиконовым маслом перед сетчаткой

Заключение

Несмотря на достижение анатомического прилегания сетчатки, после удаления силиконового масла функциональные результаты могут не удовлетворять пациента.

- Каждый случай требует индивидуального подхода в хирургическом лечении пациентов с рецидивами регматогенной отслойки сетчатки, так как причиной возникновения рецидивов могут являться несколько факторов риска.

- Необходимо принимать во внимание как структурные осложнения (ПВР, множественные разрывы), так и клеточные механизмы (апоптоз фоторецепторов, токсичность масла).

3.6. офтальмоонкология

Мария Юрьевна Гусакова, Ануш Гамлетовна Амирян, Светлана Владимировна Саакян, Наталья Владимировна Балацкая, Екатерина Сергеевна Сорожкина, Ольга Валерьевна Безнос, Татьяна Аркадьевна Павленко

ФГБУ «Национальный медицинский исследовательский центр глазных болезней им. Гельмгольца», Москва, Российская Федерация

СЛЕЗНАЯ ЖИДКОСТЬ КАК ИСТОЧНИК БИОМАРКЕРОВ В ДИАГНОСТИКЕ ЛИМФОМ СЛЕЗНОЙ ЖЕЛЕЗЫ

3.6. офтальмоонкология

Среди неэпителиальных опухолей слезной железы (ОСЖ) наиболее часто встречается В-клеточная неходжкинская лимфома, главным подтипом которой является MALT-лимфома, развивающаяся из мукозоассоциированной лимфоидной ткани, связанной со слизистыми оболочками и входящей в состав иммунной системы. При этом системный процесс развивается примерно у трети пациентов. Из-за морфологического сходства различных вариантов ОСЖ и псевдоопухолевых процессов актуален поиск биомаркеров для неинвазивной диагностики на этапе предоперационной подготовки. В этом контексте слезная жидкость (СЖ) рассматривается как перспективный объект для выявления информативных диагностических показателей.

Цель

Изучить особенности цитокинового профиля (IL-6, TNF-α, IL-2, IFN-γ, IL-17A, IL-4 и IL-10), уровней α2-макроглобулина (α2-МГ) и матриксной металлопротеиназы-9 (ММП-9) в СЖ пациентов с лимфомой слезной железы (ЛСЖ) и определить их диагностическую значимость.

Материалы и методы

Обследованы 30 пациентов с гистологически подтвержденной ЛСЖ (80 % женщин, 20 % мужчин; средний возраст — 61 ± 10,5 года, диапазон 39–81). Двусторонний процесс выявлен у 7 пациентов (23,3 %). Забор СЖ проводился на этапе предоперационной подготовки: капиллярным способом с использованием спринцовки со стерильным наконечником — для иммунологических исследований, и с применением полосок фильтровальной бумаги — для биохимических. Концентрации цитокинов определяли методом проточной цитометрии, уровни α2-МГ и ММП-9 — ферментативным методом с использованием специфических субстратов. Группу контроля составили здоровые добровольцы.

Результаты

Отмечено повышение уровней всех исследуемых цитокинов по сравнению с контрольной группой. Наибольшие различия выявлены при оценке концентрации IL-6: медиана уровня на стороне патологии составила 73,6 пг/мл (5,48–682,3), тогда как в контроле — 2,86 пг/мл (0,9–4,8, $p<0,05$). Медиана концентрации α2-МГ при ЛСЖ составила 5,6 нмоль/мин·мл (1,2–20,6) против 4,6 нмоль/мин·мл (1,74–8,99) в контроле. Уровень ММП-9 при ЛСЖ (197,2 нг/мл; 14,81–756,9) также превышал показатели контрольной группы (51,5 нг/мл; 20,3–93,26, $p<0,05$).

Заключение

Результаты исследования свидетельствуют о выраженной локальной воспалительной реакции и возможной активации ангиогенеза при ЛСЖ, что подтверждается изменением цитокинового профиля и повышением уровня ММП-9 в СЖ. Концентрация α2-МГ оставалась сопоставимой с контролем, однако ее значение в дифференциальной диагностике с другими ОСЖ не исключается. Таким образом, СЖ может рассматриваться как перспективный источник неинвазивных биомаркеров, способных повысить точность диагностики и уточнение характера опухолевого процесса.

Ануш Гамлетовна Амирян, Светлана Владимировна Саакян, Мария Юрьевна Гусакова, Татьяна Аркадьевна Павленко, Ольга Валерьевна Безнос, Наталья Владимировна Балацкая, Екатерина Сергеевна Сорожкина

ФГБУ «Национальный медицинский исследовательский центр глазных болезней им. Гельмгольца», Москва, Российская Федерация

АНАЛИЗ УРОВНЯ БИОМАРКЕРОВ СЛЕЗНОЙ ЖИДКОСТИ У БОЛЬНЫХ РАКОМ СЛЕЗНОЙ ЖЕЛЕЗЫ: НОВЫЕ ГОРИЗОНТЫ НЕИНВАЗИВНОЙ ДИАГНОСТИКИ

3.6. офтальмоонкология

Рак слезной железы (РСЖ) - редкая патология орбиты, представляющая серьезную клинико-диагностическую проблему из-за склонности к инфильтративному росту, раннему распространению и ограниченной информативности стандартных методов визуализации. В этой связи возрастает интерес к локальным биологическим жидкостям как источнику молекулярной информации о микроокружении опухоли. Слезная жидкость (СЖ), находясь в непосредственной близости к зоне поражения, рассматривается как перспективная матрица для неинвазивного выявления маркеров воспаления, ремоделирования внеклеточного матрикса и опухолевой активности, потенциально расширяя возможности раннего обнаружения и дифференциации опухолей слезной железы.

Цель

Оценить диагностическую значимость показателей локального воспаления и протеолиза в СЖ пациентов с РСЖ, включая уровни цитокинов, α2-макроглобулина (α2-МГ) и матриксной металлопротеиназы-9 (ММП-9).

Материал и методы

В исследование включены 13 пациентов с верифицированным РСЖ (преимущественно мужчины, ~75%; средний возраст 46 ± 17 лет). Забор СЖ выполняли в предоперационном периоде: капиллярно — для иммунологических тестов и с применением фильтровальной бумаги — для биохимических. Концентрации цитокинов измеряли методом проточной цитометрии, α2-МГ и ММП-9 — с использованием субстрат-специфических ферментативных тестов. Анализ проводили на стороне патологии и контралатеральной, контроль составили здоровые добровольцы. Статистическая значимость принималась при $p < 0,05$.

Результаты

Результаты исследования представлены в таблице 1.

Наиболее показательные изменения выявлены по двум цитокинам — IL-6 и TNF-α, уровни которых у пациентов с РСЖ были статистически значимо выше по сравнению с контрольной группой ($p < 0,05$). На контралатеральной стороне также наблюдалось повышение концентрации обоих цитокинов относительно контроля, однако степень

увеличения была менее выраженной ($p < 0,05$). Активность α2-МГ на стороне патологии достоверно превышала показатели контроля ($p < 0,05$), при этом на противоположной стороне наблюдалась тенденция к увеличению данного показателя. Концентрация ММП-9 в СЖ на пораженной стороне также была выше контрольных значений, тогда как на контралатеральной стороне этот показатель занимал промежуточное положение.

Заключение

Изменения цитокинового профиля, а также повышение уровней α2-МГ и ММП-9 в СЖ пациентов с РСЖ свидетельствуют о выраженном локальном воспалительном ответе и активности тканевого ремоделировании. Эти сдвиги могут ассоциироваться с агрессивным фенотипом опухоли, характеризующимся инфильтративным ростом, инвазией в прилегающие ткани и ранней метастатической активностью. Полученные результаты подтверждают перспективность изучения локальных биомаркеров СЖ как неинвазивного инструмента для диагностики и дифференциации опухолей слезной железы, способствуя более глубокому пониманию механизмов их патогенеза.

Таблица 1.

Группы	Показатель			
	IL-6	**TNF - α**	**α2- МГ**	**ММП- 9**
	пг/мл		нмоль/мин·мл	нг/мл
	Медиана (min-max)			
Сторона патологии	54,0 (19,9–255,7)	15,2 (0,09–107,9)	9,1 (4,6–18,6)	152,0 (12,9–336,5)
Здоровая сторона	16,5 (4,9–1164,7)	1,6 (0,3–3,5)	8,2 (2,0–29,8)	81,9 (7,0–135,9)
Контроль	2,9 (0,9–4,8)	0,2 (0,09–1,6)	4,6 (1,7–8,0)	51,5 (20,3–93,2),

Галина Романовна Семак[1], Лариса Владимировна Науменко[2], Михаил Петрович Потапнев[3], Влада Вячеславовна Громыко[4], Дарья Васильевна Рындова[5], Александр Владимирович Сментина[6]

[1] УО «Белорусский государственный медицинский университет», Минск, Беларусь

[2] ГУ «РНПЦ онкологии и медицинской радиологии имени Н.Н. Александрова», Минск, Беларусь

[3] ГУ «РНПЦ трансфузиологии и медицинских биотехнологий», Минск, Беларусь

[4] УЗ «10-я городская клиническая больница», Минск, Беларусь

[5] Центр микрохирургии глаза «VOKA», Минск, Беларусь

[6] 432-й ордена Красной Звезды главный военный клинический медицинский центр Вооружённых Сил Республики Беларусь, Минск, Беларусь

НОВЫЙ ВЗГЛЯД НА РЕАБИЛИТАЦИЮ ГЛАЗНОЙ ПОВЕРХНОСТИ У ОНКОЛОГИЧЕСКИХ ПАЦИЕНТОВ

3.6. офтальмоонкология

Актуальность

Онкологические заболевания и их лечение нередко приводят к повреждению роговицы посредством множества патогенетических механизмов: воспаления, денервации, фиброзирования [1]. Особую роль играет угнетение мезенхимальных стромальных клеток (МСК), что приводит к нарушению регенерации роговицы и делает ее неустойчивой даже к привычным раздражителям. Так как корнеальные осложнения у онкологических пациентов являются сложным и, как правило, тяжело поддающимся консервативному лечению процессом целью исследования стало экспериментальное обоснование метода лечения глазной поверхности у онкологических пациентов с применением активаторов регенерации.

Материалы и методы

В качестве активаторов регенерации для изучения выбраны 1% низкомолекулярный натрия гиалуронат (1% НМ-NaГ) и плазма, обогащенная растворимыми факторами тромбоцитов (ПОРФТ). Воспроизведен эксперимент с культивированием МСК на трех питательных средах: на стандартной среде без активаторов регенерации, на среде с добавлением 1% НМ-NaГ и на среде с добавлением ПОРФТ [2].

Результаты

На 3-й день культивирования выявлен наилучший рост МСК на среде с добавлением ПОРФТ, однако визуализировалась пролиферативная активность клеток. Данное наблюдение может стать лимитирующим фактором для применения данного препарата у пациентов, имеющих на момент лечения опухолевый процесс в организме. На среде с 1% НМ-NaГ рост МСК был замедлен по сравнению со средой с ПОРФТ, однако на обеих

средах значительно превышал результаты исследования со стандартной питательной средой. Пролиферативной активности на среде с 1% НМ-NaГ не наблюдалось.

Таким образом, эксперимент продемонстрировал способность НМ-NaГ поддерживать оптимальное микроокружение МСК и их жизнедеятельность без активации пролиферации, что делает его оптимальным средством для нормализации регенерации глазной поверхности.

Выводы

Проведенный эксперимент доказывает, что гиалуроновая кислота, являясь важнейшим компонентом благополучного микроокружения клеток, определяет их жизнедеятельность без усиления пролиферации. Данный вывод делает ее потенциально оптимальным средством для воздействия на роговицу с целью восстановления глазной поверхности онкологических пациентов без опасения прогрессии онкологического заболевания и является основанием для проведения клинических испытаний.

Список цитированных источников

1. Ma K.S. Ocular surface complications following biological therapy for cancer / Ma K.S., Tsai P.F., Hsieh T.Y., Chodosh J. // Front. Toxicol. - 2023. - Vol. 4. – P. 1-4.

2. Semak G.R. Method for Determining the Stimulating Effect of Hyaluronic Acid Preparations on Human Mesenchymal Stromal Cells / Semak G.R., Potapnev M.P., Zherka I.Yu. // Pat. № BY 23602. – Published December 30, 2021 Semak,

3.7. трансплантация тканей

Евгений Валерьевич Булава[1], Илья Викторович Дмитриев[2]

[1] ФГБОУ ДПО Российская медицинская академия непрерывного профессионального образования Минздрава России, Москва, Российская Федерация

[2] ГБУЗ «Научно-исследовательский институт скорой помощи им. Н.В. Склифосовского Департамента здравоохранения Москвы», Москва, Российская Федерация

ОФТАЛЬМОЛОГИЧЕСКИЕ ИСХОДЫ ТРАНСПЛАНТАЦИОННОГО ЛЕЧЕНИЯ САХАРНОГО ДИАБЕТА

3.7. трансплантация тканей, 8. Разное

Исследование микроциркуляции и уровня иммунологического биомаркера микрососудистой эндотелиальной дисфункции – фактора роста эндотелия сосудов (vascular endothelial growth factor, VEGF) в офтальмологии является неинвазивным и безопасными методами, отражающими состояние периферической микроциркуляции, однако ранее не изучались у пациентов после трансплантации поджелудочной железы.

Цель

Изучить плотность ретинальной гемоперфузии и уровень VEGF у больных сахарным диабетом 1 типа (СД1) после восстановления физиологической эугликемии посредством трансплантации поджелудочной железы.

Методы

Обследованы 79 пациентов СД1 (158 глаз) с терминальной стадией диабетической нефропатии. Сформированы 3 группы: 1 – кандидаты на трансплантацию поджелудочной железы и почки (инсулинотерапия, диализ); 2 – после пересадки почки (инсулинотерапия); 3 – после сочетанной трансплантации почки и поджелудочной железы. Плотность гемоперфузии поверхностного и глубокого капиллярного сплетения макулы в зоне фовеа и парафовеа (%) определяли методом оптической когерентной томографии в ангиорежиме, уровень VEGF–A (пг/мл) – иммуноферментным анализом слезы.

Результаты

Плотность гемоперфузии и VEGF–A коррелировали с тяжестью диабетических изменений. У пациентов с пролиферативной ретинопатией: поверхностное сплетение в фовеа – 14,4% [12,4;16,5], в парафовеа – 23,2% [21,2;25,7]; глубокое сплетение в фовеа – 19,3% [18,1;23,6], в парафовеа – 31,9% [29,7;34,9]; VEGF–A – 2209,6 пг/мл [2196,4;2567,2]. При макулярном отеке: поверхностное сплетение в фовеа – 14,9% [11,8;16,1], в парафовеа – 25,8% [22,6;27,4]; глубокое сплетение в фовеа – 19,1% [17,7;24,0], в парафовеа – 30,6% [29,5;35,2]; VEGF–A – 2673,5 пг/мл [2296,3;2944,7].

В группе 3 выявлены более низкая частота активной пролиферативной ретинопатии (19% против 45% и 47% в группах 1 и 2, p<0,05) и макулярного отека (10% против 23% и 29% в группах 1 и 2, p<0,05), более высокие показатели гемоперфузии: поверхностное сплетение в фовеа – 18,8% [16,4;19,2] против 16,6% [14,8;17,7] у 1 группы и 16,4% [15,9;17,4] у 2 группы, p<0,05; глубокое сплетение в фовеа – 25,5% [24,0;26,2] против 22,2% [21,4;23,7] у 1 группы и 22,4% [20,5;23,8] у 2 группы, p<0,05; поверхностное сплетение в парафовеа – 29,9% [28,6;30,2] против 27,7% [26,8;28,4] у 1 группы и 28,0% [27,8;28,7] у 2 группы, p<0,05; глубокое сплетение в парафовеа – 37,2% [36,7;38,8] против 35,1% [33,8;36,6] у 1 группы и 34,8% [32,3;37,1] у 2 группы, p<0,05. Концентрация VEGF–A: группа 1 – 2270,3 пг/мл [1860,1;2580,8], группа 2 – 2341,3 пг/мл [1995,8;2491,6], группа 3 – 1826,7 пг/мл [1706,5;2078,4], p<0,05.

Заключение

Измерение плотности ретинальной гемоперфузии и слезного уровня VEGF является информативным методом оценки тяжести диабетических изменений глазного дна и влияния восстановленной эугликемии на микроциркуляцию.

4 ТЕРАПЕВТИЧЕСКАЯ ОФТАЛЬМОЛОГИЯ

4. терапевтическая офтальмология

Азатжан Маратович Аллабергенов, Дилобар Мираталиевна Туйчибаева

Ташкентский государственный медицинский университет, Ташкент, Узбекистан

ОЦЕНКА ЭФФЕКТИВНОСТИ ПРИМЕНЕНИЯ СКЛЕРАЛЬНЫХ ЛИНЗ ПРИ КЕРАТОКОНУСЕ

4. терапевтическая офтальмология

Кератоконус — это хроническая прогрессирующая эктатическая патология роговицы, характеризующаяся её истончением и выбуханием, что приводит к нерегулярному астигматизму, снижению остроты зрения, зрительным искажениям и выраженному ухудшению качества жизни.

Настоящее исследование направлено на клиническую оценку эффективности жёстких газопроницаемых и склеральных линз у пациентов с кератоконусом с акцентом на показатели наилучшей корригированной остроты зрения (BCVA), субъективный комфорт, стабильность линз, состояние поверхности глаза и удовлетворённость пациентов. Полученные данные позволяют выработать доказательные рекомендации по индивидуализированному выбору линз при кератоконусе.

Цель

Провести сравнительную клиническую оценку эффективности, комфорта и переносимости различных типов контактных линз у пациентов с кератоконусом.

Материалы и методы

В исследование включены 20 пациентов (n = 20, возраст 17–42 года) с диагнозом кератоконус различной степени тяжести. Пациенты были разделены на 2 группы: 10 использовали жёсткие газопроницаемые (RGP) линзы, 10 — склеральные линзы.

Результаты

Обе группы показали значительное улучшение по сравнению с исходными значениями. В группе RGP среднее улучшение составило +0,32 logMAR (≈3 строки по Снеллену), в группе склеральных линз — +0,41 logMAR (≈4 строки). Различия не достигли статистической значимости ($p > 0,05$), однако у пациентов со склеральными линзами отмечались более выраженные улучшения. При оценке комфорта и переносимости различия были статистически значимыми. Средний показатель в группе RGP составил 3,1 ± 0,6, в группе склеральных линз — 4,5 ± 0,4 ($p < 0,01$). Средняя длительность ношения также была выше у пациентов со склеральными линзами (10,2 ± 1,8 ч) по сравнению с RGP (7,4 ± 2,1 ч).

Жёсткие газопроницаемые линзы обеспечивали адекватную центральную посадку, однако имели тенденцию к децентрации, особенно при выраженном кератоконусе. Склеральные линзы демонстрировали высокую центровку и стабильность на всех стадиях заболевания.

Состояние роговицы: лёгкое эпителиальное окрашивание отмечалось у 3 пациентов (30%) с RGP линзами. В группе склеральных линз значимых осложнений (окрашивания, гипоксии) не зафиксировано.

В группе склеральных линз 90% пациентов сообщили о высокой удовлетворённости результатами коррекции, тогда как в группе контроля лишь 60% ($p < 0,05$).

Выводы

Жёсткие газопроницаемые и склеральные линзы эффективно улучшают зрение у пациентов с кератоконусом. Однако склеральные линзы превосходят по показателям комфорта, стабильности, защиты роговицы и удовлетворённости пациентов. Выбор типа линз должен основываться на стадии кератоконуса, морфологии роговицы, переносимости и образе жизни пациента. Оптимально подобранные линзы не только улучшают остроту зрения, но и повышают качество жизни, одновременно отсрочивая необходимость хирургического вмешательства (кератопластики).

Искандар Нематович Сулейманов, Нодира Рахимовна Янгиева

Ташкентский государственный медицинский университет, Ташкент, Узбекистан

ГЕМОДИНАМИЧЕСКИЕ ПОКАЗАТЕЛИ ГЛАЗА У ПАЦИЕНТОВ С ВОЗРАСТНОЙ МАКУЛЯРНОЙ ДЕГЕНЕРАЦИЕЙ ПОСЛЕ ХИРУРГИЧЕСКОГО ЛЕЧЕНИЯ ВОЗРАСТНОЙ КАТАРАКТЫ И ПРИЁМА ФЕНОФИБРАТА

4. терапевтическая офтальмология

Актуальность

Возрастная макулярная дегенерация (ВМД) - офтальмологическое хроническое неспецифическое заболевание лиц преклонного возраста, приводящее к снижению зрения и слепоте [2]. Вопрос влияния липидного спектра на процесс возникновения и прогрессирования ВМД при хирургии возрастной катаракты (ВК) остаётся отрытым [1].

Цель исследования

Оценить влияния фенофибрата на гемодинамику глаза у пациентов с начальной ВМД после хирургического лечения ВК.

Материал и методы

Проанализированы данные 82 глаз пациентов с начальной ВМД и с дислипидемией, после лечения ВК путем факоэмульсификации с имплантацией гибкой интраокулярной линзы с желтым светофильтром. В комплексное лечение за 1 месяц до хирургического лечения ВК и в послеоперационном периоде в течении 5 месяцев к основному лечению включали курсовой прием фенофибрата по 145 мг 1 раз в сутки. Гемодинамика изучалась методом ультразвукового дуплексного сканирования сосудов глаза.

Результаты

Результаты показали, что прием фенофибрата достоверно улучшил Vsyst в глазничной артерии (ГА) с 32,17±0,54 до 33,38±0,39 см/с, V diast с 8,46±0,18 до 9,41±0,20 см/с, а индекс резистентности (RI) снизился с 0,73±0,01 до 0,71±0,01 ($p \leq 0,05$). В центральной артерии сетчатки (ЦАС) Vsyst улучшилось с 12,08±0,18 до 12,80±0,21 см/с, V diast с 3,39±0,06 до 4,14±0,08 см/с, индекс RI снизился с 0,71±0,02 до 0,67±0,01($p \leq 0,05$). В задних коротких цилиарных артериях (ЗКЦА) Vsyst с 12,35±0,24 увеличился до 12,82±0,24 см/с, V dias. с 4,08±0,07 до 4,63±0,08 см/с, индекс RI снизился с 0,66±0,01 до 0,63±0,01 ($p \leq 0,05$).

Выводы

Прием фенофибрата при хирургическом лечении ВК у пациентов с начальной ВМД и с дислипидемией способствует достоверному улучшению гемодинамических показателей в ГА, ЦАС, ЗКЦА и профилактике прогрессирования ВМД после хирургического лечения ВК.

Список цитированных источников

1. Дмитриева Е.И., Фурсова А.Ж., Никулич И.Ф., Ким Т.Дж., Гамза Ю.А. Хирургия катаракты у пациентов с возрастной макулярной дегенерацией: вопросы и споры // Российский офтальмологический журнал. 2022;15(1):133-139. https://doi.org/10.21516/2072-0076-2022-15-1-133-139

2. Янгиева Н.Р. Ретроспективный анализ показателей заболеваемости и инвалидности вследствие возрастной макулярной дегенерации в Республике Узбекистан за 10-летний период // Офтальмология Восточная Европа. 2023. Том 13. №1. С.46-52."

Галина Романовна Семак[1], Дарья Васильевна Рындова[2], Александр Владимирович Сментина[3]

[1] УО «Белорусский государственный медицинский университет», Минск, Беларусь

[2] Центр микрохирургии глаза VOKA, Минск, Беларусь

[3] ГУ «Центральная военно-врачебная комиссия Вооружённых Сил Республики Беларусь», Минск, Беларусь

СРАВНИТЕЛЬНАЯ ХАРАКТЕРИСТИКА ПРИМЕНЕНИЯ АКТИВАТОРОВ РЕГЕНЕРАЦИИ ПРИ ЛЕЧЕНИИ ВОСПАЛИТЕЛЬНЫХ ЗАБОЛЕВАНИЙ ВЕК

4. терапевтическая офтальмология, 4.1. придатки глаза и орбита

Актуальность

Блефарит — хроническое воспалительное заболевание век с дисфункцией мейбомиевых желез (ДМЖ), нарушением стабильности слезной пленки (СП) и изменением липидного секрета, что негативно влияет на качество жизни пациентов.

Цель

Оценить эффективность применения 1% низкомолекулярного натрия гиалуроната у пациентов с воспалительными заболеваниями век.

Материалы и методы

Обследованы 54 пациента (108 глаз) с диагнозом «ДМЖ, Болезнь сухого глаза» разной степени выраженности. Всем пациентам проведено полное офтальмологическое исследование с оценкой показателей СП, состояния реберного края, функциональных проб мейбомиевых желез (МЖ). В группу сравнения включены 27 пациентов (54 глаза), средний возраст составил 67,1±17,8 лет, которым назначалась обработка век с использованием стерильного геля для гигиены век и ресниц с последующим удалением корочек с помощью глазных салфеток и массаж век, инстилляции капель с содержанием натрия гиалуроната 3-6 раз в сутки. В исследуемую группу вошли 29 пациентов (58 глаз), средний возраст составил 59,1±14,4 лет, которым к стандартному лечению добавлены подкожные инъекции 1% низкомолекулярного натрия гиалуроната (НМ-NaГ) 1 раз в неделю 2 раза при 1-3 степени ДМЖ и 3 раза при 4-5 степени ДМЖ и субконъюнктивальные инъекции 1% НМ-NaГ 1 раз в неделю 3 раза при 1-3 степени ДМЖ и 4 раза при 4-5 степени ДМЖ [1]. Динамика лечения оценивалась каждые 3 дня в течении 3 недель, на 30-е, 60-е, 90-е сутки.

Результаты

На 7-е сутки после первой инъекции в исследуемой группе выявлены достоверные различия показателей межустьевого расстояния МЖ (0,18±0,03, в группе сравнения 0,16±0,01, $p<0,05$), сохранявшиеся весь период наблюдения, что указывает на ускорении выведения липидного секрета. К 14-му дню отмечено значимое улучшение теста Норна

(в группе исследования 8,54±2,19, в группе сравнения 6,30±1,13, $p<0,05$) и компрессионной пробы (в группе исследования 0,91±0,58, в группе сравнения 1,78±0,61, $p<0,05$), а также улучшение интерференционной картины липидного пятна: в исследуемой группе показатель нормализовался к 14-м суткам и сохранялся до конца исследования (1,97±1,02, $p<0,05$), тогда как в группе сравнения нормализация не достигнута до конца наблюдения. Стабилизация пробы Ширмера отмечена к 21-му дню в исследуемой группе (10,24±1,73, $p<0,05$); в группе сравнения приближение к норме наблюдалось лишь к 60-му дню.

Выводы

Дополнительное применение 1% низкомолекулярного натрия гиалуроната повышает эффективность лечения блефарита, сопровождающегося ДМЖ, осложненного Болезнью сухого глаза, путем восстановления функциональной единицы МД, нормализации состава СП, подтверждая целесообразность применения активаторов регенерации для лечения данного заболевания.

Список цитированных источников

1. Инструкция по применению «Метод лечения блефарита, осложненного болезнью сухого глаза» : утв. М-вом здравоохранения Респ. Беларусь 26.05.2025, № 001-0125. – Минск : 2025. – 7 с.

Екатерина Павловна Хороших[1], Виктория Леонидовна Красильникова[2], Галина Анатольевна Сущеня[3], Алина Витальевна Комина[1], Виктория Вацлавовна Савич[1]

[1] УЗ «10-я городская клиническая больница», Минск, Беларусь

[2] Институт повышения квалификации и переподготовки кадров здравоохранения УО «Белорусский государственный медицинский университет», Минск, Беларусь

[3] УЗ «Минская областная детская клиническая больница», Минск, Беларусь

НОЧНАЯ ЭПИЛЕПСИЯ У ПАЦИЕНТКИ С НОСИТЕЛЬСТВОМ ГЕНА USH2A

4. терапевтическая офтальмология, 4.5. глаукома, 4.6. нейроофтальмология

Analysis of a clinical case. The debut of epilepsy and the carriage of the heterozygous USH2A gene (a disease associated with Retinitis pigmentosa 39, Usher syndrome, type 2A)

Актуальность

Эпилепсия—это хроническое неврологическое расстройство, проявляющееся повторяющимися приступами, вызванными аномальной электрической активностью нейронов в головном мозге. [1]. Приём противоэпилептических препаратов из группы иминостильбенов может приводить к снижаю зрения, глаукоме у пациентов, имеющих предрасположенность [2].

Цель

Анализ клинического случая.

Материалы и методы

Пациентка 17 лет обратилась на консультацию с жалобами на снижение зрения в течении 3 лет, беспричинное снижение настроения, отстраненность. Проходила лечение на базе психиатрического отделения с приемом нейролептиков - без динамики со слов мамы. Выполнено офтальмологическое обследование.

Результаты

Пациент под наблюдением 3 года. При первичном осмотре 2022г: Vis (МКОС) OD/OS(вблизи, вдаль)=0.6/0.5; БТМ=17/15. OU- передний отрезок без особенностей, осмотр глазного дна: ДЗН-бледные, четкие, сосуды без особенностей, рефлексы не выражены. Сетчатка целая, прилежит, атрофия ПЭС на периферии. Гониоскопия – без особенностей. АСКП-30-множественные скотомы. ОКТ ДЗН ОД снижение ТСНВ в верхнем, темпоральном, нижнем сегментах, ОС-в темпоральном; МЗ - истончение ГКС во всех сегментах обоих глаз, толщина НЭС снижена, фовеа сглажена. ЭЭГ: эпи-активность в ночное время. МРТ: единичный мелкий гиперинтенсивный очаг в области базальных ядер правого полушария. Выставлен диагноз(2022г):беспигментная форма абиотрофии сетчатки, оптиконейропатия обоих глаз (эпилептического генеза?). Направлена на консультацию к неврологу и генетику. Генетический анализ: носительство

в генах гетерозиготный USH2A (заболевание ассоциированные с геном Retinitis pigmentosa 39, Usher syndrome, type 2A). Получала группой препаратов фенилтриазины и иминостильбены. Через 6 месяцев отмечалось отсутствие эпи-активности на ЭЭГ и стабилизация поведения пациента, улучшение зрения Vis(МКОС)OD/OS=0.7/0.7,ОКТ ДЗН ОД снижение ТСНВ во всех сегментах, ОС-в темпоральном, нижнем.На протяжении 2 лет при проведении АСКП-30 результаты без динамики, при осмотре 2025 год пациент предъявляет жалобу на расширение зрачков. Данные остроты зрения, осмотр с фундус-линзой, ОКТ- без отрицательной динамики. БТМ=22/22, гониоскопия ОИ: УПК открыт, широкий, выраженная субатрофия стромы радужной оболочки до визуализации собственных сосуды в УПК, пролапс радужки. Пигментации нет. При последнем осмотре 2025г АСКП 30: слабая положительная динамика, снижение количества, повышение светочувствительности. Направлена на консультацию к неврологу для снижения дозировки или отмены препаратов группы иминостильбенов, в связи с возможным токсическим эффектом препарата на строму радужки, (угроза развития глаукомы).

Выводы

Данный случай подчеркивает важность междисциплинарного взаимодействия офтальмологов и неврологов, что позволяет на ранней стадии контролировать заболевание.

Список цитированных источников

1. Эпилепсия [Электронный ресурс] – Режим доступа: https://www.smclinic.ru/diseases/epilepsiya/ - Дата доступа: 28.09.2025

2. Atalay E, Tamçelik N, Capar O. High intraocular pressure after carbamazepine and gabapentin intake in a pseudoexfoliative patient. J Glaucoma. [Электронный ресурс] – Режим доступа: https://pubmed.ncbi.nlm.nih.gov/23429633/ - Дата доступа:13.09.2025

Екатерина Павловна Хороших[1], Виктория Леонидовна Красильникова[2], Елена Владиславовна Герасименко[1], Виктория Вацлавовна Савич[1]

[1] УЗ «10-я городская клиническая больница», Минск, Беларусь

[2] Институт повышения квалификации и переподготовки кадров здравоохранения УО «Белорусский государственный медицинский университет», Минск, Беларусь

ВЛИЯНИЕ ОККЛЮЗИИ НА ЗДОРОВЫЙ ГЛАЗ ПРИ ЛЕЧЕНИИ АМБЛИОПИИ У ДЕТЕЙ

4. терапевтическая офтальмология, 5. детская офтальмология

Amblyopia is a common functional visual defect in children. To evaluate the impact and safety of continuous occlusion of the better-seeing eye on visual acuity over a period of 3 weeks. Treatment was received by 72 subjects diag-nosed with amblyopia. The use of prolonged direct continuous occlusion of the healthy eye for 3 weeks in 72 subjects of different age have demonstrated the safety of this method.

Актуальность

Амблиопия-частый функциональный дефект зрения у детей. Эффективным методом лечения считается прямая окклюзия. Окклюзию назначают на весь день(снимают ночью),на несколько часов в день, через день–в зависимости от степени снижения остроты зрения. По данным литературы при длительном выключении острота зрения ведущего глаза начинает снижаться.[1]

Цель

Оценить влияние и безопасность непрерывной окклюзии лучше видящего глаза на остроту зрения в течении 3 недель.

Материалы и методы

Лечение получали 72 испытуемых, имеющих диагноз амблиопия. Средний возраст испытуемых 10.19 лет [3;21],мужского пола n=38 (53.45%) и женского пола n=34 (47,2%).Все испытуемые ранее получали лечение: прямую окклюзию (в среднем от 2-10 часов в день, ежедневно), очковую коррекцию, аппаратное лечение. Проведено стандартное офтальмологическое обследование испытуемых. Назначена очковая коррекция, окклюзия лучше видящего глаза с использованием окклюдер-пластыря при непрерывном ношении в течение 3 недель. При необходимости замена повязки и гигиена кожных покровов осуществлялась с закрытыми глазами при помощи ассистента.

Результаты и их обсуждение

Все испытуемые адаптировались к методу лечения в течении 3 недель. Со слов испытуемых подавление зрительной функции здорового глаза под повязкой наступало на 7-10 день, что можно считать изменение доминирования глаза, отмечалось субъективно

начало улучшение зрения амблиопичного глаза в этот же период. Острота зрения лучше видящего глаза испытуемых до лечения с коррекцией в среднем составляла 1.068 единиц [0.4;1.5].После лечения средняя острота зрения составила 1.109 [0.4;1.5].Среднее значение авторефрактометрии до лечения 2,167±0,25 единиц, после лечения 2,154±0,24 единицы. Разница показателей рефракции до и после лечения составила 0,013 единиц, разница остроты зрения 0,041 единиц. Бинокулярное зрение до начала лечения присутствовало у 12.5% (9 испытуемых), после лечения сохранено в полном объеме. Контактный дерматит от повязки присутствовал у 100% испытуемых, применение местного лечения устранило дерматит в течении 5 дней.

Выводы

Применение длительной прямой непрерывной окклюзии в течении 3 недель у 72 испытуемых разного возраста показало безопасность применения метода. Показатели остроты зрения при сохранении условий проверки повысились на 0,041 единиц, что показывает положительное влияние окклюзии вероятно за счет включения дополнительных резервов после открытия глаза. Сохранение бинокулярного зрения у 12.5 % испытуемых после применения лечения показывает сложность изменения уже сформированного характера зрения.

Список цитированных источников

1.Рожко, Ю.И. Амблиопия: этиопатогенез, диагностика, стратегии лечения: практическое пособие для врачей / Ю.И. Рожко, А.В. Яночкин, А.А. Рожко. – Гомель: ГУ «РНПЦ РМ и ЭЧ», 2021. – с. 25

4.2. конъюнктива и роговица

Светлана Николаевна Ильина[1], Раиса Петровна Каленик[2], Елена Николаевна Каркота[2], Полина Владимировна Пужель[2]

[1] УО «Гродненский государственный медицинский университет», Гродно, Беларусь

[2] УЗ «Гродненская университетская клиника», Гродно, Беларусь

ЭФФЕКТИВНОСТЬ 0,1% ЭМУЛЬСИИ ЦИКЛОСПОРИНА А ПРИ ЛЕЧЕНИИ АТОПИЧЕСКОГО И ВЕСЕННЕГО КЕРАТОКОНЪЮНКТИВИТА

4.2. конъюнктива и роговица

After 15 days of treatment, lacrimation decreased in 93.3% of patients with atopic keratoconjunctivitis and in 60% of patients with vernal keratoconjunctivitis. At the end of the 3-month course, significant improvement was noted in 93.3% and 91% of patients, respectively. By this time, complete healing of corneal epithelial defects was observed.

Актуальность

Атопический и весенний кератоконъюнктивит относятся к хроническим аллергическим заболеваниям глаз, сопровождающимся выраженными воспалительными изменениями конъюнктивы и роговицы. У 60–70% пациентов развиваются осложнения (неоваскуляризация, субэпителиальные помутнения, паннус, псевдоптеригиум), нередко приводящие к снижению зрения и слепоте. До 30% больных в конечном итоге нуждаются в трансплантации роговицы. Кортикостероиды остаются «золотым стандартом» терапии, однако их длительное применение ограничено риском тяжелых офтальмологических осложнений. В связи с этим актуален поиск эффективных и безопасных альтернативных препаратов.

Цель исследования

Оценить эффективность и переносимость местного применения 0,1% катионной эмульсии циклоспорина А у пациентов с атопическим и весенним кератоконъюнктивитом.

Материал и методы

Обследованы 9 пациентов (18 глаз), из них 7 с атопическим и 2 с весенним кератоконъюнктивитом средней и тяжелой степени. Средний возраст пациентов составил 32,1 ± 9,8 лет и 10,3 ± 3,5 лет соответственно. Мужчины преобладали в обеих группах. Всем больным назначалась 0,1% катионная эмульсия циклоспорина А (1 раз в сутки, вечером), рекомендовано ношение солнцезащитных очков и исключение механического раздражения глаз. Контрольные осмотры выполнялись через 2 недели, 1 и 3 месяца.

Оценивались выраженность субъективных жалоб, состояние глазной поверхности (гиперемия, эпителиальные дефекты по данным окрашивания витальными красителями).

Результаты

До начала терапии у всех пациентов отмечались зуд, выделения, покраснение и раздражение глаз. Светобоязнь регистрировалась чаще при весеннем кератоконъюнктивите (40%) по сравнению с атопическим (6,7%) ($p<0,001$). Аллергические проявления значительно преобладали при атопическом кератоконъюнктивите (93,3% против 46,7%, $p<0,001$). Частота бронхиальной астмы составила 40% в обеих группах, экземы — 93,3% при атопическом и 18,3% при весеннем кератоконъюнктивите ($p<0,001$).Через 3 месяца лечения у большинства пациентов наблюдалось практически полное исчезновение клинических симптомов. Серьезных побочных эффектов зарегистрировано не было; отмечались лишь кратковременные жалобы на жжение и покалывание после инстилляции.

Выводы

Применение 0,1% катионной эмульсии циклоспорина А является эффективным и безопасным методом терапии атопического и весеннего кератоконъюнктивита. Препарат обеспечивает выраженное клиническое улучшение и может рассматриваться как альтернатива длительному использованию кортикостероидов.

4.3. сосудистый тракт

Арина Анатольевна Марченко, Валерий Михайлович Семенов

УО «Витебский государственный медицинский университет», Витебск, Беларусь

ВКЛАД ПРЕДСТАВИТЕЛЕЙ ВИРОМА ЧЕЛОВЕКА В РАЗВИТИЕ ВОСПАЛИТЕЛЬНЫХ ЗАБОЛЕВАНИЙ СОСУДИСТОЙ ОБОЛОЧКИ ГЛАЗА

4.3. сосудистый тракт

Актуальность

Увеит является одной из частых причин снижения остроты зрения у пациентов трудоспособного возраста. Среди инфекционных возбудителей особое место в развитии увеитов занимают вирусы. Ряд вирусов определен как вирусный компонент микробиома – вином. Его представители могут вызывать острую, постоянную или латентную инфекции и значительно влиять на состояние здоровья человека [1]. В этом отношении большое внимание исследователей привлекает представители герпесвирусов, в частности цитомегаловирус. В последние годы проведено большое количество исследований, посвящённых роли TTV как представителя вирома человека при различных заболеваниях. [2].

Цель исследования

Оценить роль цитомегаловируса и TTV в развитии увеитов при совместном персистировании в средах глаза.

Материал и методы

В первую группу исследования было включено 103 пациента с различной офтальмопатологией. Пациентам данной группы выполнялся забор слезной жидкости (СЖ). Среди них было 39 пациентов с катарактой, 31 пациент с открытоугольной глаукомой, 14 пациентов с синдромом сухого глаза,19 пациентов с воспалительными заболеваниями глаза. Медиана возраста пациентов составила 67 (22-89) лет, лиц мужского пола было 54 (52,4%), а женщин – 49 (47,6%) человек. В группу контроля были включены 100 здоровых лиц.

Во вторую группу исследования вошло 18 пациентов с воспалительными заболеваниями сосудистой оболочки глаза, им выполнялся забор внутриглазной жидкости (ВГЖ). Медиана возраста в данной группе составила 68 (33-92) лет, лиц мужского пола было 8 (44,4%), а женщин – 10 (55,6%) человек. В группу контроля включены 10 пациентов без воспалительных явлений сосудистой оболочки глаза.

После накопления исследуемого материала выполнялась ПЦР в режиме реального времени (ПЦР-РВ) для определения ДНК ЦМВ и TTV (по разработанной в ходе данного исследования методике).

Результаты

Частота обнаружения TTV у здоровых людей в СЖ составила 75%.

У пациентов с офтальмопатологией ДНК TTV обнаруживается достоверно реже в слезной жидкости (в 33%), чем у здоровых лиц. Что свидетельствует об изменении вирома глаза у пациентов с офтальмопатологией.

ДНК ЦМВ в исследуемых образцах СЖ была обнаружена у 10 из 103 образцов и не была обнаружена в группе контроля.

В ВГЖ ДНК ЦМВ обнаруживался у 42,1%, у 68,42% пациентов данной группы обнаружен ДНК TTV, в 87,5% случаев вирусы обнаруживались совместно.

Данные о вирусной нагрузке исследуемых вирусов представлены в таблицах 1, 2.

У пациентов с тяжелым внутриглазным воспалением и выраженным снижением зрительных функций, определялась значительно более высокая концентрация обоих вирусов в исследуемом материале.

Выводы

Полученные результаты определяют роль TTV как участника развития генерализованного воспаления сосудистой оболочки глаза, в частности при наличии ЦМВ инфекции в глазу. Полученные данные позволяют рекомендовать разработанный метод обнаружения TTV в различных средах глаза у пациентов с увеитами, для оценки тяжести течения и исхода данной патологии.

Список цитированных источников

1. Microbiome in Immune-Mediated Uveitis / C.A. Rodriguez-Fernandez [et al.] // Int J Mol Sci. – 2022. – Vol. 23, № 13. – P. 7020.

2. Torque teno virus: Распространенность и особенности ПЦР-диагностики / О. В. Осипкина [и др.] // Проблемы здоровья и экологии. – 2018. – № 3. – С. 85–90."

Таблица 1. Вирусная нагрузка TTV и ЦМВ в слезе и внутриглазной жидкости у пациентов различных групп.

	Патология Min-max (mediana)	Контроль Min-max (mediana)
Слеза, TTV, циклов	28,78-39,81 (34,29)	27,21-39,47 (33,34)
Слеза, ЦМВ, циклов	27,72-39,05 (33,38)	37,17-39,69 (38,43)
ВГЖ, TTV, циклов	27,63-36,78 (32,21)	34,04
ВГЖ, ЦМВ, циклов	30,49-33,28 (31,86)	36,57-39,05 (37,81)

Таблица 2. Обнаружение ДНК TTV и ЦМВ и вирусная нагрузка в ВГЖ при различны формах внутриглазного воспаления.

Характер воспалительного процесса сосудистой оболочки	Количество пациентов с обнаружением ДНК ЦМВ (n=8)	Количество пациентов с обнаружением ДНК TTV (n=13)	Вирусная нагрузка ЦМВ (циклов)	Вирусная нагрузка TTV (циклов)
Кератоувеит: (n=5)	0	3 (60%)	-	36,88
Передний увеит: (n=6)	1 (16,7%)	3 (50%)	39,02	37,72
Задний увеит, эндофтальмит: (n=8)	7 (87,5%)	7 (87,5%)	32,42	30,99
Группа контроля (n=10)	0	1 (10%)	-	34,04

Ирена Геннадьевна Гудиевская[1], Марченко Людмила Николаевна[1], Ольга Викторовна Терешенко[1], Анастасия Александровна Далидович[1], Надежда Ивановна Рябоконь[2], Владислав Андреевич Шиманович[2], Александр Владимирович Кильчевский[2]

[1] УО «Белорусский государственный медицинский университет», Минск, Беларусь

[2] ГНУ «Институт генетики и цитологии НАН Беларуси», Минск, Беларусь

РАЗРАБОТКА АЛГОРИТМА ЛЕЧЕНИЯ НЕОВАСКУЛЯРНОЙ ВОЗРАСТНОЙ МАКУЛЯРНОЙ ДЕГЕНЕРАЦИИ С ИСПОЛЬЗОВАНИЕМ МОЛЕКУЛЯРНО-ГЕНЕТИЧЕСКИХ МАРКЕРОВ

4.3. сосудистый тракт, 4.4. стекловидное тело и сетчатка

With the global rise in average life expectancy, cases of neovascular age-related macular degeneration (nAMD) are increasing.Our study aimed to design a treatment algorithm for nAMD by integrating approved anti-VEGF therapies, clinical assessments, and molecular-genetic profiling. A total of 295 treated nAMD patients, 73 untreated controls, and 205 non-retinal controls were examined. Results confirmed short-term efficacy of anti-VEGF therapy, revealed clinical and genetic predictors of response, and enabled the development of a classification system to individualize treatment strategies.

С увеличением среднего возраста населения во всем мире растет число случаев неоваскулярной возрастной макулярной дегенерации (нВМД) – прогрессирующего нейродегенеративного заболевания с необратимым ухудшением зрения до полной его потери.Основным лекарственным способом лечения нВМД является интравитреальное введение препаратов против фактора роста эндотелия сосудов (анти-VEGF препаратов) с целью подавления неоангиогенеза. Однако анти-VEGF терапия является дорогостоящим способом лечения, а ответ на лечение не всегда является положительным.

Цель: разработка алгоритма лечения пациентов с нВМД с использованием анти-VEGF препаратов и других клинических методов терапии в сочетании с молекулярно-генетическими подходами для предотвращения прогрессирования заболевания.

В исследовании участвовали 295 пациентов с нВМД, прошедших лечение, а также 73 пациента с нВМД без терапии и 205 пациентов с различными глазными патологиями, не затрагивающими сетчатку. Возраст: от 50 до 96 лет. Проводились оценка МКОЗ, фоторегистрация и аутофлюоресценция глазного дна, ОКТ глаза, а также ПЦР в реальном времени и конкурентная аллель-специфичная ПЦР 12 полиморфных локусов 5 генов, которые по литературным данным могли быть вовлечены в формирование ответа на терапию: гена VEGFA (rs699946, rs699947, rs833061, rs3025039) и его основного рецептора KDR (rs2305945, rs1870377, rs4576072, rs2071559), белка предрасположенности к возрастной макулопатии ARMS2 (rs10490924), гена фактора H системы комплемента CFH (rs1061170 и rs800292) и гена компонента 3 системы комплемента C3 (rs2230199).

Подтверждена эффективность анти-VEGF терапии в ранние сроки лечения по ЦТС и МКОЗ. Выявлена положительная корреляция между исходными и итоговыми клиническими показателями, а также отрицательная корреляция между ЦТС и МКОЗ у пациентов с нВМД. Разработана классификация критериев индивидуальных ответов на терапию, позволяющая ранжировать пациентов для выработки тактики лечения и включающая такие показатели, как МКОЗ, ЦТС, наличие/отсутствие субретинальной/интраретинальной жидкости и наличие/отсутствие неблагоприятных ДНК-маркеров (TT rs10490924 гена ARMS2, CC rs1061170 CFH, TT или TC rs3025039 VEGFA и GG rs2305945 KDR). Классификация вошла в алгоритм лечения пациентов с нВМД. Исследования проведены в рамках мероприятия 14 подпрограммы «Инновационные биотехнологии» ГП «Наукоемкие технологии и техника» на 2021–2025 гг.

Ирена Геннадьевна Гудиевская[1], Людмила Николаевна Марченко[1], Ольга Викторовна Терешенко[1], Анастасия Александровна Далидович[1], Надежда Ивановна Рябоконь[2], Владислав Андреевич Шиманович[2], Александр Владимирович Кильчевский[2]

[1] УО «Белорусский государственный медицинский университет», Минск, Беларусь

[2] ГНУ «Институт генетики и цитологии НАН Беларуси», Минск, Беларусь

ВЛИЯНИЕ ПОЛИМОРФИЗМОВ ГЕНОВ ПРЕДРАСПОЛОЖЕННОСТИ К НВМД НА ОТДАЛЕННЫЕ РЕЗУЛЬТАТЫ АНТИ-VEGF ТЕРАПИИ

4.3. сосудистый тракт, 4.4. стекловидное тело и сетчатка

This study assessed the five-year outcomes of aflibercept (2 mg) using a treat-and-extend (T&E) regimen compared with the natural course of nAMD, integrating structural, functional, and pharmacogenetic data. Analysis included 51 treated and 62 untreated patients. Aflibercept therapy demonstrated significant reductions in central retinal thickness and macular volume, lower rates of serous/retinal pigment epithelium detachments and disciform scarring, and more frequent clinically meaningful visual improvement (≥+15 letters). Geographic atrophy progression was similar in both cohorts. Pharmacogenetic analysis revealed associations of VEGF rs3025039 and KDR rs2071559 with poorer visual outcomes. These findings support aflibercept's long-term efficacy and highlight genetic markers for patient stratification.

Эффективность терапии неоваскулярной возрастной макулярной дегенерации (нВМД) ограничивается необходимостью частых инъекций дорогостоящих анти-VEGF препаратов и вариабельностью ответа, во многом обусловленной генетическими факторами. Сравнительный анализ зрительных функций и морфологии макулы при длительной терапии афлиберцептом (2 мг) и на фоне естественного течения в сочетании с оценкой генетического профиля (CFH, ARMS2/HTRA1, C3, VEGF, KDR) позволяет выявить предикторы эффективности и безопасности.

Цель

Оценить пятилетнюю эффективность интравитреальных инъекций афлиберцепта 2 мг по схеме treat and extend (T&E) в сравнении с естественным течением нВМД и выявить генетические предикторы ответа.

Материалы и методы

Проанализированы данные 51 пациента, получавшего терапию афлиберцептом 2 мг по схеме T&E, и 62 без таргетного лечения. Мониторинг включал ОКТ,ВГД,МКОЗ. Генетический анализ проводили методом конкурентной ПЦР.

Результаты

В группе афлиберцепта зафиксированы значимые снижения средней/центральной СМТ и макулярного объёма по сравнению с естественным течением ($p<0,05$) при умеренном

снижении МКОЗ против выраженной утраты зрения у нелечёных (p=0,022); различий по ВГД не выявлено. Отмечено достоверное уменьшение частоты отслоек НЭС/ПЭС (60,0% vs 83,87%; p=0,006) и дисковидного рубца (5,88% vs 25,81%; p=0,005). Географическая атрофия нарастала в обеих когортах, что не подтверждает её индукцию терапией. Клинически значимое улучшение (≥+15 букв) встречалось чаще на терапии (12,0% vs 1,6%), сопровождалось максимальной регрессией отёка (ΔCMT −80 мкм; ΔV −1,56 мм³) и сильной связью «структура–функция» (r≈−0,71). Критические пороги: ΔCMT>50 мкм, ΔV>1,0 мм³. В фармакогенетике выявлены ассоциации VEGF rs3025039 (p=0,0038) и KDR rs2071559 (p=0,043), соответствующие оси VEGF–VEGFR2.

Заключение

Инъекции афлиберцепта 2 мг обеспечивают выраженное снижение CMT и объёма макулы при сопоставимой безопасности, чаще приводят к клинически значимому улучшению МКОЗ и реже — к выраженной утрате. Выявленные ОКТ-маркеры и полиморфизмы VEGF rs3025039 и KDR rs2071559 могут использоваться для предварительной стратификации риска.

Ольга Викторовна Терешенко[1], Анастасия Александровна Далидович[1], Людмила Николаевна Марченко[1], Ирена Геннадьевна Гудиевская[1], Виктория Владимировна Алексейкова[2]

[1] УО «Белорусский государственный медицинский университет», Минск, Беларусь

[2] УЗ «3-я городская клиническая больница им. Е.В. Клумова», Минск, Беларусь

АНТИАНГИОГЕННАЯ ТЕРАПИЯ МАКУЛЯРНОГО ОТЁКА ПРИ ОККЛЮЗИЯХ ВЕН СЕТЧАТКИ: СРАВНИТЕЛЬНЫЙ АНАЛИЗ РЕЖИМОВ

4.3. сосудистый тракт, 4.4. стекловидное тело и сетчатка

Introduction. Retinal vein occlusion (RVO) is the second most common retinal vascular disease after diabetic retinopathy. Vision loss is mainly caused by macular edema (ME), associated with VEGF overexpression. Intravitreal anti-VEGF therapy is the standard treatment.

Purpose. To compare the efficacy of Treat & Extend (T\&E) and Pro Re Nata (PRN) regimens of aflibercept in RVO.

Materials and Methods. In 2023–2025, 70 eyes of 70 RVO patients were treated with aflibercept 2 mg at the E.V. Klumov 3rd City Clinical Hospital, Minsk. Patients received T\&E (n=30) or PRN (n=40). Outcomes were BCVA, CRT, and number of injections.

Results.Both regimens improved BCVA and reduced CRT at 12 months. T\&E achieved greater functional gain with fewer injections (4.1 vs 4.9).

Conclusion. Aflibercept 2 mg is effective; T\&E offers clinical advantages.

Актуальность

Окклюзия вен сетчатки (ОВС) является одной из наиболее распространённых сосудистых патологий глаза и второй по частоте причиной сосудистых заболеваний сетчатки после диабетической ретинопатии [1]. Ключевым фактором потери зрения является макулярный отёк (МО), развитие которого связано с гиперэкспрессией VEGF, воспалительными медиаторами и нарушением микроциркуляции в ретинальных сосудах [2,3]. Наиболее эффективным методом лечения МО признана интравитреальная антиангиогенная терапия препаратами против ФРЭС.

Цель

Сравнить эффективность режимов «лечить и расширять» (T&E) и «по потребности» (PRN) интравитреальной антиангиогенной терапии пациентов с окклюзиями вен сетчатки.

Материалы и методы

В 2023–2025 гг. в УЗ «3-я городская клиническая больница» им. Е.В. Клумова обследовано 140 пациентов с ОВС. В исследование включены 70 пациентов (70 глаз),

получавших афлиберцепт 2 мг по схемам T\&E (n=30) или PRN (n=40). Выполнялись визометрия, офтальмоскопия, спектральная ОКТ макулы. Анализировались максимально корригированная острота зрения (МКОЗ), центральная толщина сетчатки (ЦТС) и количество инъекций.

Результаты

Оба режима способствовали улучшению МКОЗ и снижению ЦТС через 12 месяцев. В обеих группах отмечено достоверное улучшение МКОЗ и уменьшение ЦТС через 12 месяцев. В группе T&E МКОЗ возросла с 0,39 ±0,38 до 0,54 ±0,35, в PRN — с 0,26 ±0,30 до 0,41 ±0,37. ЦТС снизилась с 404 ±229 до 255 ±119 мкм (T&E) и с 460 ±213 до 267 ±121 мкм (PRN). Среднее число инъекций составило 4,07 ± 1,28 при T&E и 4,91 ± 1,22 при PRN. Пациенты с ишемическим фенотипом имели худшие функциональные результаты и требовали большего количества инъекций.

Заключение

Афлиберцепт 2 мг эффективен при лечении МО на фоне ОВС. Режим T&E обеспечивает более выраженный функциональный прирост при сопоставимой анатомической динамике и числе инъекций. Перспективным направлением является использование препаратов с более высокой концентрацией действующего вещества, что может позволить сохранить эффективность при меньшей инъекционной нагрузке.

Список цитированных источников

1.Song P.,Xu Y.,Zha M. Global epidemiology of retinal vein occlusion: systematic review and meta-analysis//J Glob Health.–2019.–9(1):010427.

2.Noma H.,Yasuda K.,Shimura M.Role of vascular endothelial growth factor and inflammatory cytokines in central retinal vein occlusion and macular edema//Invest Ophthalmol Vis Sci.–2015.–56(2):1122–1128.

3.Ciulla T.A.,Kapik B.,Grewal D.S.,Ip M.S.Visual acuity in retinal vein occlusion, diabetic, and uveitic macular edema//Ophthalmol Retina.–2021.– 5(7):633–647.

4.4. стекловидное тело и сетчатка

Жанна Михайловна Кринец[1], Дарья Андреевна Стасюкевич[2], Наталья Валентиновна Карпович[2], Лариса Ивановна Назарчук[3]

[1] УО «Гродненский государственный медицинский университет», Гродно, Беларусь

[2] УЗ «Гродненская университетская клиника», Гродно, Беларусь

[3] УЗ «Гродненский областной клинический центр «Фтизиатрия», Гродно, Беларусь

ИЗМЕНЕНИЯ МАКУЛЯРНОЙ ЗОНЫ ПРИ САРКОИДОЗЕ БЕКА

4.4. стекловидное тело и сетчатка

An ophthalmological examination of patients with Beck's sarcoidosis was conducted. Optical coherence tomography of the retina revealed changes in the macular zone, including neuroepithelial detachment, epiretinal membrane, and cystoid macular edema. These results confirm the need for regular ophthalmological monitoring in patients with pulmonary and lymph node sarcoidosis, even in the absence of subjective complaints. This allows for the diagnosis of subclinical forms of ocular damage and timely adjustment of therapy. The use of OCT in this group offers extensive opportunities for accurate visualization of structural changes, objective assessment of their dynamics, and selection of optimal patient management strategies.

Актуальность

Саркоидоз Бека (болезнь Бенье–Бека–Шаумана) – мультисистемное гранулематозное заболевание, при котором поражение органа зрения выявляется у 35–50% пациентов. Особое клиническое значение имеют изменения в макуле, так как минимальные патологические процессы в данной зоне приводят к снижению остроты зрения. Оптическая когерентная томография (ОКТ) является «золотым стандартом» в диагностике макулярной патологии при саркоидозе.

Цель исследования

Изучение изменений макулярной зоны по данным оптической когерентной томографии у пациентов с саркоидозом Бека.

Материалы и методы

Проведено офтальмологическое обследование 27 пациентов с саркоидозом легких, находившихся на лечении в учреждении здравоохранения Гродненский областной клинический центр «Фтизиатрия». Обследованная группа включала 19 женщин (70,4%) и 8 мужчин (29,6%). Возраст пациентов варьировал от 24 до 54 лет, при среднем значении

34,8±2,5 года. У большинства обследованных (20 пациентов, 74,1%) клинических проявлений со стороны органа зрения на момент осмотра не выявлено. В то же время у 7 пациентов (25,9%) отмечено снижение остроты зрения. По результатам ОКТ у части пациентов выявлены структурные изменения сетчатки: у 4 человек диагностирована отслойка нейроэпителия (рис.1), у 2 – формирование эпиретинальной мембраны (рис.2). У одной пациентки диагностирован кистозный макулярный отек (рис.3). Назначенное комплексное лечение способствовало положительной динамике в большинстве случаев: отмечено восстановление остроты зрения и регресс морфологических изменений по данным контрольных исследований.

Выводы

Для повышения эффективности диагностики и лечения пациентов с саркоидозом Бека необходим комплексный междисциплинарный подход. Полученные результаты подтверждают необходимость регулярного офтальмологического мониторинга у пациентов с саркоидозом легких и лимфатических узлов даже при отсутствии субъективных жалоб, что позволяет диагностировать субклинические формы поражения органа зрения и своевременно корректировать терапию. Применение ОКТ в данной группе открывает широкие возможности точной визуализации структурных изменений, объективной оценки их динамики и выбора оптимальной тактики ведения пациентов.

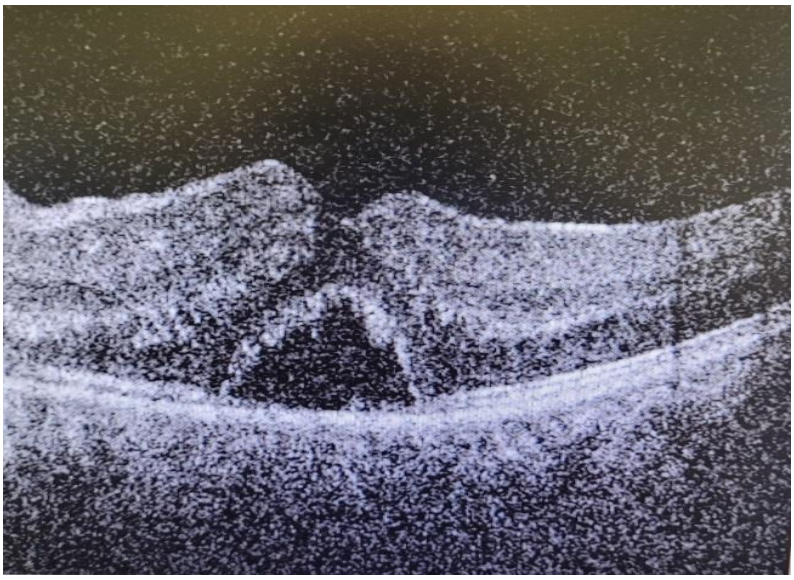

Рисунок 1 – ОКТ отслойки нейроэпителия. Fovea centralis 406 мкм

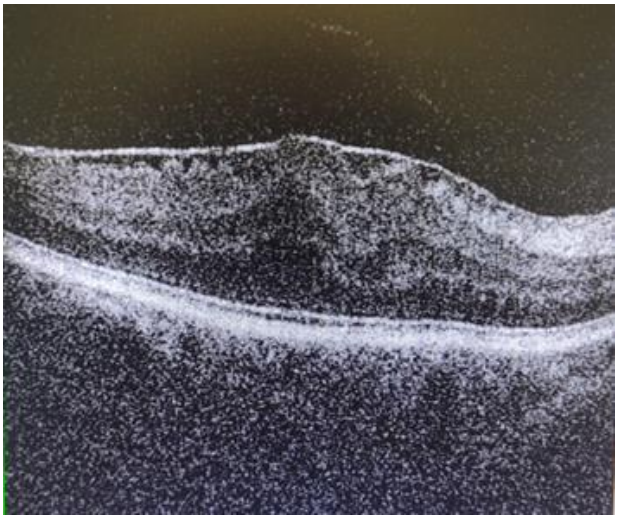

Рисунок 2 – ОКТ эпиретинальной мембраны 3 стадии. Fovea centralis 544 мкм

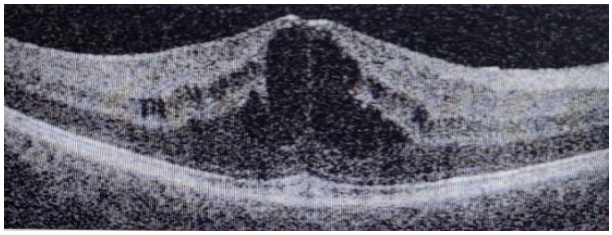

Рисунок 3 – ОКТ кистозный макулярный отек. Fovea centralis 497 мкм

4.5. глаукома

Юлия Ивановна Рожко, Аркадий Григорьевич Юрковец, Никита Алексеевич Иванович

ГУ «Республиканский научно-практический центр радиационной медицины и экологии человека»

КАЧЕСТВО СНА У ПАЦИЕНТОВ С ГЛАУКОМОЙ

4.5. глаукома

A total of 48 patients with diagnosis glaucoma and 24 control subjects were enrolled in the study. Participants completed the Pittsburgh Sleep Quality Index. The questionnaire contains 19 items that help assess sleep by 7 components. After analyzing all responses, a total of 18 of 48 glaucoma patients (37.5%) had a total score of more than 6, indicating poor sleep quality, compared with 5 of 24 (20.8%) controls ($p<0.001$). Significant differences were found between glaucoma patients and controls in subjective sleep quality, sleep latency, and sleep duration.

Плохие параметры сна могут быть фактором риска или следствием глаукомы. Существует связь между глаукомой и аномальной продолжительностью сна, латентностью сна и дневной дисфункцией. На качество сна влияют такие показатели, как его длительность, время засыпания, количество пробуждений за ночь, время отхода ко сну и время пробуждения, структура и эффективность сна.

Цель

Оценить качество сна у пациентов с первичной открытоугольной глаукомой (ПОУГ).

Материал и методы

В анализ включены данные 48 человек с ПОУГ. Средний возраст – 66,3±4,55 лет. Контрольная группа: 24 человека сопоставимого возраста, без патологии внутриглазного давления (ВГД).

Оценку общего качества сна определяли по клиническому Питтсбургскому опроснику индекса качества сна. Анкета содержит 19 пунктов, которые оценивают сон по 7 компонентам. Суммарный балл – от 0 до 21, результат до 5 баллов ассоциирован с высоким качеством сна, более 6 баллов — с низким.

Результаты

Уровень ВГД у пациентов с разными стадиями ПОУГ достоверно не отличался и составлял в среднем 19 (17; 21) мм рт.ст.

Оценивалась удовлетворенность качеством сна в соответствии с предложенными вариантами ответов на вопрос «Как бы Вы охарактеризовали качество Вашего сна за

последний месяц?». Ответ при ПОУГ «очень хорошее» дали 8 человек, «достаточно хорошее» — 22, «скорее плохое» — 12, «очень плохое» — 6 человек. Таким образом о неудовлетворенности качеством сна сообщили 18 (37,5%) больных глаукомой. Различия в ответах в подгруппах по стадиям глаукомы были не значимы.

В итоге анализа всех ответов, в общей сложности 18 из 48 пациентов с глаукомой (37,5%) имели общий балл более 6, что указывает на плохое качество сна по сравнению с 5 из 24 (20,8%) лиц контрольной группы ($p<0,001$). Установлены значимые различия между пациентами с глаукомой и лицами контрольной группы в отношении субъективного качества сна, латентности сна и продолжительности сна. Не отмечено корреляций с тяжестью нарушений сна, приемом снотворных препаратов или дневной дисфункцией в процессе социальной деятельности.

Заключение

Выявлена прямая связь между глаукомой и низким качеством сна, латентностью сна и дневной дисфункцией. Пациентам с высоким риском развития глаукомы необходимо корректировать сон. При этом людям с хроническими нарушениями сна показан офтальмологический скрининг с целью выявления глаукомы.

Марина Федоровна Джумова[1], Людмила Николаевна Марченко[1], Татьяна Анатольевна Муштина[2], Анна Анатольевна Джумова[2], Анна Юрьевна Чекина[1]

[1] УО «Белорусский государственный медицинский университет», Минск, Беларусь

[2] УЗ «3-я городская клиническая больница», Минск, Беларусь

ПРИМЕНЕНИЕ БЕСКОНСЕРВАНТНОЙ ФИКСИРОВАННОЙ КОМБИНАЦИИ АНАЛОГА ПРОСТАГЛАНДИНА ТАФЛУПРОСТА И БЕТА-БЛОКАТОРА ТИМОЛОЛА МАЛЕАТА В ЛЕЧЕНИИ ПЕРВИЧНОЙ ОТКРЫТОУГОЛЬНОЙ ГЛАУКОМЫ

4.5. глаукома

The study involved examination and treatment of 69 patients (135 eyes). Patients were prescribed a preservative-free fixed combination of 0.0015% tafluprost / 0.5% timolol maleate (FCTT). In group 1 after 8 weeks there was a maximum decrease Po by 9,4 mmHg (33.6%, p<0.001); in group 2 decreased by an average of 5.3 mmHg (22.3%, p<0.001); in group 3 the number of complaints decreased significantly (p<0.001, p=0,019). The use of preservative-free FCTT is effective, safe and has good tolerability.

Актуальность и цель

Определить эффективность, переносимость и безопасность бесконсервантной фиксированной комбинации препарата 0,0015% тафлупроста / 0,5% тимолола малеата (ФКТТ) в терапии пациентов с первичной открытоугольной глаукомой (ПОУГ).

Материал и методы

В исследование были включены 69 пациентов (135 глаз) (средний возраст 60,0 [52,0; 67,0] лет) с начальной и развитой стадиями ПОУГ. Пациенты были разделены на 3 группы: пациентам 1-й группы (26 человек 51 глаз) бесконсервантная ФКТТ была назначена впервые; во второй группе (26 пациентов, 52 глаза) монотерапия аналогами простагландина (АП) была заменена на ФКТТ для усиления гипотензивного режима; в 3-й группе (17 пациентов, 32 глаза) пациенты применяли АП и тимолола малеат раздельно. Терапия была изменена на бесконсервантную ФКТТ в связи с неудовлетворительной переносимостью и недостаточной приверженностью лечению. Протокол обследования включал визометрию, измерение истинного (Po) внутриглазного давления (ВГД), периметрию, анализ состояния передней поверхности глаза. В группах определяли медиану и интерквартильный размах [25%; 75%], критерии Вилкоксона, Хи-квадрат, точный критерий Фишера в версии Statistica 10.

Результаты и их обсуждение

Самый высокий процент снижения уровня ВГД был достигнут в 1-й группе пациентов с исходно более высокими базовыми цифрами давления и впервые начатым лечением. Среднее Po до лечения было 28,1 [25,8; 40,2] мм рт. ст., через 8 недель применения у большинства пациентов достигнуты таргетные значения, отмечено максимальное

снижение среднего Ро на 9,4 мм рт. ст. (33,6%, p<0,001). Во 2-й группе, у пациентов с недостаточной компенсацией ВГД на монотерапии АП, Ро снизилось в среднем на 5,3 мм рт. ст. (22,3%, p<0,001) через 8 недель терапии, с 23,8 [23,1;25,3] до 18,5 [17,5;19,1] мм рт. ст. В 3-й группе до лечения уровень среднего Ро составил 20,1 [19,6; 21,5] мм рт. ст., через 8 недель после назначения ФКТТ дополнительное снижение Ро составило 2,0 мм рт. ст. (9,95%, p<0,001). Снижение ВГД, несмотря на состав препарата из компонентов аналогичных фармацевтических групп, очевидно, связано с низким комплайенсом пациентов. В 3-й группе значимо уменьшилось количество субъективных жалоб и гиперемии (p<0,001, p=0,019).

Выводы

Применение бесконсервантной ФКТТ обеспечивает эффективное снижение среднего ВГД в течение 8 недель применения у пациентов с ПОУГ. Препарат безопасен при использовании, комфортен, обладает хорошей переносимостью.

Вита Вальдемаровна Романчук[1], Виктория Леонидовна Красильникова[2], Юлия Юрьевна Садовничая[3], Михаил Васильевич Логош[3], Людмила Леонидовна Кудырко[3]

[1] УО «Гродненский государственный медицинский университет», Гродно, Беларусь

[2] Институт повышения квалификации и переподготовки кадров здравоохранения УО «Белорусский государственный медицинский университет», Минск, Беларусь

[3] УО «Гродненская университетская клиника», Гродно, Беларусь

МЕХАНИЗМЫ КИСЛОРОДНОГО ОБЕСПЕЧЕНИЯ ПРИ ПЕРВИЧНОЙ ОТКРЫТОУГОЛЬНОЙ ГЛАУКОМЕ

4.5. глаукома

The aim of this study is to analyze the mechanisms of ischemia development in primary open-angle glaucoma. The main results showed that in POAG there is a significant decrease in blood flow velocity in the ophthalmic artery, central retinal artery, and posterior short ciliary arteries, thinning of the choroid occurs, gasotransmitter production is impaired, and hemoglobin affinity for oxygen increases.

Актуальность

Первичная открытоугольная глаукома (ПОУГ) представляет собой нейродегенеративное заболевание, сутью которого является медленно прогрессирующая гибель ганглиозных клеток сетчатки и их аксонов от апоптоза. Важная роль в этом процессе принадлежит изменениям в сосудистом кровотоке.

Цель

Оценить механизмы кислородного обеспечения при первичной открытоугольной глаукоме.

Материалы и методы

В исследовании приняли участие 130 человек: 100 пациентов с ПОУГ (65,0 ± 6,56 лет) и 30 здоровых добровольцев (63,0 ± 6,46 лет).

Для определения параметров кровотока в глазном яблоке пациентам выполнялось ультразвуковое исследование в режиме цветового доплеровского картирования и оптическая когерентная томография. Анализ газового состава крови проводился с использованием газового анализатора. Уровень газотрансмиттеров (монооксида азота (NO) и сероводорода (H2S)) измеряли спектрофотометрически.

Статистический анализа был выполнен в программе «Jamovi 2.3». Достоверность различий оценивали с помощью U-критерия Манна-Уитни. Результаты считались статистически значимыми при $p < 0,05$.

Результаты

В у пациентов с ПОУГ выявлено истончение хориоидеи, снижение максимальной систолической и конечной диастолической скорости кровотока, рост индекса резистентности в ключевых сосудах, кровоснабжающих зрительный нерв и сетчатку — глазной артерии, центральной артерии сетчатки и задних коротких цилиарных артериях.

Отмечено изменение уровней газотрансмиттеров в плазме крови: повышена концентрация NO и снижена — H2S. Кроме того, при ПОУГ снижены показатели кислородтранспортной функции крови и выявлен сдвиг кривой диссоциации оксигемоглобина влево, что свидетельствует о повышении сродства гемоглобина к кислороду и усложнении его высвобождения в ткани.

Выводы

В результате исследования определён характер нарушений кровотока в сосудах, питающих зрительный нерв и сетчатку, а также изменения уровня газотрансмиттеров и кислородсвязующих свойств крови. Выявленные отклонения могут способствовать развитию глаукомы за счёт усиления тканевой гипоксии, окислительного стресса и эндотелийзависимых процессов нейродегенерации.

Работа выполнена в рамках гранта БРФФИ № М24-083.

4.6. нейроофтальмология

Елена Андреевна Шерая[1], Екатерина Павловна Хороших[1], Виктория Леонидовна Красильникова[2], Жанна Ватиславовна Воронцова[1], Людмила Анатольевна Головина[3]

[1] УЗ «10-я городская клиническая больница», Минск, Беларусь

[2] Институт повышения квалификации и переподготовки кадров здравоохранения УО «Белорусский государственный медицинский университет», Минск, Беларусь

[3] УЗ «30-я городская клиническая поликлиника», Минск, Беларусь

ЗРЕНИЕ И РАЗУМ: ОФТАЛЬМОЛОГИЯ ГЛАЗАМИ НЕВРОЛОГА

4.6. нейроофтальмология

Clinical case analysis of a patient with dementia. Diagnosis: Neurodegenerative disease of the CNS. Early-onset Alzheimer's disease, moderate dementia with visuospatial dysfunction.

Актуальность

Деменция-это нейропсихопатологический синдром, в структуре которого лежит длительное ухудшение когнитивных функций на фоне сохраненного сознания. Деменция является следствием целого ряда заболеваний головного мозга, включая болезнь Альцгеймера и т.д

Цель

Анализ клинического случая пациента с деменцией. Материалы и методы Проведен обзор литературных данных (PubMed MedScape) и анализ собственных наблюдения за пациентом. Использовались: шкала MMSE; Тест «Рисование часов»; Батарея тестов для оценки лобной дисфункции(FAB).

Результаты

Пациентка Л. 67 лет. Осмотр офтальмолога: жалобы, снижение зрение с 2021г, с её слов «плохо видит». Неоднократно предпринималась попытки подбора очков. В анамнезе заболеваний: covid-19 в 2021г. Объективно: Vis(МКОС)=0,1/0,1; БТМ 15/15, биомикроскопия, глазное дно в пределах нормы; ОКТ ДЗН и МЗ в пределах нормы, предложено выполнить «Тест рисования часов»- затрудняется. Диагноз: психогенная слепота. Направлена к неврологу для исключения патологии головного мозга; Невролог: жалобы резко похудела, изменилась походка, сложность в подборе очков. АД в норме, сосудистых катастроф в анамнезе нет. ВНД: сознание ясное, контакту доступна. Выглядит старше своего возраста. Апатична, беспечна. Критика снижена. В ходе беседы - выраженное снижение когнитивных функций. Команды не всегда выполняет, необходимы подсказки. Внимание снижено, мышление вязкое, замедленное, спокойная,

без агрессии. Обманы восприятия отрицает, но при разговоре отмечает - "" иногда кто-то звонит в дверь"". Со слов дочери обслуживает себя сама. Последнее время с трудом самостоятельно одевается (не может расстегнуть пуговицу). Говорит, что не может видеть из-за неправильно подобранных очков. ЧН: зрачки D=S, фотореакция живая, глазодвигательных нарушений нет, нистагма, диплопии нет. Носогубные складки симметричны, язык по средней линии. Мягкое небо фонирует, глоточный рефлекс живой. РОА +++. Сила конечностях 5 баллов. Мышечный тонус равномерно снижен, кожа дряблая, обвисшая. СПР с верхних и нижних конечностей D=S, живые. Подошвенные D=S, живые. Патологических стопных знаков нет. Расстройств чувствительности не выявлено. Координаторные пробы: пальце-носовую выполнила после повторения команды (неуверенно, медленно), коленно-пяточную выполнила только с посторонней помощью. В позе Ромберга шаткость. Менингеальных знаков нет. Походка, шаркающая с элементами апраксии. Тест рисования часов – 4 балла. Шкала. MMSE – 23балла. FAB– 17 баллов.

Диагноз: Нейродегенеративное заболевание ЦНС. Вероятно Болезнь Альцгеймера с ранним началом, деменция умеренной степени с нарушением зрительно-пространственных функций.

Вывод

Данный клинический случай демонстрирует важность междисциплинарного взаимодействия неврологов, офтальмологов, психиатров в диагностике и лечении пациентов с деменцией.

Александра Николаевна Крамаренко[1], Ирина Павловна Марьенко[1], Елена Валерьевна Садовская[2]

[1] ГУ «Республиканский научно-практический центр неврологии и нейрохирургии», Минск, Беларусь

[2] ГУ «432 ордена Красной Звезды главный военный клинический медицинский центр Вооруженных Сил Республики Беларусь», Минск, Беларусь

ОФТАЛЬМОЛОГИЧЕСКИЕ ПРЕДИКТОРЫ ИВГ У ПАЦИЕНТОВ С ХРОНИЧЕСКОЙ МИГРЕНЬЮ

4.6. нейроофтальмология

The data from eye ultrasound, OCT findings, and electronystagmography results were compared among groups of patients with idiopathic intracranial hypertension (IIH), chronic migraine (CM), and healthy volunteers. The CM and IIH groups exhibited significantly similar changes in the optic nerve sheath diameter, RNFL thickness and nystagmus amplitude asymmetry ($p<0.05$).

Идиопатическая внутричерепная гипертензия (ИВГ) – диагноз, который часто сопровождается офтальмологическими проявлениями и наличием мигрени. Мозаичность симптоматики у разных пациентов приводит к тому, что ИВГ нередко маскируется под хроническую мигрень (ХМ). Это служит причиной поздней постановки верного диагноза и повышает риск появления необратимых осложнений. Именно офтальмологический осмотр способствует раннему выявлению группы пациентов с повышенным внутричерепным давлением среди пациентов с мигренью. Поэтому поиск и изучение офтальмологических предикторов ИВГ у пациентов с ХМ является крайне актуальным.

Цель

Изучить особенности зрительных нервов и глазодвигательных реакций у пациентов с ИВГ и ХМ для выявления офтальмологических предикторов внутричерепной гипертензии.

Материалы и методы

Обследован 71 человек в возрасте 15–55 лет: 18 пациентов с ИВГ, 28 – с ХМ и 25 здоровых добровольцев. Всем выполнены: ультразвуковое измерение ширины периневральных пространств (ПНП) зрительных нервов, оптическая когерентная томография (ОКТ), а также электронистагмография с анализом оптокинетического нистагма и расчетом коэффициента асимметрии (КА).

Результаты

У пациентов с ИВГ средняя ширина ПНП составила 7,4 ± 0,9 мм, что достоверно превышало показатели в группах ХМ (5,45 ± 0,6 мм) и контроля (4,8 ± 0,5 мм.). При этом

у пациентов с ХМ также отмечалось умеренное расширение ПНП на 0,65мм по сравнению со здоровыми лицами (p=0,05).

По данным ОКТ толщина СНВ сетчатки у пациентов с ИВГ и ХМ имела наибольшее сходство в носовом и верхнем сегментах ДЗН (p=0,005). В группе ХМ также выявлено достоверное утолщение СНВ, по сравнению с контрольной группой (p=0,027).

С помощью электронистагмографии выявлена значимая асимметрия амплитуды горизонтального нистагма в группах пациентов с ИВГ и с ХМ, по сравнению с контролем (p<0,05). Также в группе ИВГ установлена сильная прямая корреляция между утолщением СНВ в носовом секторе и выраженностью асимметрии горизонтального оптокинетического нистагма (r=0,8; p<0,05).

Выводы

Полученные данные подчеркивают важность обязательного офтальмологического обследования всех пациентов с хронической мигренью. Комплексная оценка таких параметров, как ширина ПНП, симметрия глазодвигательных реакций и толщина СНВ в области ДЗН может применяться для раннего не инвазивного скрининга пациентов с ХМ, определения показаний для детального дообследования и проведения люмбальной пункции. Расширение ПНП, утолщение СНВ по данным ОКТ в верхнем и носовом квадрантах, а также асимметрию глазодвигательных реакций можно рассматривать как ранние офтальмологические предикторы ИВГ.

Синтия Хатумова, Альзвай Абдулазиз Мансур, Татьяна Александровна Имшенецкая

Институт повышения квалификации и переподготовки кадров здравоохранения УО «Белорусский государственный медицинский университет», Минск, Беларусь

ОТЕК ЗРИТЕЛЬНОГО НЕРВА НЕЯСНОЙ ЭТИОЛОГИИ»

4.6. нейроофтальмология

Clinical case: Unilateral Optic Disc Edema of Unknown Etiology.

Hatoumova C., Ezwai A.M., Belarusian State Medical University, Department of Ophthalmology, Minsk, Belarus.

Optic Disc Edema (ODE) often signals severe underlying systemic or neurological pathology. This abstract presents a clinical case of a patient presenting with acute unilateral ODE with reduced visual acuity, optic disc hemorrhages and visual field defects. The patient had a history of hypertension and Ischemic Heart Disease. A wide spectrum of comprehensive clinical investigations was conducted to exclude a variety of systemic associations, including infections, thrombosis, autoimmune disorders, central nervous system tumors, etc. Thickening of the lateral rectus muscles of both eyes constituted an interesting atypical finding on the patient's MRI. Despite the uncertain etiology, a multidisciplinary approach and dynamic observation guided the treatment strategy. Gradual improvement was observed upon treatment with neuroprotective and vascular therapy. Complete recession of the ODE was achieved at discharge. This case demonstrates the importance of timely and effective conservative treatment in achieving favorable visual outcomes in patients with systemic conditions of unknown cause.

Актуальность и цель

Особенностью данного клинического случая является необычное проявление одностороннего отека диска зрительного нерва (ДЗН) и клинических проявлений, что осложнило дифференциальную диагностику и требовало мультидисциплинарного медицинского подхода с привлечением смежных специалистов – эндокринолога, гематолога, невролога, кардиолога с целью выяснения причины возникновения отека зрительног нерва.

Материал и методы

Пациент, мужчина, 60 лет, поступил с жалобами на внезапное снижение зрения, особенно на правом глазу на фоне повышения артериального давления. При поступлении острота зрения правого глаза составляла 0,1 (с коррекцией 0,5), а левый глаз – 0,4 (с коррекцией 0,8). При офтальмоскопии глазного дна правого глаза выявился выраженный отек диска зрительного нерва с геморрагиями (рисунок 1). Данные ОКТ на правый глаз демонстрируют картину отека ДЗН с утолщением слоя нервных волокон во всех сегментах; левый глаз – в пределах нормы (рисунок 2). Также отмечались изменения поля зрения на правом глазу (рисунок 3). При этом, на левом глазу не было выявлено

изменений при исследовании ОКТ и поля зрения. При изучении анамнеза у пациента были выявлены следующие сопутствующие заболевания: артериальная гипертензия и ишемическая болезнь сердца. Важным этапом стало проведение расширенного диагностического поиска для выявления системной причины заболевания: общий анализ крови, тромбоэластограмма, маркеры инфекционных заболеваний, аутоиммунный скрининг, МРТ, КТ, УЗИ брахиоцефальных артерий и органов брюшной полости. Особый диагностический интерес представили утолщение прямых латеральных мыщц обеих глаз, выявленное при проведении МРТ.

Результаты

На основании проведенных обследований был исключен ряд предположительных причин отека зрительного нерва (инфекции, тромбозы, опухоли и др.). Пациенту был выставлен следующий диагноз: острая ишемическая оптиконейропатия обоих глаз. Пациенту проводилась комплексная нейропротекторная и сосудистая терапия (эмоксипин 3%, лизинат 5мл, пирацетам 5мл, рамиприл 10мг, метформин 750мг, нейровит 2мл), на фоне чего наблюдалось выраженная положительная динамика в состоянии зрительного нерва на правом глазу. Состояние пациента при выписке было удовлетворительным с исчезновением отека ДЗН (рисунок 4) и улучшением остроты зрения до 0,3 на правый глаз и 0,7 – на левый.

Выводы

Данный клинический случай демонстрирует сложности дифференциальной диагностики одностороннего отека ДЗН. Улучшение зрительных функций и регресс отека подчеркивают важность своевременной всесторонней диагностики и адекватной терапии даже в условиях неясной этиологии патологического процесса.

5 ДЕТСКАЯ ОФТАЛЬМОЛОГИЯ

5. детская офтальмология

Екатерина Андреевна Глущенко, Ольга Михайловна Селина, Ольга Игоревна Рябенко

Клиника «ОфтальНова», Москва, Российская Федерация

ВЛИЯНИЕ ДИАМЕТРА ОПТИЧЕСКОЙ ЗОНЫ ОРТОКЕРАТОЛОГИЧЕСКИХ ЛИНЗ НА ЗАМЕДЛЕНИЕ ПРОГРЕССИРОВАНИЯ МИОПИИ У ДЕТЕЙ

5. детская офтальмология

Актуальность

Миопия – прогрессирующее заболевание с высокой распространенностью, особенно в педиатрической практике. Ортокератология доказала свою эффективность для контроля миопии, но оптимальные параметры диаметра задней оптической зоны (BOZD) требуют дополнительного изучения.

Цель

Сравнить эффективность ортокератологических линз с BOZD 6,0 мм, 5,5 мм и 5,0 мм в замедлении удлинения переднезадней оси глазного яблока.

Материалы и методы

Проведен ретроспективный анализ карт 155 пациентов (306 глаз) с миопией в возрасте от 7 до 17 лет. Распределение: BOZD 6,0 мм (группа контроля) – 53 пациента (106 глаз), BOZD 5,5 мм – 52 пациента (103 глаза), BOZD 5,0 мм – 50 пациентов (97 глаз). Степени миопии: слабая – 78 глаз, средняя – 158 глаз, высокая – 70 глаз. Группы сопоставимы по возрасту и исходной миопии. Всем пациентам подобраны ортокератологические линзы MoonLens (Россия, SkyOptix), проведено стандартное офтальмологическое обследование, корнетопография, оптическая биометрия Lenstar LS 900 (Haag-Streit Diagnostics, Швейцария). Статистический анализ выполнен с использованием пакета SPSS 26.0 (IBM Corp., США) с применением многофакторного дисперсионного анализа и поправкой Бонферрони для множественных сравнений.

Результаты

BOZD 5,5 мм снижал прогрессирование миопии на 27–33% ($p<0,05$), BOZD 5,0 мм – на 52–57% ($p<0,01$). Влияние диаметра оптической зоны на темпы удлинения ПЗО подтверждено многофакторным анализом ($F=31,28$; $p<0,001$); взаимодействие со степенью миопии незначимо ($p=0,107$). В группе контроля (BOZD 6,0 мм) удлинение ПЗО за 2 года составило 0,21±0,08 мм при слабой, 0,29±0,11 мм при средней и 0,33±0,13 мм при высокой миопии. При BOZD 5,5 мм показатели были достоверно ниже: 0,14±0,06; 0,20±0,08; 0,24±0,10 мм. Максимальный эффект достигнут при BOZD 5,0 мм: 0,09±0,04; 0,14±0,06; 0,16±0,07 мм (во всех случаях $p<0,01$).

Выводы

Ортокератологические линзы с BOZD 5,0 мм обеспечивает наибольший контроль прогрессирования миопии при всех степенях. BOZD 5,5 мм обеспечивает умеренный контроль и может быть альтернативой при непереносимости линз с меньшим диаметром оптической зоны. Наиболее высокая эффективность метода выявлена у пациентов со слабой степенью миопии.

Ольга Игоревна Рябенко, Евгения Юрьевна Суббота, Екатерина Андреевна Глущенко

Клиника «ОфтальНова», Москва, Российская Федерация

ВАЖНЫЕ ДЕТАЛИ КОНТРОЛЯ МИОПИИ РАЗЛИЧНЫМИ СПОСОБАМИ

5. детская офтальмология

Актуальность

Миопия — прогрессирующее заболевание с патологическим удлинением переднезадней оси (ПЗО) глаза. Длина ПЗО >26,0 мм связана с высоким риском тяжёлых осложнений. Рефрактометрия не позволяет объективно оценить эти риски.

Цель

Анализ методов измерения ПЗО и определение оптимального.

Материалы и методы

Проведен анализ литературных данных по методам оценки прогрессирования миопии:

1. Косвенные методы (расчетные формулы, динамика рефракции).

2. Методы прямой биометрии (ультразвуковые контактные и оптические биометры).

Обзор не включает иммерсионную биометрию, так как метод не распространен в поликлинической практике.

Результаты

Косвенные методы малодостоверны, не отражают реальный рост ПЗО. Ультразвуковые биометры точны, но требуют контакта с роговицей, что повышает риск травмы и инфекции; результат зависит от давления датчика. Оптическая биометрия превосходит по точности (до 0,01 мм), воспроизводимости, безопасности, скорости и обеспечивает дополнительные данные (кератометрия, пахиметрия и др.).

Выводы

1. Регулярное измерение ПЗО — обязательный компонент динамического наблюдения пациентов с миопией для оценки темпов прогрессирования и выявления групп риска.

2. Оптическая биометрия утвердилась как современный «золотой стандарт» для измерения ПЗО, обладая непревзойденной точностью, безопасностью и комфортом.

3. Внедрение бесконтактных оптических биометров в клиническую практику — стратегически важный шаг для повышения качества диспансерного наблюдения и профилактики слепоты.

Юлия Ивановна Рожко, Жанна Ильинична Ленкова, Аркадий Григорьевич Юрковец

ГУ «Республиканский научно-практический центр радиационной медицины и экологии человека», Гомель, Беларусь

ЦЕНТРАЛЬНАЯ СЕРОЗНАЯ ХОРИОРЕТИНОПАТИЯ У 11-ЛЕТНЕЙ ДЕВОЧКИ: НЕТИПИЧНЫЙ КЛИНИЧЕСКИЙ СЛУЧАЙ

5. детская офтальмология

A clinical case of central serous chorioretinopathy in a pediatric patient (11-year-old girl) is presented against the background of long-term transdermal use of the synthetic corticosteroid Betamethasone for a cosmetic effect (improved visualization of freckles). This atypical case quickly resolved after discontinuation of topical corticosteroid use, without the prescription of any medications.

Центральная серозная хориоретинопатия (ЦСХ) обычно встречается у мужчин, реже возникает у женщин. Более чем в половине случаев патология развивается после курса лечения системными глюкокортикостероидами.

Цель

Представить клинический случай ЦСХ у педиатрического пациента (11-летняя девочка) на фоне длительного трансдермального применения синтетического кортикостероида Бетаметазон для косметического эффекта (улучшение визуализации веснушек на фоне побледнения кожи).

Материал и методы

Пациент: ребенок, девочка 2013 г. рождения. Обратилась в сопровождении родителей с жалобами на снижение остроты зрения в правом глазу.

Зрение снижено в течение 3-4 недель. Девочка для подражания любимому герою аниме с бледной кожей и яркими веснушками бесконтрольно без ведома старших членов семьи использовала мазь Целестодерм-В (Betamethasone 0,1%) ежедневно на открытые участки кожи в течение не менее 4-х месяцев. Со слов девочки, применение кортикостероида было связано с советами в социальной сети.

Девочка параллельно консультирована врачом общей практики и узкими специалистами, была обнаружена гепатомегалия 1 ст., гепатостеатоз. Уровни печеночных трансаминаз были умеренно повышены.

Результаты

При офтальмологическом обследовании: наилучшая коррегированная острота зрения составила 0,4 отн. ед. в правом глазу и 1,0 - в левом глазу. Внутриглазное давление было в норме (18/18 мм рт.ст). Передний отдел обоих глаз без особенностей, оптические среды прозрачны. Задний отрезок правого глаза: обширная серозная отслойка сетчатки в

центральной зоне. Глазное дно левого глаза: норма. Оптическая когерентная томография (ОКТ) правого глаза: толщина фовеа – 392 мкм. Отслойка нейросенсорной сетчатки в макулярной области, субретинальная жидкость, удлиненные сегменты фоторецепторов и дефекты пигментного эпителия. В левом глазу ОКТ: норма.

Пациенту было рекомендовано прекратить применение мази на кожу. Этот случай быстро разрешился после прекращения местного использования кортикостероида, без назначения каких-либо лекарственных средств, инстилляции глазных капель. Через 4 недели ОКТ-исследование показало полное разрешение отслойки нейроэпителия с восстановлением остроты зрения до 0,9. Толщина фовеа – 222 мкм.

Заключение

Офтальмологи должны быть проинформированы о потенциальной связи между центральной серозной хориоретинопатией и местным применением глюкокортикостероидов, и они должны знать, что ЦСХ может, хотя и крайне редко, встречаться у детей. В дерматологии следует избегать применения глюкокортикоидов в течение длительного времени на больших участках кожи.

Юлия Сергеевна Шумякова, Екатерина Павловна Хороших, Игорь Генрихович Заборовский, Анфиса Юрьевна Майсак, Евгения Игоревна Санюк, Анна Рышардовна Сидорович

УЗ «10-я городская клиническая больница», Минск, Беларусь

РАСПРОСТРАНЕННОСТЬ ДАЛЬТОНИЗМА СРЕДИ ДЕТСКОГО НАСЕЛЕНИЯ

5. детская офтальмология

Color blindness is a congenital or acquired color vision disorder. Over a three-month period, 2,692 children have been examined, 27 of them were newly diagnosed with color blindness (protanomaly predominates).The central retinal thickness (OCT) was 256,46 µm in color-blind children and 260,04 µm in children with normal color vision, no essential difference was educed.

Актуальность

Дальтонизм – врожденное или приобретенное нарушение цветовосприятия, характеризующееся сниженной либо полной неспособностью различать цвета. В мире дальтонизм встречается примерно у 8% мужчин и 0,5% женщин [1]. Раннее выявление дальтонизма крайне важно для развития ребенка и его адаптации в обществе.

Цель

Оценить распространенность и проанализировать нарушение цветоощущения среди детей, проконсультированных на базе офтальмологического консультативно-диагностического отделения микрохирургии УЗ «10 городской клинической больницы».

Материалы и методы

В течение трех месяцев осмотрено 2692 ребенка в возрасте с 7 до 18 лет, из них 1401 (52%) мальчиков и 1291 (48%) девочек. Для выявления нарушений цветоощущения использованы полихроматические таблицы Рабкина. Обследование проводилось на расстоянии 0,5 метра при полной остроте зрения. Проведены базовые офтальмологические обследования с дополнительной оптической когерентной томографией для определения центральной толщины сетчатки.

Результаты исследования и их обсуждение

Из числа осмотренных аномалии цветоощущения была впервые выявлена у 27 детей (1,04%). Основная выявляемость дальтонизма в отделении пришлась на возраст 10-15 лет, среднее значение 12,74 ±0,12.

Среди пациентов с нарушением цветоощущения было выявлено: 14 (53,57%) протаномалов, 9 (32,15%) дейтераномалов, 2 (7,14%) протанопов и 2 (7,14%) приобретенного нарушения цветовосприятия. Все дети с нарушением цветоощущения были выявлены впервые, ранее в поликлинике на наличие дальтонизма не обследовались.

Полная острота зрения у детей с нарушением цветоощущения в среднем составила 0,995 ± 1,32 единиц.

При сравнительном анализе показателей ОКТ центральная толщина сетчатки у детей с нарушением цветоощущения составила 256,46 мкм, у детей без патологии – 260,04 мкм. Данный показатель не зависит от наличия нарушения цветоощущения у ребенка.

Выводы

Частота встречаемости детей с аномалией цветоощущения составила 1,04%. Среди дальтоников преобладают протаномалы – 53,57%. Острота зрения составила 0,995 единиц. По данным ОКТ центральная толщина сетчатки у дальтоников и детей с нормальным цветовосприятием существенно не различается. Необходимо повысить уровень диагностики дальтонизма на амбулаторном этапе.

Список цитируемых источников:

1.Judd D.B. Facts of Color-Blindness [Электронный ресурс] - Режим https://en.wikipedia.org/wiki/Color_blindness Дата доступа 28.09.2025

Александр Валентинович Корепанов[1], Анна Алексеевна Бекмансурова[1,2]

[1] ФГБОУ ВО «Ижевская государственная медицинская академия» Минздрава России, Ижевск, Российская Федерация

2 БУЗ УР Республиканская офтальмологическая клиническая больница МЗ УР, Ижевск, Российская Федерация

РЕЗУЛЬТАТЫ ЛЕЧЕНИЯ ПРИОБРЕТЕННОЙ МИОПИИ ОФТАЛЬМОМИОТРЕНАЖЕРОМ-РЕЛАКСАТОРОМ В ШКОЛЬНЫХ УСЛОВИЯХ У ДЕТЕЙ 5-6 КЛАССОВ

5. детская офтальмология

Актуальность

Важную роль в этиопатогенезе ПМ играют вергенционно-аккомодационные нагрузки. Многочисленные методики тренировочных упражнений аккомодационно-вергенционной системы преследуют цель восстановления нормальных показателей адаптации зрительной системы (устойчивости к дефокусировке, запаса относительной аккомодации (ЗОА), резервов конвергенции).

Для этих целей применяется офтальмомиотренажер-релаксатор «Визотроник» [1].

Цель

Оценить эффективность и особенности механизма действия аппарата «Визотроник» при регулярном лечении приобретенной миопии в школьных условиях у детей 5-6 классов.

Материалы и методы

Данная работа выполнена на базе МБОУ СОШ № 97 г. Ижевска, лечение проводилось в кабинете охраны зрения детей, всего проведено 2 курса с интервалом 4 месяца. В ходе работы под наблюдением находились 20 учащихся (40 глаз) 5 и 6 классов, выбранных методом случайной выборки и приверженности к лечению. Из них было 10 девочек (50%) и 10 мальчиков (50%). Средний возраст детей составил 12,32±0,68 лет. Офтальмологическое обследование включало: анкетирование, визометрию, офтальмоскопию, рефрактометрию, определение ЗОА по методу Э.С. Аветисова, определение бинокулярной устойчивости зрительного восприятия (УЗВ) к гиперметропическому ретинальному дефокусу (ГРД) в условиях дальнего и близкого зрения.

Результаты

После проведенной оптической кинезиотерапии на аппарате «Визотроник» отмечено улучшение бинокулярной остроты зрения после двух курсов лечения в среднем на 0,10 с 0,31±0,22 до 0,41±0,23 ($p<0,01$). Достоверное снижение силы коррегирущей линзы отмечено в среднем после 2 курсов лечения на 0.4 дптр, с (-)2.1 до (-)1.7 дптр. ($p<0,01$). Улучшение работоспособности аккомодационно-вергенционного аппарата и

бинокулярного взаимодействия сопровождалось повышением ЗОА в среднем на 0,9 дптр, с 4.9±1,75 дптр до 5,8±1,41 дптр (p<0,001).

В результате применения аппарата «Визотроник» суммарная величина ЗР в режиме дальнего зрения возросла на 181% и составила 573%, а в режиме близкого зрения суммарная величина ЗР увеличилась на 89% и достигла 666%. При этом, коэффициент пропорциональности, отражающий отношение суммарной величины ЗР в режиме близкого зрения к суммарной величине ЗР в режиме дальнего зрения, уменьшился с 1.47 и оказался равным 1,16, благодаря более высокому относительному темпу прироста УЗВ для дали.

Выводы

Лечебно-профилактические мероприятия с применением аппарата «Визотроник» способствуют компенсации зрительного утомления и поддержанию устойчиво высокого уровня адаптивного ресурса ЗС к современному формату зрительных нагрузок.

Оксана Олеговна Макаревич [1], Таисия Антоновна Давидюк [2]

[1] ГУ «Республиканский научно-практический центр детской онкологии, гематологии и иммунологии», Минск, Беларусь

[2] УЗ «Минская областная детская клиническая больница», Минск, Беларусь

ВОЗМОЖНОСТИ ЛЕЧЕНИЯ ПАЦИЕНТА С БОЛЬШОЙ ИНТРАОКУЛЯРНОЙ РЕТИНОБЛАСТОМОЙ БЕЗ ПРИМЕНЕНИЯ СИСТЕМНОЙ ХИМИОТЕРАПИИ. КЛИНИЧЕСКИЙ СЛУЧАЙ

5. детская офтальмология

Актуальность

Ретинобластома-злокачественная внутриглазная опухоль детей младшего возраста. В Республике Беларусь ежегодно выявляется 5-9 случаев заболевания. Большинство пациентов диагностируются, когда опухоль достигает больших размеров внутри глазного яблока (группы D и E по Международной классификации интраокулярной ретинобластомы). Ранее пациенты с большими интраокулярными опухолями получали системную химиотерапию с последующим решением вопроса о проведении энуклеации или органосохраняющего лечения.

Цель

Представить клинический случай пациента с интраокулярной ретинобластомой группы D, для лечения которого использовали локальные способы доставки цитостатических препаратов, в результате чего удалось достичь регресса опухоли и стабилизации процесса на протяжении последних 11 месяцев наблюдения.

Материал и методы

Пациент - девочка в возрасте 4 года 6 месяцев обратилась с жалобами на белый зрачковый рефлекс. При проведении первичного диагностического комплекса в Центре детской онкологии, гематологии и иммунологии был выставлен диагноз: Ретинобластома правого глаза, группа D, T2bNxMx. Преимущественно эндофитный характер роста. По данным МРТ не выявлено распространения опухоли за пределы сосудистой оболочки глаза, также не выявлено распространение по зрительному нерву. После проведения консилиума принято решение о проведении интраартериальной химиотерапии (ИАХТ). Было проведено 3 ИАХТ с применением препарата мелфалан в дозе 5 мг/м2 с интервалом в 21-28 дней. Для лечения опухолевых отсевов в полости стекловидного тела проводили интравитреальные инъекции цитостатических препаратов (ИВХТ): 9 инъекций с применением препарата топотекан в дозе 30 мкг в 0,15 мл, 2 инъекции с применением топотекана в комбинации с мелфаланом по 30 мкг/0,15 мл, 1 инъекция топотекана в дозе 90 мкг/0,15 мл. Все ИВХТ проводились с проведением парацентеза и аспирации объема влаги передней камеры, равного объему планируемой инъекции, при извлечении иглы

проводились криоаппликации в месте вкола иглы. ИВХТ проводились с интервалом 10-14 дней.

Результаты

В результате проведенного лечения удалось достичь резорбции опухоли на сетчатке и регрессии витреальных отсевов. Период наблюдения без лечения и опухолевой прогрессии на данный момент составляет 11 месяцев. Ребенок различает движение правым глазом. Ежемесячные осмотры без наркоза и осмотры 1 раз в 6 месяцев под наркозом продолжаются.

Выводы

Возможно лечение больших интраокулярных ретинобластом без применения системной полихимиотерапии.

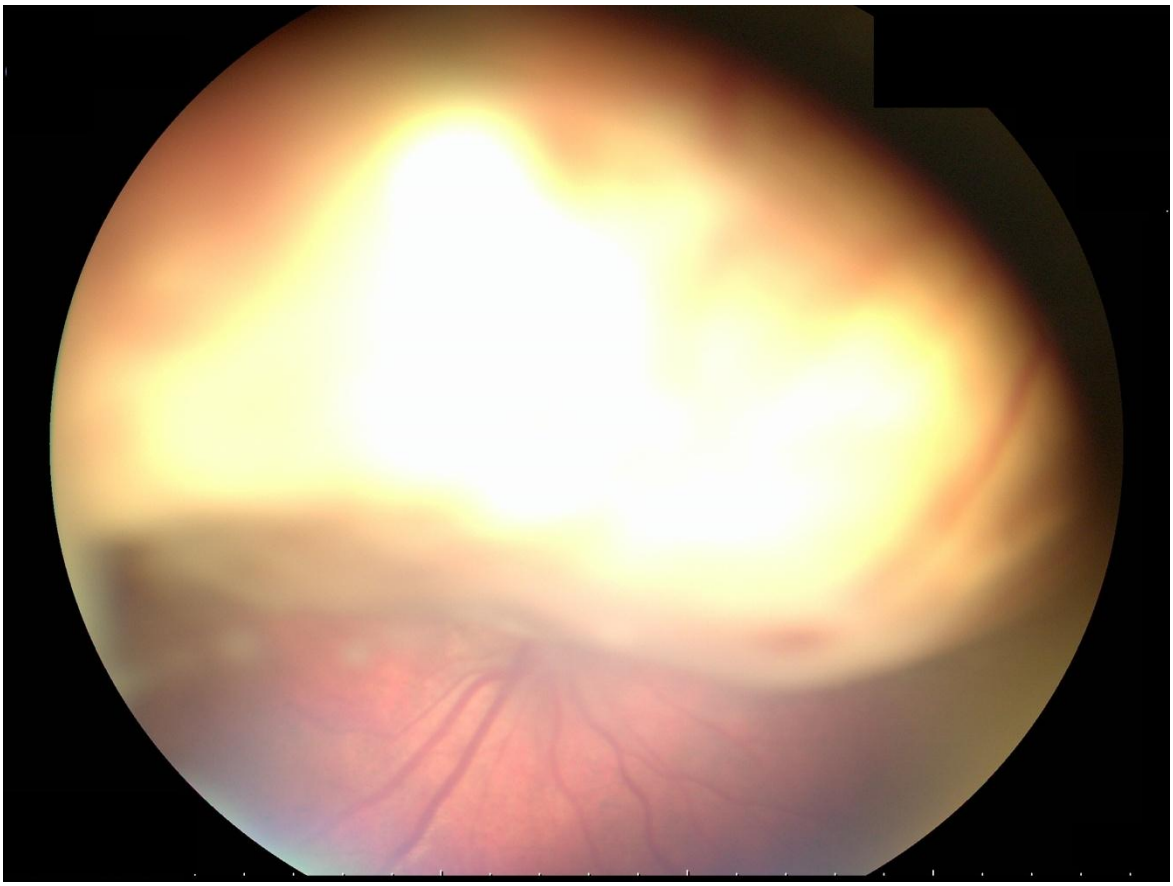

Рис 1 Фоторегистрация глазного дна пациента при поступлении

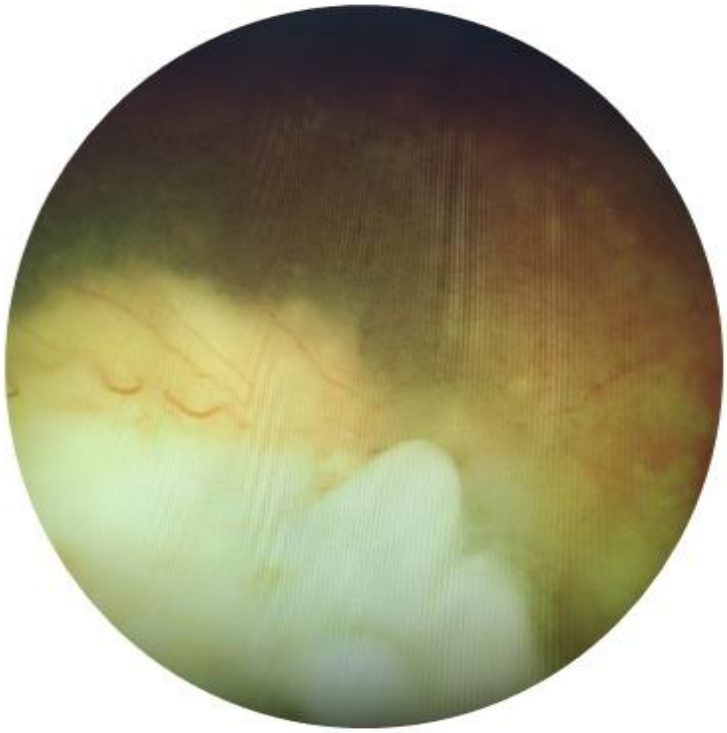

Рис 2 Фоторегистрация глазного дна спустя 21 день после проведения первой ИАХТ

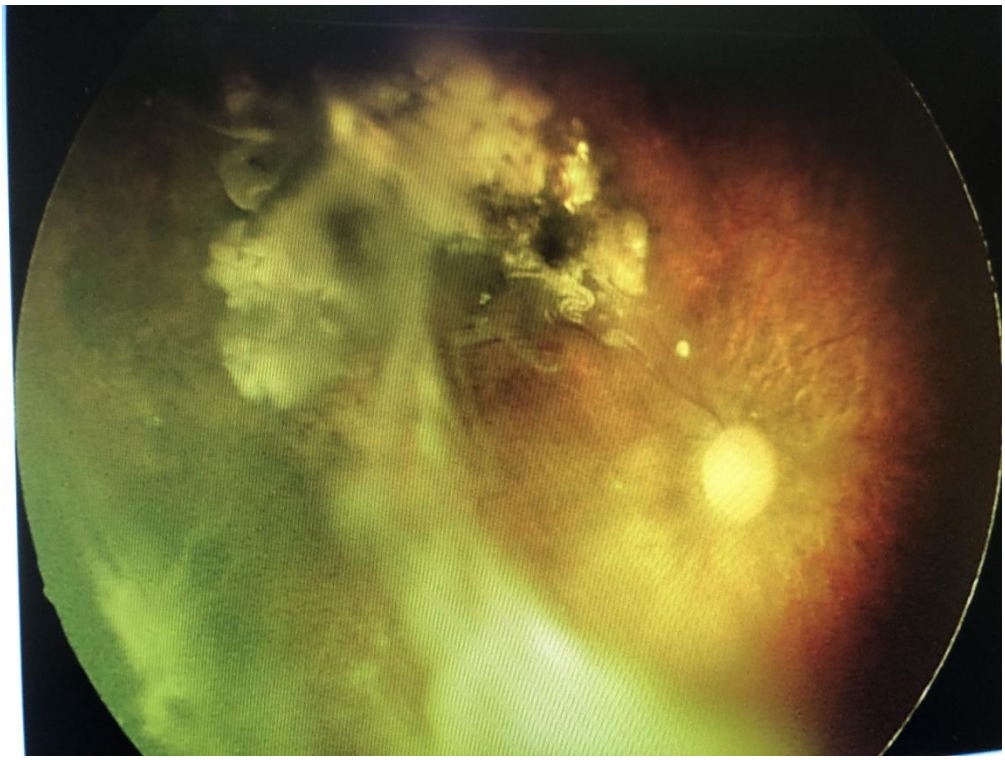

Рис 3 Фоторегистрация глазного дна после 3 ИАХТ и 10 ИВХТ

Наира Семеновна Егиян, Татьяна Борисовна Круглова

ФГБУ «НМИЦ глазных болезней им. Гельмгольца» Минздрава России, Москва, Российская Федерация

СОВРЕМЕННЫЕ ПОДХОДЫ К ХИРУРГИЧЕСКОМУ ЛЕЧЕНИЮ ВРОЖДЕННОЙ КАТАРАКТЫ И КОРРЕКЦИИ АФАКИИУ ДЕТЕЙ С СИНДРОМОМ ПЕРВИЧНОГО ПЕРСИСТИРУЮЩЕГО ГИПЕРПЛАСТИЧЕСКОГО СТЕКЛОВИДНОГО ТЕЛА

5. детская офтальмология

The aimis to optimize the surgery of congenitalcataractin the case of PPHVB syndrome.

Material and methods. A comprehensive examination (biomicroscopy, ophthalmoscopy, biometrics, tonometry, keratorefractometry, B-scanning, ultrasound biomicroscopy, color Doppler mapping) was performed in 52 children (54 eyes) with unilateral (50 eyes, 92.6%) and bilateral (4 eyes, 7.4) VC with PPHVB syndrome aged 3-10 months to 1 year 8 months.

Results. The clinical picture of the eyes of children with VC in 3 groups, combined according to the severity of clinical manifestations of the PPHVB syndrome, differentiated microsurgical tactics for the removal of congenital cataracts and is shown.

Conclusions. The clinical picture of the PPHVB syndrome in children with congenital cataracts is characterized by pronounced polymorphism, which determines the need for a differentiated approach in determining the optimal timing of surgery, surgical tactics and method of correction of aphakia.

Актуальность

Врожденная катаракта (ВК) является одной из основных причин слепоты и слабовидения, составляя в структуре детской инвалидности 17,3% [Нероев В.В.,2017]. ВК в 65,4–77,3% сочетаетсяс другими врожденными аномалиями глаз.Наименее изученным является синдром первичногоперсистирующего гиперпластического стекловидного тела (ППГСТ).

Цель

Разработка оптимальной дифференцированной тактики хирургического лечения и коррекции афакии при удалении ВК у детей с синдромом ППГСТ.

Материал и методы

Проведено комплексное обследование (биомикроскопия, офтальмоскопия, биометрия, тонометрия, кераторефрактометрия, В-сканирование, ультразвуковаябиомикроскопия, цветовое доплеровское картирование)52 детей (54 глаза) с односторонними (50 глаз, 92,6%) и двусторонними (4 глаза, 7,4) ВК с синдромом ППГСТ в возрастеот 3-10 месяцев до 1год 8 месяцев.

Результаты

Представлена клиническая картина глаз детей с ВК в 3 группах, объединенных по степени выраженности клинических проявлений синдрома ППГСТ, дифференцированная

микрохирургическая тактика при удалении врожденной катаракты и показания к имплантации ИОЛ.

Заключение

Клиническая картина синдрома ППГСТ у детей с ВК характеризуется выраженным полиморфизмом, что определяет необходимость дифференцированного подхода при определении оптимальных сроков операции, хирургической тактики и метода коррекции афакии.

6 НЕОТЛОЖНЫЕ СОСТОЯНИЯ/ТРАВМА В ОФТАЛЬМОЛОГИИ

6. неотложные состояния/травма в офтальмологии

Евгений Алексеевич Ходасевич, Аркадий Григорьевич Юрковец, Иван Веньяминович Почёпко

ГУ «РНПЦ радиационной медицины и экологии человека», Гомель, Беларусь

ЭНДОФТАЛЬМИТ ПОСЛЕ ПРОНИКАЮЩЕГО РАНЕНИЯ ВО ВРЕМЯ КОСМЕТОЛОГИЧЕСКИХ ПРОЦЕДУР

6. неотложные состояния/травма в офтальмологии

This report provides a brief description of a clinical case of endophthalmitis after a penetrating wound during cosmetic procedures and its treatment. This clinical case demonstrates necessity for the fastest intravitreal injection of 2 wide-spectrum antibacterial drugs active against gram+ and gram- flora. It also shows the necessity for an individual approach to the performing emergency pars plana vitrectomy in positive disease dynamics on conservative treatment.

Актуальность и цель

Эндофтальмит остается нечастой, но важной причиной утраты зрения. Ранняя диагностика и своевременное лечение нередко позволяет сохранить пациенту зрение.

Целью данной работы было показать нестандартную ситуацию получения ранения, развития эндофтальмита и его лечение.

Материал и методы

Клинический случай развития эндофтальмита у пациентки после проникающего ранения шприцом во время проведения косметологических процедур.

Результаты

Пациентка Д. 27 июня проходила курс инъекционных косметологических процедур, во время которых шприц выпал из рук доктора и через верхнее веко попал в глаз. Со следующего дня зрение стало снижаться. В период 29.06.2025-01.07.2025 обращалась в экстренный кабинет, поликлинику по м/жительства, назначено лечение. 02.06.2025 зрение снизилось до pr.certa, обратилась на прием в частный центр откуда экстренно направлена на госпитализацию. При госпитализации в офтальмологическое отделение по м/жительства – VisOD=1.0, VisOS=pr.certa. OD – без особенностей, OS – конъюнктива резко гиперемирована, цилиарная болезненность, гипопион, зрачок вяло реагирует на свет, РГД тусклый, гл.дно не виз-ся. 02.07.2025 пациентке выполнена ИВИ ванкомицина, назначена системная терапия. 04.07.2025 было выполнена ИВИ ванкомицина, цефтриаксона и пациентка направлена в ГУ РНПЦ РМ и ЭЧ для проведения витреоретинальной хирургии.

При поступлении в Офтальмологическое отделение ГУ РНПЦ РМ и ЭЧ офт. статус – VisOD=1.0, VisOS=0.03. OD – без особенностей. OS – конъюнктива гиперемирована. Роговица – преципитаты на эндотелии. Радужка спокойная. В стекловидном теле грубая витреальная деструкция. Глазное дно: центр четко не виз-ся, в верхнем сегменте сетчатка в доступных осмотру отделах прилежит, остальные сегменты четко не виз-ся. От проведения экстренной витреоретинальной хирургии в связи с положительной динамикой решено было воздержаться, назначена консервативная антибактериальная и противовоспалительная терапия. При динамическом наблюдении отмечалась выраженная положительная динамика, в связи с чем от оперативного лечения было решено воздержаться. При выписке VisOS=0.6. Через месяц на контрольном осмотре VisOS=0.9

Выводы

Максимально внимательное отношение к пациентам, у которых в анамнезе предшествует проникающее ранение даже стерильным миниинвазивным инструментом. Интравитреально введение 2 антибактериальных препаратов широкого спектра, активных в отношении грамм+ и грамм- флоры. Дифференциальный подход к необходимости выполнения экстренной витрэктомии pars plana

Мария Валентиновна Козловская[1], Татьяна Александровна Имшенецкая [2], Ольга Александровна Ярмак[2], Марина Александровна Свирид[1]

[1] УЗ «10-я городская клиническая больница», Минск, Беларусь

[2] Институт повышения квалификации и переподготовки кадров здравоохранения УО «Белорусский государственный медицинский университет», Минск, Беларусь

ПОСТИНЪЕКЦИОННЫЙ ЭНДОФТАЛЬМИТ, ВЫЗВАННЫЙ НЕСКОЛЬКИМИ ВИДАМИ ПАТОГЕНОВ

6. неотложные состояния/травма в офтальмологии

This report describes a case of polymicrobial post-injection endophthalmitis that developed in a 68-year-old female patient after an intravitreal anti-VEGF administration. The disease was characterized by acute onset and severe course. The diagnosis was confirmed by biomicroscopy (hypopyon, inflammatory reaction) and ultrasound (total vitreous opacification). Emergency vitrectomy was performed with intraoperative administration of vancomycin and silicone oil tamponade. Microbiological examination revealed an association of three pathogens: Proteus mirabilis, Providencia stuartii and Staphylococcus epidermidis. Comprehensive antibacterial therapy was prescribed according to the sensitivity of the isolated strains. The virulence of Gram-negative pathogens and the staphylococcus's ability to form biofilms are emphasized, which determined the aggressive course of the infection. Despite severe damage, timely surgical intervention and targeted antibiotic therapy led to clinical success. After 8 months, visual acuity reached 0.4. This case demonstrates the effectiveness of a combined approach in treating polymicrobial endophthalmitis and the importance of early vitrectomy.

Актуальность

Широкое применение интравитреальных инъекций ингибиторов ангиогенеза в лечении заболеваний сетчатки сопровождается риском развития постинъекционного эндофтальмита как наиболее грозного осложнения.Его частота, по данным литературы, невелика и варьирует в пределах 0,02–0,056%, каждый такой случай представляет серьезную угрозу для зрительных функций и требует неотложных мер. Формы постинъекционного эндофтальмита, вызванные ассоциацией нескольких возбудителей, отличаются особой клинической тяжестью и неблагоприятным прогнозом. Заболевание характеризуется молниеносным развитием, что приводит к обширному повреждению внутриглазных структур и существенно ограничивает выбор эффективных схем антибактериальной терапии.

Клинический случай

В кабинет неотложной офтальмологической помощи обратилась пациентка 68 лет с жалобами на боль, светобоязнь и выраженное снижение зрения левого глаза, возникшие спустя 24 часа после выполнения плановой интравитреальной инъекции и сохранявшиеся в течение 4 дней до момента обращения.

При поступлении острота зрения левого глаза составляла правильную светопроекцию. При биомикроскопии отмечалась смешанная конъюнктивальная инъекция, отек роговицы, в передней камере визуализировался гипопион высотой 1 мм, зрачок был деформирован, диаметром 4 мм, с круговой задней синехией. Рефлекс с глазного дна отсутствовал.

Для уточнения состояния витреальной полости и сетчатки было проведно ультразвуковое В-сканирование левого глаза. При этом было выявлено, что полость стекловидного тела заполнена густой мелкозернистой взвесью (экссудатом), задняя гиалоидная мембрана была отслоена и уплотнена.

На основании данных анамнеза, клинической симптоматики и результатов инструментального обследования был установлен диагноз: «Острый постинъекционный эндофтальмит левого глаза». Пациентке в экстренном порядке была выполнена 25G витрэктомия.

Интраоперационно было обнаружено и удалено гнойно измененное стекловидное тело. На поверхности сетчатки визуализировался преретинальный гнойный экссудат, множественные интраретинальные геморрагии, участки отека и некроза сетчатки. В ходе операции проводилась ирригация полости стекловидного тела раствором ванкомицина в концентрации (0,2 мг/мл). Операция была завершена тампонадой витреальной полости силиконовым маслом 1300 cst.

Для проведения целенаправленной антибактериальной терапии во время операции был взят образец стекловидного тела для микробиологического исследования, включающего посев на питательные среды и определение чувствительности выделенных патогенов к антибиотикам.

Назначена системная (Меропенем 1,0 г внутривенно капельно 3 раза в сутки в течение 7 дней; дексаметазон, раствор для инъекций 4 мг/мл, начальная доза 16 мг 1 раз в день с последующим снижением дозы на 4 мг (74 мг за курс) и местная (Левофлоксацин 5 мг/мл по 2 капли 4 раза в сутки, дексаметазон 1 мг/мл по 2 капли 5 раз в сутки, диклофенак 1 мг/мл по 2 капли 4 раза в сутки, декспантенол, гель глазной 50 мг/г, по 1 капле 5 раз в сутки) терапия. Микробиологическое исследование аспирата стекловидного тела выявило три патогена:

Proteus mirabilis (чувствительный к амикацину, азтреонаму)

Providencia stuartii (чувствительный к амикацину, меропенему)

Staphylococcus epidermidis (чувствительный к гентамицину, моксифлоксацину, линезолиду)

Обсуждение

Данный случай иллюстрирует редкую полимикробную этиологию постъинекционного эндофтальмита, включающую два грамотрицательных и один грамположительный микроорганизм. Proteus mirabilis и Providencia stuartii известны способностью вызывать молниеносные формы эндофтальмита с выраженным цитотоксическим действием и высокой частотой резистентности. Staphylococcus epidermidis, обладает высоким патогенным потенциалом за счет образования биопленок. Успешный исход в данном случае был достигнут благодаря раннему хирургическому вмешательству (витрэктомия) и эмпирической антибиотикотерапии, в дальнейшем скорректированной по данным посева.

Заключение

Постинъекционный эндофтальмит, вызванный несколькими видами патогенов требует незамедлительного проведения витрэктомии и эмпирического введения антибиотиков широкого спектра с последующей коррекцией по результатам посева. Несмотря на тяжесть инфекции, своевременное и комплексное лечение позволяет добиться не только санации очага, но и значительного восстановления зрительных функций. Через 8 месяцев после лечения острота зрения достигла 0.4.

8 РАЗНОЕ

8. разное

Дилобар Мираталиевна Туйчибаева, Лазиза Абраровна Адхамова

Ташкентский государственный медицинский университет, Ташкент, Узбекистан

ЭФФЕКТИВНОСТЬ МИКРОИМПУЛЬСНОЕ ЛАЗЕРНОЕ ВОЗДЕЙСТВИЕ ПРИ ЛЕЧЕНИИ ЦЕНТРАЛЬНОЙ СЕРОЗНОЙ ХОРИОРЕТИНОПАТИИ

8. разное

Заболевания макулярной области включают в себя значительную группу патологии, к которой можно отнести центральную серозную хориоретинопатию (ЦСХ), характеризующуюся отслойкой нейроэпителия (НЭ) с трансформациями в пигментном эпителии (ПЭ) локального, либо диффузного характера.

Цель исследования

Определить эффективность применения микроимпульсного лазерного воздействия (МИЛВ) в лечении центральной серозной хориоретинопатии с локализацией точки фильтрации субфовеолярно.

Материал и методы

Проведен анализ историй болезней 39 человек (39 глаз) с односторонним течением центральной серозной хориоретинопатии. Мужчин – 28, женщин – 11. Средний возраст пациентов – 33,8 года. Сроки наблюдения составили от 4 до 32 недель. Пациентов распределили на две группы. 12 человек (12 глаз), которым выполнялось микроимпульсное лазерное воздействие на диодном лазере с длиной волны 810 нм, находились в основной группе. Сюда вошли пациенты, которые при наблюдении в течение 12 недель не получили самостоятельной ремиссии заболевания и повышения зрительных функций. В контрольной группе 27 человека (27 глаз) с естественным течением процесса и самостоятельной ремиссией заболевания.

Результаты

По оценке клинико-функциональных результатов лечения пациентов основной группы, зафиксирована положительная динамика уменьшения среднего значения высоты отслойки НЭ с 438 мкм до начала лечения до 356,5 мкм и 128 мкм через 4 и 16 недель соответственно. Что в свою очередь объясняет и повышения остроты зрения (МКОЗ) с 0,5 ± 0,093 до 0,7 ± 0,041 и в сроке наблюдения 4 месяца – 0,9 - 1,0. Пациенты основной группы отметили исчезновение «пятна» и искажения перед глазом, а также повышение зрительных функций. У 3 пациентов в сроке наблюдения 16 недель произошло рецидивирование заболевания с возникновением точки просачивания на другом участке глазного дна – экстрафовеолярно, развитием серозной отслойки нейроэпителия, ухудшением остроты и качества зрения (среднее значение некоррегированной остроты

зрения составило 0,6). В данных случаях возникла необходимость в дополнительном сеансе МИЛВ, который был проведен по вышеописанной методике. Интервал между сеансами в среднем составил 12 недель. На сроке наблюдения 16 недель у всех пациентов отмечается полное прилегание нейросенсорной сетчатки (по данным ОКТ), повышение остроты зрения до 0,9–1,0.

Заключение

При лечении центральной серозной хориоретинопатии с субфовеолярной точкой просачивания методом выбора является микроимпульсное лазерное воздействие (МИЛВ), которое зарекомендовало себя как высокоэффективный и безопасный метод лечения. Отсутствие самостоятельного выздоровления требует применения лазерного лечения.

СОДЕРЖАНИЕ / CONTENT

2	**Диагностика заболеваний органа зрения**	**3**
	2.1. Базовая диагностика	17
3	**Офтальмохирургия**	**22**
	3.1. Хирургия придатков глаза и орбиты	25
	3.2. Хирургия переднего отрезка глаза	36
	3.3. Катарактальная и рефракционная хирургия	41
	3.5. Витреоретинальная хирургия	58
	3.6. Офтальмоонкология	63
	3.7. Трансплантация тканей	69
4	**Терапевтическая офтальмология**	**71**
	4.2. Конъюнктива и роговица	82
	4.3. Сосудистый тракт	84
	4.4. Стекловидное тело и сетчатка	93
	4.5. Глаукома	96
	4.6. Нейроофтальмология	102
5	**Детская офтальмология**	**108**
6	**Неотложные состояния/травма в офтальмологии**	**123**
8	**Разное**	**128**