

Министерство здравоохранения Республики Беларусь
Государственное учреждение образования
«Белорусская медицинская академия последипломного образования»

Ministry of Health of the Republic of Belarus
State Educational Institution
«Belarusian Medical Academy of Postgraduate Education»



МИНИСТЕРСТВО ЗДРАВООХРАНЕНИЯ РЕСПУБЛИКИ БЕЛАРУСЬ
ГУО «БЕЛОРУССКАЯ МЕДИЦИНСКАЯ АКАДЕМИЯ
ПОСЛЕДИПЛОМНОГО ОБРАЗОВАНИЯ»
13-14 ДЕКАБРЯ 2019 ГОДА, МИНСК
IX СЪЕЗД ОФТАЛЬМОЛОГОВ
РЕСПУБЛИКИ БЕЛАРУСЬ

СБОРНИК МАТЕРИАЛОВ ABSTRACT BOOK

IX СЪЕЗД ОФТАЛЬМОЛОГОВ РЕСПУБЛИКИ БЕЛАРУСЬ
С МЕЖДУНАРОДНЫМ УЧАСТИЕМ

IX CONGRESS OF BELARUSIAN OPHTHALMOLOGISTS
(WITH INTERNATIONAL PARTICIPATION)

13-14 декабря 2019 года
December 13-14, 2019

г. Минск
Minsk

УДК 617.7

ББК 56.7

С23

Редакционная коллегия: О.Н. Дудич, Г.В. Ситник, О.А. Ярмак, Г.В. Вашкевич, И.И. Малиновская, Д.Е. Абельский, П.А. Лебедева

Рецензенты: зав. каф. офтальмологии Государственного учреждения образования «Белорусская медицинская академия последипломного образования», д-р мед. наук, проф. Т.А. Имшенецкая; профессор каф. офтальмологии Государственного учреждения образования «Белорусская медицинская академия последипломного образования», д-р мед. наук, проф. Г.Ф. Малиновский; профессор каф. офтальмологии Государственного учреждения образования «Белорусская медицинская академия последипломного образования», д-р мед. наук, проф. В.Л. Красильникова

Сборник материалов IX Съезда офтальмологов Республики Беларусь с международным участием: сб. науч. тр. / под общ. ред. Т.А. Имшенецкой – Минск, 2019. – 247 с.

В сборнике представлены работы, отражающие актуальные вопросы современной офтальмологии, современные подходы к диагностике и лечению заболеваний органа зрения, реабилитации пациентов с офтальмопатологией, трудности диагностики и выбора лечения в сложных случаях, а так же достижения офтальмологии в Беларуси и за рубежом.

Сборник представляет интерес для практикующих врачей-офтальмологов, врачей смежных специальностей, врачей общей практики, ученых-клиницистов и студентов высших учебных заведений.

**1 ЭПИДЕМИОЛОГИЯ ЗАБОЛЕВАНИЙ
ОРГАНА ЗРЕНИЯ И ОРГАНИЗАЦИЯ
ОФТАЛЬМОЛОГИЧЕСКОЙ ПОМОЩИ**

**EPIDEMIOLOGY OF THE ORGAN OF VISION
DISEASES AND THE EYE CARE
ORGANIZATION**

Ширин Абдумуратовна Джамалова

Ташкентский государственный стоматологический институт, Ташкент, Узбекистан

ИНВАЛИДНОСТЬ И СОСТОЯНИЕ ПЕРВИЧНОЙ МЕДИЦИНСКОЙ ПОМОЩИ БОЛЬНЫМ С ОФТАЛЬМОДИАБЕТОМ В Г. ТАШКЕНТЕ

Disability data due to ophthalmological complications of diabetes mellitus over a ten-year period, the features of its formation depending on the type of diabetes, as well as the frequency of detection by year, are presented. The study showed that, despite the relatively low level of disability, a profound degree of persistent disability prevails among the disabled.

The state of organization of medical care in the primary outpatient care unit was studied. A survey of general practitioners, endocrinologists and ophthalmologists, as well as patients, allowed us to evaluate the work of doctors in the prevention and timely treatment of ophthalmic complications of diabetes as not satisfactory.

Актуальность и цель

В Узбекистане численность больных сахарным диабетом (СД) за последние 10 лет ежегодно увеличивается на 8%. По данным Республиканского Центра Эндокринологии МЗ РУз, количество больных СД в республике составляет около 13 тыс., но их реальная численность, в 6 раз больше и составляет не менее 800 тыс., к 2030 году может превысить 1,5 млн.

Цель исследования. Изучение особенностей инвалидности вследствие офтальмодиабета и качества медицинской помощи в амбулаторно-поликлиническом звене в г. Ташкенте.

Материалы и методы

Изучено 348 актов освидетельствования лиц, в специализированных офтальмологических врачебно-трудовых экспертных комиссиях за 10 лет, инвалидность которых была результатом офтальмологических осложнений СД. Средний возраст составил 55 лет (мужчин – 59%, женщин – 41%), инвалидов с СД 1-го типа 13%, 2-го-87%. Приведены данные рассчитанного удельного веса инвалидности, а так же ее частота с определением доверительного коэффициента t (при $t \geq 2$, вероятность ошибки $p < 0,05$).

Для изучения и оценки первичной медицинской помощи, было проведено опрос-анкетирование 711 врачей 72 поликлиник г. Ташкента; из них 82,8% врачи общей практики (ВОП), 9,6% эндокринологи и офтальмологи 7,6%. Также был проведен опрос 154 больных СД.

Результаты

Уровень общей инвалидности невысокий: в 2003–2006 гг. в пределах 2,3 – 2,0, постепенно снижаясь к 2009 до 0,9; к 2012 году увеличился до 1,1; в среднем за изучаемый период – 1,5 на 100 тыс. населения.

Распределение инвалидов в зависимости от типа СД по группам: СД 1-го типа-30,8% больным была установлена I группа инвалидности, 57,3% лиц – II группа, в 11,9% случаев – III группа. СД 2-го типа: 44,78% случаев – инвалиды I группы, II группа – у 49,25% лиц, и в 5,9% случаев – III группа инвалидности.

По результатам опроса, почти половина ВОП (43,5%) отправляют больных с впервые выявленным диабетом на офтальмологическое обследование, только после появления у больного жалоб; считают достаточным обследовать пациентов с СД один раз в год (45,1%) или в шесть месяцев (35,1%),

По результатам опроса больных с СД около 59% опрошенных не информированы о возможных осложнениях СД, о необходимости проведения профилактических мероприятий и не соблюдали рекомендаций врачей.

Выводы

Среди лиц страдающих СД 1-го типа преобладает число инвалидов II группы, у лиц с СД 2-го типа распределение между инвалидами I и II групп приблизительно одинаковое. Это объясняется выявлением СД 1-го типа в раннем возрасте, когда дети находятся под более плотным медицинским контролем, позволяющим предупреждать развитие осложнений.

Для сокращения случаев инвалидизирующих офтальмологических осложнений СД можно рекомендовать:

1. раннее направление на консультацию к офтальмологу всех вновь выявленных больных СД;
2. активизацию разъяснительных работ среди больных СД о важности своевременного и регулярного наблюдения у офтальмолога;
3. акцентирование внимания, как ВОП, так и узких специалистов на важность своевременной диагностики и лечения данной группы больных.

Максим Александрович Чубаков

БУЗ УР "РОКБ МЗ УР", Ижевск, Россия

ОРГАНИЗАЦИЯ ПОМОЩИ ДЕТЯМ С РЕТИНОПАТИЕЙ НЕДОНОШЕННЫХ В УДМУРТСКОЙ РЕСПУБЛИКЕ

Children with extremely low birth weight (ENMT) are at risk of developing retinopathy of prematurity (PH) - one of the leading causes of blindness and visual impairment since childhood. The organization of assistance to children with PH in UR is systemic, providing uniform requirements for diagnosis, treatment; phased, allowing to maintain continuity of observation of this category of children.

The measures taken can reduce and prevent the disability of children with PH.

Актуальность и цель

Дети с экстремально низкой массой тела (ЭНМТ) при рождении являются группой риска развития ретинопатии недоношенных (РН)- одной из ведущих причин слепоты и слабовидения с детства.

Материалы и методы

В 2012 году 10,8 % выявленных случаев РН в УР заканчивались отслойкой сетчатки. С 2013 года в УР организована система скрининга недоношенных детей группы риска и РН, а также лечение пороговых стадий РН.

Скрининг, наблюдение и лечение РН проводится в УР на основании приказа МЗ РФ № 442 н от 25 октября 2012 года в отделениях патологии новорожденных трех ЛПУ, в кабинетах катамнеза по достижении детьми возраста 1 года. Далее, дети, наблюдаются офтальмологами ЛПУ по месту медицинского обслуживания.

Результаты

За период 2013-2017 гг. в УР родилось 104873 ребенка, из них недоношенными 6504 ребенка (6,2%). Детей с ЭНМТ за тот же период родилось 398, из них выживших 235 детей (59%). Имеется тенденция к увеличению относительного числа выживших детей с ЭНМТ от 22,9% в 2013 году до 78,3% в 2017 г.

Также наблюдается сдвиг относительного количества в сторону РН I стадии от 48,01 % в 2013 году к 57,6 % в 2017 году, уменьшение количества случаев достижения пороговых стадий с 32,5 % в 2013 до 13,5 % случаев от выявленной РН. Число проводимых процедур ЛКС уменьшилось со 120 в 2013 году до 33 в 2017 гг.

Эффективность лазерного лечения составляет за период 2013-2017 гг. в среднем 87,2 %.

Развитие РН до IV и V стадии активной фазы составило от 2,9 % в 2013 году до 2,5 % в 2017 году.

Дети, нуждающиеся в проведении витреоретинальных вмешательств направлены на оказание данного вида помощи в федеральные центры.

Выводы

Организация помощи детям с РН в УР является системной, предусматривающей единые требования к диагностике, лечению; этапной, позволяющей сохранять преемственность наблюдения за данной категорией детей.

Предпринимаемые меры позволяют уменьшать и предотвращать инвалидизацию детей с РН.

Максим Александрович Чубаков

БУЗ УР "РОКБ МЗ УР", Ижевск, Россия

ОЦЕНКА ЭФФЕКТИВНОСТИ ТРАНСПУПИЛЛЯРНОЙ ЛАЗЕРКОАГУЛЯЦИИ СЕТЧАТКИ ПРИ РЕТИНОПАТИИ НЕДОНОШЕННЫХ В УДМУРТСКОЙ РЕСПУБЛИКЕ В 2018 ГОДУ

Currently, almost the only effective treatment for threshold the stage of retinopathy of prematurity (PH) in the active phase of the disease is laser coagulation of the avascular areas of the immature retina (LCS) to block development of VEGF-factors and stop the proliferative process leading to detachment retinae. The effectiveness of laser treatment, i.e. stabilization and regression of the disease was 93 %, only 7% (5 eyes) developed IV and V stage PH.

Актуальность и цель

В настоящее время практически единственным эффективным методом лечения пороговой стадии ретинопатии недоношенных (РН) в активной фазе заболевания является лазеркоагуляция аваскулярных зон незрелой сетчатки (ЛКС) с целью блокирования выработки VEGF-факторов и остановки пролиферативного процесса, ведущего к отслойке сетчатки. Цель исследования: Анализ результатов ЛКС и параметров лазерного излучения при лечении пороговых стадий РН в Удмуртской Республике (УР).

Материалы и методы

ЛКС у 44 детей (88 глаз) с пороговой стадией РН. Срок наблюдения от 3 месяцев и более. По результатам скрининга 554 недоношенных, со сроком гестации менее 35 недель и весом менее 2000г. Выявлено 135 детей с РН (24,3%). У 17,7% пораженных детей заболевание достигло пороговой стадии. Гестационный возраст при рождении у большинства не превышал 28 недель (91,6% детей – 22 человека). У детей с ЭНМТ пороговая стадия выявлена в 33,3 %.

Результаты

Проведена транспупиллярная ЛКС офтальмокоагулятором Iridex (810 нм) с использованием налобного бинокулярного офтальмоскопа и линзы +28.0 дптр у 24 детей. Операции производились под эндотрахеальным наркозом в условиях реанимационных отделений. У 100 % детей процесс был двусторонним. Постконцептуальный возраст на момент проведения ЛКС составил в среднем 37,4 недель. Классическая форма заболевания выявлена у 100 % детей, процесс сопровождался проявлениями плюс- болезни у 83,3 % детей. Дополнительная ЛКС потребовалась у 4 детей на (5 глазах). В 16,7 % случаях (невозможности положить коагуляты на высокий гребень) при повторных ЛКС проводили коагуляцию перед гребнем (валом). Параметры излучения: длина волны -810 нм, время воздействия – 200 мсек, мощность – от 130 до 450 мВт до интенсивности лазеркоагулятов, соответствующих 2-й степени по L'Esperance, количество коагулятов – от 550 до 2600 на оба глаза (в среднем 716).

Выводы

Эффективность лазерного лечения, то есть стабилизация и регресс заболевания составила 93 % , только в 7% (5 глаз) развились IV и V стадии РН.

Жанна Михайловна Кринец¹, Светлана Николаевна Ильина¹, Наталья Валентиновна Карпович², Ирина Болеславовна Анисимова¹

1 УО "Гродненский государственный медицинский университет", Гродно, Беларусь

2 УЗ "Гродненская университетская клиника", Гродно, Беларусь

СОСТОЯНИЕ РЕФРАКЦИИ У СТУДЕНТОВ ФАКУЛЬТЕТА ИНОСТРАННЫХ УЧАЩИХСЯ

A study of the state of the organ of vision was conducted for 252 first-year foreign students at the Grodno Medical University in order to determine the prevalence of certain types of clinical refraction, taking into account ethnicity. The main type of ametropia in foreign students is myopia, which according to the study developed due to an increase in the refractive power of the cornea in the presence of a normal anteroposterior axis of the eye. Among Sri Lankan students, the prevalence of myopia was 70.6%, among students from India - 53.1%, among students from Nigeria - 49.2%. Computer syndrome and asthenopic complaints were identified in 36 students, which required the appointment of symptomatic therapy.

Актуальность и цель

В настоящее время отмечается рост аномалий рефракции среди молодёжи, вызванный уменьшением толерантности органа зрения к зрительным нагрузкам. По данным литературы 44,5% российских учащихся медицинских университетов имеют миопическую рефракцию. У студентов из стран Африки этот показатель составил 56,2%, а из Юго-Восточной Азии – 77,3%.

Цель. Провести анализ клинической рефракции глаза у иностранных студентов с учетом этнической принадлежности.

Материалы и методы

Комплексное офтальмологическое обследование выполнено 252 иностранным студентам (36% юношей и 64% девушек) 1 курса Гродненского медицинского университета.

Результаты

Средний возраст составил 18,6 лет. У 110 (44,7%) учащихся выявлена аметропия: миопия – 74 студента (67,3%), астигматизм – 20 студентов (18,2%), спазм аккомодации – 11 (10%). У 4 (3,6%) учащихся обнаружен кератоконус 1-2 степени, у 1 (0,9%) – врожденная катаракта. Эмметропия определена у 142 (56,3%) студентов. Острота зрения без коррекции составила $0,06 \pm 0,02$; острота зрения с коррекцией – $0,7 \pm 0,2$; сферический эквивалент рефракции варьировал от -9,25 до +2,5 дптр; цилиндрический компонент находился в пределах от 0 до -5,5 дптр; кератометрические данные равны K1 $43,25 \pm 2,72$ дптр, K2 $44,62 \pm 3,85$. При определении методом А-сканирования переднезадняя ось глаза составила $23,6 \pm 1,2$ мм. По этнической принадлежности выделено 5 групп – Туркменистан 10 человек (9%), Шри-Ланка – 68 (62%), Мальдивы – 5 (4,5%), Индия – 17 (15,5%), Нигерия – 10 чел (9%). Среди студентов Шри-Ланки чаще встречались миопия средней степени и сложный миопический астигматизм – 48 человек (70,6%).

Выводы

Основным видом аметропии у иностранных учащихся является миопия, которая по данным исследования развилась за счет увеличения преломляющей способности роговицы при наличии нормальной переднезадней оси глаза. У студентов Шри-Ланки распространенность миопии составила 70,6%, у студентов из Индии – 53,1%, из Нигерии – 49,2%. Компьютерный синдром, астенопические жалобы, спазм аккомодации выявлены у 44 учащихся, что потребовало назначения симптоматической терапии.

М. Курбаназаров¹, Н. Абдуллаева¹, Д. Исмаилова²

1 Нукусский филиал ТашПМИ, Нукус, Узбекистан

2 Республиканский детский многопрофильный медицинский центр МЗ Республики Каракалпакстан, Нукус, Узбекистан

ФАКТОРЫ, ВЛИЯЮЩИЕ НА ПРОГРЕССИРОВАНИЕ МИОПИИ У ДЕТЕЙ В РЕГИОНЕ ПРИАРАЛЬЯ

Актуальность и цель

Проблема близорукости у детей школьного возраста является одной из основных и социально значимых в современной офтальмологии не смотря на многочисленные исследования по лечению и профилактике. Немногочисленные работы посвящены отрицательной роли загрязненного атмосферного воздуха в отношении хронических заболеваний и изменения соматометрических показателей у детей.

Целью данной работы является анализ возможных причин прогрессирования ложной и истинной близорукости у детей в регионе Приаралья.

Материалы и методы

Исследование проведено в консультативной поликлинике Республиканского детского медицинского многопрофильного центра МЗ РК за период 2018-2019 г. Проанализированы амбулаторные карты 82 детей в возрасте от 7 до 14 лет с ложной близорукостью и слабой её степенью. Проведены следующие офтальмологические обследования: визиометрия, рефрактометрия (фирма Tomeu, Япония), офтальмоскопия и исследование аккомодации (аккомодометром-насадкой к авторефрактометру фирмы Tomeu. Также были изучены результаты диспансеризации смежными специалистами за последние 3 года, проведен анализ анкет рациона недельного меню каждого ребенка.

Результаты

Среди обследованных детей 52% составили девочки и 48% мальчики. Средний возраст обследованных детей - 9,5 лет, средние показатели рефракции при слабой степени миопии 1,50 Д, показатели резерва относительной аккомодации уменьшены на 30%. При офтальмоскопии глазного дна особых изменений не обнаружены. В структуре обследованных 20-25% составляли дети с ложной миопией. По результатам диспансеризации у 80% детей отмечались сочетанные патологии заболевания дыхательной, эндокринной системы и анемия. В составе недельного меню преобладало мучные продукты у 75% детей, химический состав которых не полностью содержит необходимые витамины и микроэлементы.

Выводы

Исходя из этих данных можно сделать вывод, что у 25% детей младшего школьного возраста отмечена ложная миопия вследствие сопутствующей сочетанной хронической патологии, которая ведет к ослаблению аккомодационного аппарата глаз в период роста и формирования организма. С другой стороны, нерациональное, с преобладанием мучных продуктов, питание способствует недостаточному поступлению жизненно важных для растущего организма, микроэлементов.

С целью профилактики развития истинной миопии у детей данного региона, необходимо повысить показатели резерва аккомодации в сочетании с одновременным лечением сопутствующей патологии, включая микроэлементную коррекцию пищевого рациона.

Таким образом, профилактика развития миопии у детей требует комплексного подхода, включая нормализацию аккомодационного аппарата, лечение сопутствующей патологии и коррекцию микроэлементного баланса.

2 **ФУНДАМЕНТАЛЬНЫЕ ИССЛЕДОВАНИЯ
И ЭКСПЕРИМЕНТАЛЬНАЯ
ОФТАЛЬМОЛОГИЯ**

**BASIC RESEARCH AND EXPERIMENTAL
OPHTHALMOLOGY**

Галина Романовна Семак, Михаил Петрович Потапнёв, Ирина Юрьевна Жерко, Денис Игоревич Асаевич

УО "Белорусский государственный медицинский университет", Минск, Беларусь

ВЛИЯНИЕ ГИАЛУРОНОВОЙ КИСЛОТЫ И ПЛАЗМЫ, ОБОГАЩЕННОЙ РОСТОВЫМИ ФАКТОРАМИ ТРОМБОЦИТОВ НА МЕЗЕНХИМАЛЬНЫЕ СТВОЛОВЫЕ КЛЕТКИ В ЭКСПЕРИМЕНТЕ

The effect of platelet rich plasma and hyaluronic acid on mesenchymal stem cells culture in vitro was evaluated. The absence of their toxic effects on cells was shown.

Актуальность и цель

В клинических исследованиях ранее была показана эффективность низкомолекулярного натрия гиалуроната в лечении хронических дистрофических заболеваний роговицы.

В литературе описаны способы применения аутологичных препаратов крови, содержащих факторы роста, для ускорения процессов репарации тканей глаза, в том числе, плазмы, обогащенной ростовыми факторами тромбоцитов (ПОРФТ).

Цель: изучить влияние гиалуроната натрия и ПОРФТ на мезенхимальные стволовые клетки in vitro.

Материалы и методы

Эксперимент проводился на культуре мезенхимальных стволовых клеток (МСК) костного мозга человека из коллекции клеток лаборатории биологии и генетики стволовых клеток РНПЦ трансфузиологии и медицинских биотехнологий Министерства здравоохранения Республики Беларусь. Клетки культивировали в питательной среде в конечном объеме 1 мл в концентрации 35 000/мл. Для проведения исследования в ячейку вносили низкомолекулярный натрия гиалуронат в конечной концентрации 2% или 5%. В качестве положительного контроля использовали плазму, обогащенную растворимыми факторами тромбоцитов, (ПОРФТ). Жизнеспособность и количество клеток в лунках оценивали окраской 0,2% трипановым синим. Подсчет клеток проводили в камере Горяева и рассчитывали на 1 мл культуры клеток.

Статистическая обработка данных проводилась с использованием пакета статистических программ STATISTICA 10,0.

Результаты

Низкомолекулярная гиалуроновая кислота в конечной концентрации 2% и 5% не оказывала токсического действия на пролиферирующие МСК, но также и не вызывала усиление их пролиферативной активности в сравнении с контролем ПОРФТ, который всегда оказывал рост-стимулирующее действие (Таблица 1).

Выводы

И ПОРФТ, и низкомолекулярная гиалуроновая кислота оказывают комплексное воздействие на клетки и ткани. Их активность зависит в том числе и от микроокружения, в которое они попадают. Оба агента не оказывают токсического действия на клетки.

ПОРФТ оказывает стимулирующее влияние на МСК. Гиалуроновая кислота, являясь компонентом экстрацеллюлярного матрикса, способна поддерживать жизнедеятельность клеток.

Таблица 1 – Количество МСК (×1000) в лунках после воздействия низкомолекулярным натрия гиалуронатом (ГК) и ПОРФТ в эксперименте.

№	Контроль	ПОРФТ, 5%	ГК 2%	ГК 5%
1	111,75±4,50	141±4,24 p=0,0001	120±2,45 p=0,018	117,75±4,50 p=0,108
2	139,5±5,2	182,25±4,5 p <0,0001	135±12,72 p=0,53	137,25±4,50 p=0,53
3	35±2	93±3,83 p<0,0001	37±2 p=0,134	36±0 p=0,26

Ольга Владимировна Красножан¹, Нина Степановна Луценко¹, Дмитрий Геннадиевич Жабоедов², Надежда Федоровна Ефименко¹

1 ГЗ «Запорожская медицинская академия последипломного образования МЗ Украины», Запорожье, Украина

2 Национальный медицинский университет им. А. А. Богомольца, Киев, Украина

ИССЛЕДОВАНИЯ УРОВНЯ ЦИТОКИНОВ У ПАЦИЕНТОВ С КАТАРАКТОЙ, СОЧЕТАЮЩЕЙСЯ С МИОПИЕЙ СРЕДНЕЙ И ВЫСОКОЙ СТЕПЕНИ

Purpose. The question of studying the systemic level of cytokines in patients with cataracts and myopia is important.

Material and methods. The content of pro-inflammatory and anti-inflammatory cytokines in blood serum was studied in 24 patients with cataract and 33 patients with cataract in combination with myopia. The content of cytokines (pro-inflammatory IL-1 β , IL-6, anti-inflammatory IL-4, IL-10) was determined in blood serum using the solid-phase ELISA using the Vector-Best test systems.

Results. There is an increase in the content of pro-inflammatory cytokines (IL-1 β in myopia - 6.3 times ($p < 0.05$) compared with the control group, and IL - 6, respectively - 6.5 times ($p < 0.05$). the cytokines IL-4, IL-10 in the patients of both groups were within the reference values. The content of IL-4 in the patients of the main group was slightly lower than in the patients of the control group.

The cytokine index in patients of the main group was higher than in the control.

Conclusion. It was established that in patients with cataracts in combination with myopia there is a violation of the systemic cytokine balance..

Key words: cataract, , myopia, cytokines, pro-inflammatory, anti-inflammatory, reference values

Актуальность и цель

Вопрос иммунорегуляции дистрофических процессов является важной медико-биологической проблемой. В основе патогенеза многих дистрофических заболеваний глаз лежат нарушения иммунного регулирования. Исследования по изучению цитокинового профиля у пациентов с катарактой в сочетании с миопией немногочисленные.

Цель: Изучить уровень провоспалительных и противовоспалительных цитокинов у больных с катарактой в сочетании с миопией средней и высокой степени.

Материалы и методы

Проведено изучение уровня провоспалительных и противовоспалительных цитокинов у 57 пациентов с катарактой. Выделены 2 группы пациентов. Первую группу составили 33 пациента с миопией высокой и средней степени, из них мужчин - 11, женщин - 22. Возраст пациентов колебался от 47 до 90 лет и в среднем составил - 70,91 \pm 10,15 лет.

Вторую группу (контрольная) составили 24 пациента с катарактой (46 глаз), из них мужчин было 13, а женщин - 10. Средний возраст пациентов составил $73,21 \pm 6,3$ лет.

Состояние цитокинового баланса оценивалось путем определения содержания провоспалительных (ИЛ-6 β , IL-6) и противовоспалительных (IL-4, IL-10) интерлейкинов в сыворотке крови методом твердофазного ИФА с помощью тест-систем «Вектор-Бест». Забор крови проводился перед оперативным вмешательством, затем проводилось центрифугирование при 3000 об/мин. Образцы внутриглазной жидкости и полученная сыворотка немедленно замораживались при температуре +20,0 и хранились до момента проведения исследования.

Результаты

Исследование содержания ИЛ-1 β в сыворотке крови выявило превышение референсных значений показателей у пациентов с катарактой в сочетании с миопией средней и высокой степени.

Также, анализ содержания провоспалительных интерлейкинов в сыворотке крови выявил достоверное увеличение уровня ИЛ – 6 у пациентов с катарактой в сочетании с миопией – в 3 раза по сравнению с максимальным значением референсных значений ($p < 0,05$).

В сыворотке крови уровень противовоспалительных интерлейкинов: ИЛ-4 и ИЛ-10 определялся у всех пациентов исследуемых групп в пределах референсных значений. В нашей работе отмечается снижение концентрации противовоспалительных цитокинов, что способствует иммунопатологическим реакциям.

Выявленные особенности патологических изменений системной продукции цитокинов свидетельствуют о существенном отклонении направлений векторов развития катаракты и катаракты в сочетании с миопией средней и высокой степени.

Выводы

1. Определение цитокинового статуса у больных с катарактой и катарактой в сочетании с миопией выявило нарушение системного иммунологического баланса.
2. У пациентов с катарактой и катарактой в сочетании с миопией отмечается увеличение активности провоспалительных цитокинов (ИЛ-6, ИЛ-1 β) и уменьшение активности противовоспалительных цитокинов (ИЛ-4, ИЛ-10).
3. У пациентов с катарактой в сочетании с миопией системный цитокиновый дисбаланс выражен в большей степени, чем у больных с катарактой.
3. Полученные результаты по изучению системного цитокинового статуса выявили дисрегуляторные изменения иммунной системы и доказывают роль воспалительно-деструктивных процессов в патогенезе миопии и катаракты.
4. У пациентов с катарактой уровень провоспалительных и противовоспалительных цитокинов в сыворотке крови находится в пределах референсных значений.

Юлия Александровна Гусева

УО «Белорусский государственный медицинский университет», Минск, Беларусь

УЗ «4-я городская детская клиническая больница», Минск, Беларусь

РАЗВИТИЕ И СТРОЕНИЕ ДРЕНАЖНОЙ СИСТЕМЫ ГЛАЗА ЧЕЛОВЕКА

Development and structure of the human eye drainage system

Huseva Y.A.

BSMU, 4 City Children's Clinical Hospital, Minsk, Belarus

The relevance of research is dictated by high risk of blindness and disability by reason of glaucoma. The glaucoma pathogenesis is based on the infringement of eye hydrodynamics, in which eye drainage system plays the main role. The purpose of the work was to establish patterns of development and structure of the human eye drainage system. The human iris-corneal angles were studied on sections of 20 embryos and anatomical preparations of 46 heads. The patterns of human eye drainage system embryogenesis were established. They reflected the sequence of its structures formation. Their infringement can lead to the congenital glaucoma development. Diagnostic guidelines of the normal structure of human eye drainage system were determined: the location of the cornea-sclera zone relative to the Schlemm's canal; topography of the Brucke muscle; the severity of the Schlemm's canal inner wall and lumen and scleral vessels. The obtained data were considered to become crucial for the identification of their pathological changes in glaucoma, as well as for the interpretation of glaucoma formation and for the elaboration of the pathogenetically based treatment of this disease.

Актуальность и цель

Высокий риск слепоты и инвалидизации вследствие глаукомы свидетельствует о высокой актуальности этой проблемы. В основе патогенеза глаукомы лежит нарушение гидродинамики, основную роль в которой играет дренажная система глаза [3]. Она включает структуры радужно-роговичного угла (РРУ): трабекулярный аппарат, шлеммов канал (ШК) и коллекторные каналы. Цель работы – установить закономерности развития и варианты строения дренажной системы глаза человека.

Материалы и методы

Изучены серии сагиттальных срезов 20 зародышей человека от 10 до 70 мм теменно-копчиковой длины (ТКД) из эмбриологической коллекции кафедры нормальной анатомии БГМУ. Исследованы гистологические срезы 46 РРУ, взятых на анатомических препаратах головы. На каждом срезе, окрашенном по Ван-Гизон, оценивали расположение зоны перехода роговицы в склеру по отношению к ШК; топографию мышцы Брюкке; выраженность внутренней стенки, просвета ШК и сосудов склеры.

Результаты

У зародышей 21 мм ТКД РРУ представлен скоплением мезенхимных клеток. Он начинает идентифицироваться у зародышей 32 мм ТКД. Определяется граница между роговицей и

склерой. Радужка и ресничное тело смещаются кзади. Над трабекулой появляются пространства ШК [1]. На гистологических срезах зона перехода роговицы в склеру находится спереди от ШК. Внутренняя стенка ШК узкая, широкая и умеренно выраженная (38,9%, 33,3% и 27,8% соответственно). Мышца Брюкке чаще (61,1%) состоит из упорядоченных меридиональных волокон, между которыми наблюдается включение циркулярных волокон. Она прикрепляется спереди от ШК (61,1%), позади него (16,7%) либо вплетается в его наружную (11,1%) или внутреннюю (11,1%) стенки. Просвет ШК открыт, чаще (94,44%) широкий. Базальная мембрана ШК чаще (55,6%) имеет четкие контуры и пространства между эндотелиальными клетками. На 16 (44,4%) срезах она слабо выражена. Венозное сплетение представлено эписклеральными (72,22%) или интрасклеральными (27,78%) сосудами.

Выводы

Выявленные закономерности эмбриогенеза дренажной системы глаза человека отражают последовательность формирования ее структур, нарушение которых может приводить к развитию врожденной глаукомы. Диагностические ориентиры нормального строения структур дренажной системы глаза человека служат базой для выявления их патологических изменений при глаукоме, а также объяснения механизмов ее развития и разработки патогенетически обоснованного лечения этого серьезного заболевания.

Литература

1. Егоров Е.А. Национальное руководство по глаукоме / Е.А. Егоров, Ю.С. Астахов, А.Г. Щуко. – М., 2008. – 217 с.
2. Нестеров, А.П. Первичная открытоугольная глаукома, патогенез и принципы лечения / А.П. Нестеров // Клиническая офтальмология. – 2000. – Т. 1, № 1. – С. 4-5.
3. Tawara, A. Congenital abnormalities of the trabecular meshwork in primary glaucoma with open angle/ A. Tawara, H. Inomata//Glaucoma.1987. - Vol. 9. - P. 28-34.

Галина Романовна Семак, Виктория Алексеевна Захарова, Семён Кивович Клецкий, Татьяна Анатольевна Летковская, Татьяна Львовна Харитончик, Ирина Юрьевна Жерко
УО «Белорусский государственный медицинский университет», Минск, Беларусь

ЭКСПРЕССИЯ CD44, MMP9 И TGFβ1 У ПАЦИЕНТОВ С БОЛЕЗНЬЮ ТРАНСПЛАНТАТА НА ФОНЕ ИНЪЕКЦИЙ НИЗКОМОЛЕКУЛЯРНОГО НАТРИЯ ГИАЛУРОНАТА

Patterns of CD44, MMP9, TGFβ1 expression in cornea with dry eye disease before and after injections of hyaluronic acid were assessed. It was shown, that hyaluronic acid can potentiate regenerative properties by increasing the epithelial expression of CD44 and a decreasing content of biomolecular markers associated with inflammation, which reflects a decrease in the expression intensity of MMP-9 and TGFβ1 and their role in the subsequent disorganization of the corneal stroma.

Актуальность и цель

На фоне болезни сухого глаза (БСГ) около 70% кератопластик заканчиваются непрозрачным приживлением трансплантата. Из них у 30% развивается болезнь и отторжение трансплантата.

Цель: определить молекулярные предикторы эффективности субконъюнктивального применения низкомолекулярного 1% натрия гиалуроната (ГК) у пациентов после кератопластики с помощью иммуногистохимического (ИГХ) исследования дисков роговиц.

Материалы и методы

Аналізу морфологических и ИГХ признаков были подвергнуты случаи группы контроля, группы исследования (кератопатия на фоне глаукомы, терапия пациентов которой включала дополнительное применение гиалуроновой кислоты) и группы сравнения (кератопатия на фоне глаукомы, терапия пациентов которой проводилась по стандартным протоколам).

С целью анализа характера экспрессии биомолекулярных маркеров выполнено ИГХ исследование с использованием первичных моноклональных антител к CD44, MMP9 и TGFβ1. ИГХ реакция с CD44, MMP9 в материале оценивалась отдельно в эпителии, кератоцитах и эндотелии роговицы с использованием программного обеспечения для морфометрии WCIF ImageJ и Aperio Image Scope.

Результаты

В группах пациентов с болезнью трансплантата эпителиальная экспрессия CD44 соответствовала таковой в группе контроля. При наличии болезни трансплантата в группе пациентов, которым в качестве дополнительной терапии применялось субконъюнктивальное введение ГК по сравнению со стандартным протоколом терапии выявлено значимое увеличение индекса экспрессии CD44.

В группах пациентов с болезнью трансплантата позитивность экспрессии MMP9 в строме роговицы была сопоставима, а в эпителии значимо превышала таковую в группе контроля при стандартном протоколе терапии и снижалась с достижением

сопоставимого с контролем уровня в группе пациентов с применением субконъюнктивального введения ГК.

В группе пациентов с болезнью трансплантата интенсивность экспрессии TGF β 1 в эпителии, строме и эндотелии роговицы значительно превышала таковую в группе контроля при стандартном протоколе терапии, снижалась до сопоставимых цифр в группе пациентов с применением субконъюнктивального введения ГК.

Выводы

Согласно полученным результатам, в 2/11 случаев отторжение трансплантата развивалось по типу клеточно-опосредованной цитотоксичности и в 4/11 случаев по гуморальному типу. При этом, в группе пациентов с признаками болезни трансплантата на фоне применения инъекционной формы гиалуроновой кислоты отмечается улучшение регенерационных свойств эпителия роговицы за счет увеличения эпителиальной экспрессии CD44 и снижение содержания биомолекулярных маркеров, ассоциированных с воспалением, что отражает уменьшение интенсивности экспрессии MMP-9 и TGF β 1 и их роли в последующей дезорганизации стромы роговицы.

**3 ДИАГНОСТИКА ЗАБОЛЕВАНИЙ ОРГАНА
ЗРЕНИЯ**

**DIAGNOSIS OF DISEASES OF THE ORGAN
OF VISION**

3. диагностика заболеваний органа зрения

3. diagnosis of diseases of the organ of vision

С.А. Карасева¹, В.Л. Красильникова¹, А.К. Хаддад², И.И. Игумнова²

1 ГУО "БелМАПО", Минск, Беларусь

2 УЗ "10-я городская клиническая больница", Минск, Беларусь

БИОМЕТРИЯ ГЛАЗ С СИЛИКОНОВОЙ ТАМПОНАДОЙ

As known, ultrasound biometry could be a source of a significant mistake leading to overestimating axial length in silicone-oil filled eyes due to differences of physical properties of the silicone oil and vitreous. Optical and ultrasound biometry results were compared on a group of 46 eyes filled with Silicone Oil 5000 cSt. As a result, a correlation index of 0.73 (± 0.012) was calculated. This index should be used in the cases when only ultrasound biometry is possible.

Актуальность и цель

Современная офтальмология предъявляет высокие требования к катарактальной хирургии не только по безопасности операции, но и по точности рефракционного результата. Достигать столь претенциозных целей помогает совершенствование аппаратуры для биометрии и формул расчёта интраокулярной линзы (ИОЛ). Тем не менее, в случае глаз с тампонадой витреальной полости силиконовым маслом (СМ) 5000 cSt измерение аксиальной длины глаза (АДГ) по-прежнему чревато значительными погрешностями. Цель: определить коэффициент, позволяющий повысить точность биометрии.

Материалы и методы

В исследование включали пациентов с тампонадой витреальной полости СМ 5000 cSt. Критериями исключения стали эмульгация силикона, заполнение силиконом передней камеры глаза, значительное помутнение хрусталика, не позволяющее получить достоверные значения АДГ по данным оптической интерферометрии, наличие истинной задней стафиломы. Для анализа и статистической обработки было отобрано 46 случаев. Кроме стандартного офтальмологического обследования, проводилась биометрия методом частичной парциальной интерферометрии (оптический биометр IOL-Master 500, производства Zeiss) в режиме "Silicone-Oil filled" и ультразвуковой биометрии А-методом (аппарат А-scan, производства Alcon) при стандартных настройках. Данные последних и легли в основу статистического расчета, который проводился с применением пакета программного обеспечения Statistica 6.0.

Результаты

Основываясь на литературных данных [1, 2], подтверждающих высокую достоверность измерения АДГ у пациентов с силиконовой тампонадой методом оптической биометрии, показатели, полученные указанным методом, мы приняли в качестве «истинных» значений длины переднезадней оси глаза. В качестве метода «сравнения» выступала ультразвуковая биометрия, поскольку известно, что СМ в силу различия физических свойств со стекловидным телом человека, в значительной мере снижает скорость распространения, а также увеличивает рассеяние звуковой волны. В ходе статистического анализа был получен коэффициент пересчета данных ультразвуковой биометрии (при использовании стандартных настроек измерения) в истинное значение АДГ, и он составил 0,73 (стандартная ошибка равнялась 0,006). Полученный нами показатель оказался близок к значению, представленному группой авторов [3] для глаз с тампонадой витреальной полости СМ 1300 сSt.

Выводы

1. В случае невозможности выполнения оптической биометрии при расчете ИОЛ для глаз с тампонадой витреальной полости силиконовым маслом 5000 сSt, допустимо использование данных ультразвуковой биометрии с применением поправочного коэффициента 0,73.
2. Проблема биометрии глаз с силиконовой тампонадой требует дальнейшего изучения с углубленным анализом данных глаз с «короткой» и «длинной» переднезадней осью.

Литература

1. Accuracy and reliability of IOL master and A-scan immersion biometry in silicone oil-filled eyes / P. Kunavisarut [et al.] // Eye (Lond). – 2012. – Vol. 26, №10. – P. 1344-1348.
2. Optical biometry features in silicon oil filled eyes / A.N. Kulikov, Ekaterina V. Kokareva, A.R. Kuznetsov // Ophthalmology journal. – 2018. – Vol. 11, №3. – P.15-20.
3. Biometry of the silicone oil-filled eye / D.C. Murray [et al.] // Eye (Lond). – 1999. – Vol. 13 (Pt 3a). – P.319-324.

Александра Николаевна Свиридова

УЗ "Могилёвская городская больница скорой медицинской помощи", Могилёв, Беларусь

БОЛЕЗНЬ ИЛЗА (КЛИНИЧЕСКИЙ СЛУЧАЙ)

Abstract. Eales' disease is an idiopathic inflammatory venous occlusive disease. It primarily affects young adults and is often bilateral. It is characterized by three overlapping stages of venous inflammation (vasculitis), occlusion, and retinal neovascularization. Diagnosis is mostly clinical and requires exclusion of other systemic or ocular conditions that could present with similar retinal features. Recurrent vitreous haemorrhage is the hall mark of Eales' disease. Treatment is usually photocoagulation in the proliferative stage of disease. Visual prognosis is good if treated early in the course of disease.

Актуальность и цель

Болезнь Илза – воспалительное заболевание сосудов сетчатки, сопровождающееся нарушением перфузии на периферии сетчатки. Образуются муфты на ретинальных, аваскулярные зоны, неоваскуляризация и гемофтальмы. Диагноз выставляется после исключения диабетической ретинопатии, окклюзий венозных ветвей сетчатки, ретинопатии при серповидно-клеточной анемии. Метод лечения - лазеркоагуляция сетчатки.

Цель исследования. Проанализировать результат лазерной коагуляции сетчатки при болезни Илза.

Материалы и методы

В октябре 2018 года в офтальмологическое отделение УЗ "МГБ СМП" на консультацию обратился пациент Ш., 1973 г.р. с жалобами «мушку» перед правым глазом. Жалобы появились месяц назад. Был собран анамнез: исключался сахарный диабет, системная красная волчанка, посттромботическая ретинопатия, саркаидоз, серповидно-клеточная анемия. При поступлении: Visus OD=0.1+3.75=1.0, Visus OS= 0.1+3.0=1.0, внутриглазное давление (ВГД) OD/OS =17/18 мм.рт.ст. Осмотр сетчатки OD с фундус-линзой: умеренная витреальная деструкция, ДЗН с четкими контурами, бледно-розовый. Артерии обычного хода и калибра. Вены не расширены. В верхнем сегменте запустевшие сосуды, три очага преретинальной неоваскуляризации размером около 0,5 ДЗН. Осмотр сетчатки OS с фундус-линзой без патологии.

Лазеркоагуляция проводилась на установке Visulas YAG III Combi (Carl Zeiss) с длиной волны 532 нм на следующих параметрах: диаметр пятна- 350 мкм, длительность – 120 мс, мощность – 180-220 мВт.

Результаты

Через 3 месяца (Рисунок 1) удалось добиться регресса неоваскуляризации, что является положительным эффектом лечения. Положительный эффект сохранялся и через 1 год.

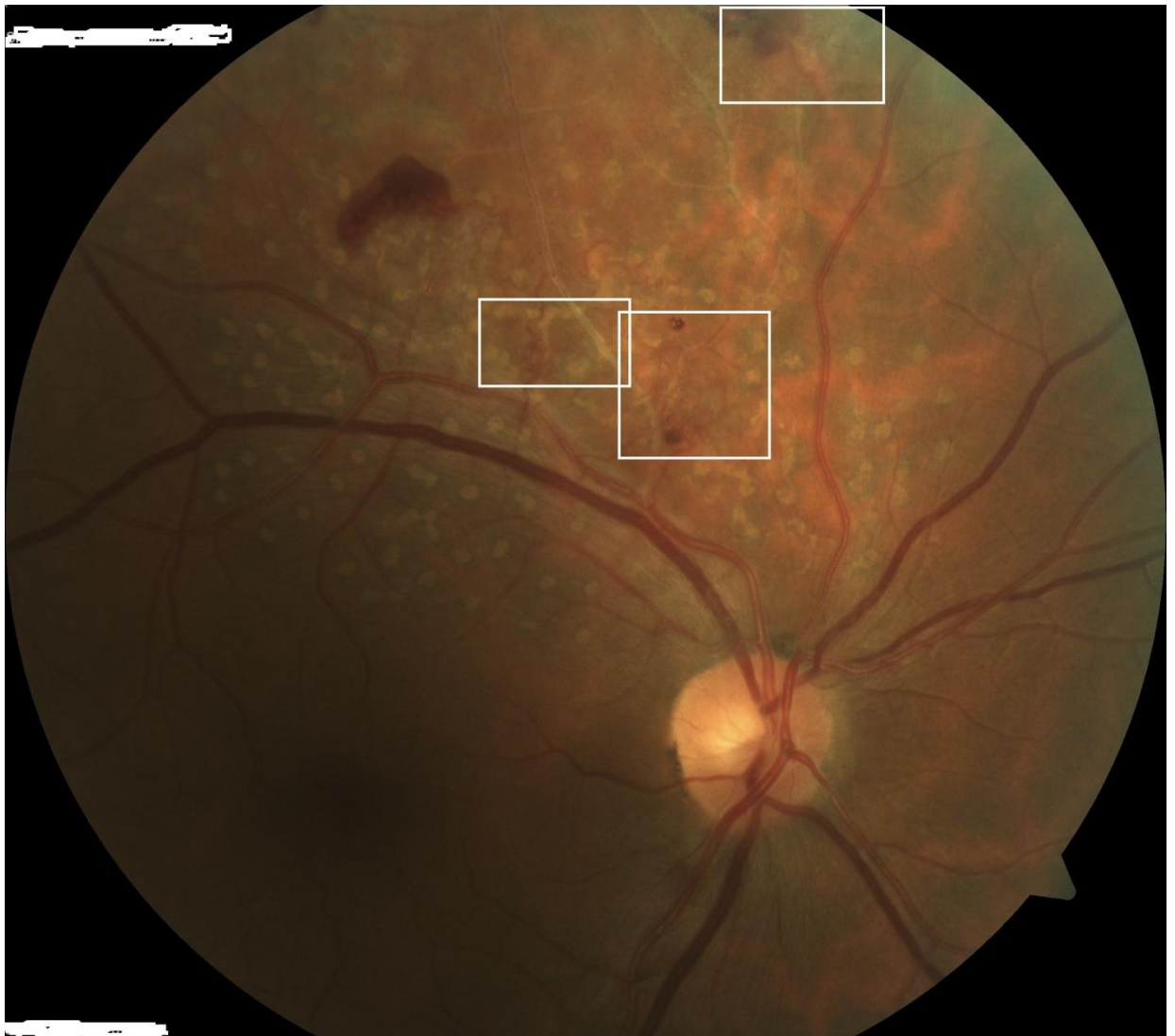
Выводы

Лазеркоагуляция сетчатки при болезни Илза является эффективным методом лечения, позволяющим предотвратить такие осложнения как отслойка сетчатки, рубец радужки, вторичная неоваскулярная глаукома, при условии ее раннего выполнения.

Литература

1. Das T., Pathengay A., Husain N., Biswas J. Eales disease: diagnosis and management. Eye.- 2010.- 24(3).- 472-482.
2. Saxena S., Kumar D. A. New staging system for idiopathic retinal periphlebitis. Eur J Ophthalmol.- 2004.- May-Jun.- 14 (3).- 236-239.

Рисунок 1. Регресс неоваскуляризации при болезни Илза через 3 месяца после лазерной коагуляции. Белыми квадратами обозначены участки регресса неоваскуляризации.



Вероника Николаевна Яковлева, Галина Анатольевна Сущенко

УЗ «Минская областная детская клиническая больница», пос. Лесной, Минский район, Беларусь

ВЛИЯНИЕ ПРЕПАРАТА НЕОСИНЕФРИНА-ПОС НА ГЕМОДИНАМИКУ ГЛАЗА У ДЕТЕЙ ПРИ АНОМАЛИЯХ РЕФРАКЦИИ

The research of the influence 5% phenylephrine (Neosinefrin-POS) eyedrops on ocular blood flow in 50 children with different forms of refractive error using Color Doppler imaging. This method is atraumatic, non-invasive, harmless and valid. Phenylephrine has a positive effect on the blood velocity in the vessels of the eyeball. Side effects of phenylephrine in the recommended mode of use were not registered in the patient population. The topical drug enough to use to obtain pronounced prolonged action for 2 weeks.

Актуальность и цель

Ультразвуковая доплерография позволяет определить изменения скорости кровотока в сосудах глазного яблока под воздействием фармакологических препаратов, визуализировать патологическую анатомию этих сосудов, проследить их изменения при различных видах терапии органа зрения [1], [2].

Цель. Провести анализ влияния 5% раствора фенилэфрина («Неосинефрина-ПОС») на показатели гемодинамики в сосудах глаза у детей при местном применении.

Материалы и методы

Проанализированы изменения показателей кровотока у 50 детей (100 глаз) в возрасте от 7 до 15 лет без патологических изменений в центральных и периферических отделах глазного дна. Пациенты были разделены на три подгруппы: 1 подгруппу составили 20 детей с миопией средней степени, 2 подгруппа - 20 детей с гиперметропией различных степеней, 3 подгруппа – 10 пациентов, которым инстилляций не проводились. Острота зрения с коррекцией у всех пациентов составляла 1,0. Всем пациентам проводились визометрия, прямая и обратная офтальмоскопия, определение линейной скорости кровотока в центральной артерии сетчатки (ЦАС) и задних цилиарных артериях (ЗЦА).

Для оценки кровотока в сосудах глазного яблока было выполнено цветное доплеровское картирование при помощи ультразвукового сканера Siemens Acuson X300 и линейного датчика с частотой излучения 10–16 МГц.

Результаты

Дети 1 и 2 подгрупп получили инстилляций 5% раствора фенилэфрина («Неосинефрина-ПОС») на протяжении 2 недель ежедневно. Измерение линейной скорости кровотока проводилось до и через 30 минут после инстилляций. Контрольное исследование проведено через 2 недели и 1 месяц после окончания курса инстилляций.

По данным цветного доплеровского картирования выявлено: показатели гемодинамики у детей 3 подгруппы остались на прежнем уровне.

В подгруппах 1 и 2 зарегистрировано увеличение показателей скорости кровотока в артериях глазного яблока: центральной артерии сетчатки и медиальных задних цилиарных артериях непосредственно после применения инстилляций фенилэфрина и при отсроченном контроле через 2 недели и 1 месяц. Эти данные подтверждают положительное влияние препарата на кровоснабжения оболочек глаза.

Выводы

1. Методика исследования показателей кровотока методом цветового доплера является атравматичной, неинвазивной, безопасной, достоверной в диагностике, прогнозе и фармакологическом контроле изменений гемодинамики глазного яблока.
2. Эффект применения 5% раствора фенилэфрина («Неосинефрина-ПОС») является дозозависимым и имеет положительный вектор воздействия. Для сохранения продолжительного эффекта улучшения гемодинамики достаточно применения препарата в течение 2 недель.
3. При предложенном режиме инстилляций 5% раствора фенилэфрина («Неосинефрина-ПОС») не обнаружено негативного влияния на показатели гемодинамики в сосудах глаза, выраженного отрицательного системного действия, других побочных проявлений применения препарата.
4. Влияние 5% раствора фенилэфрина («Неосинефрина-ПОС») не зависит от степени и характера нарушений рефракции.

Литература

1. Коротких, М. Э. Протокол исследования влияния препарата Ирифрин глазные капли 10 % на кровоснабжение тканей глаза / М. Э. Коротких // Русский медицинский журнал. 2009. № 3. С.101–103
2. Тарута Е.П. и соавт. Исследование влияния 2,5%-го раствора фенилэфрина на показатели гемодинамики глаза у детей с миопией /Е.П. Тарута //Современная оптометрия. 2012. №3 С.74-75

Евгения Аркадьевна Каспарова, Николай Ростиславович Марченко, Анатолий Александрович Федоров, Аркадий Александрович Каспаров

ФГБНУ НИИ ГБ, Москва, Россия

КЛИНИЧЕСКИЕ ОСОБЕННОСТИ, ДИАГНОСТИКА, РЕЗУЛЬТАТЫ ТЕРАПЕВТИЧЕСКОГО И ХИРУРГИЧЕСКОГО ЛЕЧЕНИЯ АКАНТАМЕБНОГО КЕРАТИТА

Clinical Features, Diagnosis, the Results of Therapeutic and Surgical Treatment of Acanthamoebic Keratitis. Evg.A. Kasparova, N.R. Marchenko, A.A.Fedorov, A.A. Kasparov
Research Institute of Eye Diseases 11A,B, Rossolimo St.,119021 Moscow, Russia

Acanthamoebic Keratitis (AK) is an extremely dangerous cornea disease , in most cases developing with contact lenses. Effective instrumental diagnostics methods of AK are HRT or confocal microscopy of the cornea and morphological examination of removed corneal discs. Often, AK is combined with herpetic, bacterial, or fungal infection (mixed keratitis); that requires active combined therapy. AK treatment requires the active use of several antiseptic agents with amoebicidal action (polyhexamid, chlorhexidin), mycostatic drugs(fluconazole) etc. In the absence of the effect of conservative treatment, epithelial abrasion is indicated. In mixed keratitis (AK + bacteria/fungi), modified crosslinking is indicated. Therapeutic keratoplasty, often necessary in AK cases, is accompanied by a high risk of complications and recurrence of the disease, in our work with it in 50% of cases of PKP good results were achieved.

Актуальность и цель

Акантамебный кератит [АК] является относительно редким, но весьма опасным заболеванием роговицы, его развитие связывают с ношением контактных линз [1, 2], а также с наличием микротравм роговицы с последующим попаданием на нее частиц почвы или воды [3].Цель: описание опыта диагностики и лечения АК.

Материалы и методы

Обследовано 30 пациентов (32 глаза) с АК. Все пациенты, кроме одного, являлись пользователями контактных линз . У 9 пациентов (9 глаз) наблюдались поверхностные поражения, у 21 пациента (23 глаза) - глубокие стромальные формы АК, из них у 13 пациентов (15 глаз) - смешанные кератиты. Обследование включало HRT роговицы, ИФА соскоба с конъюнктивы и мазка крови для выявления активации вируса простого герпеса I и II типа, морфологическое исследование соскобов эпителия и дисков роговицы. Лечение АК включало применение комбинации антисептиков бигуанидного ряда - (глазные капли «Комфорт-дропс»), 0.02% раствора хлоргексидина или «Витабакт» в виде частых (8–12 р/д) инстилляций. Дополнительно использовали раствор Дифлюкана 0.2% (off-label) в инстилляциях, Орунгал или Дифлюкан внутрь (200 мг 1 р/д 14-21дней). При смешанных кератитах (АК + бактерии) - глазные капли антибиотика (4–12 р/д). По показаниям применяли противогерпетические препараты (капли поли-А:У, Актипола; Валацикловир внутрь).

Результаты

При НРТроговицы цисты акантамебы(АА) были обнаружены у 68,9% пациентов, в 75% — в роговичных дисках, удаленных при кератопластике(КП). У 3 пациентов обнаружено сочетание АК с герпетическим кератитом, у 9 - с бактериальной и у 1 – с грибковой инфекцией. Медикаментозная терапия позволила добиться излечения 16 пациентов (53,3%) (у 8 пациентов с поверхностными поражениями, у 8 – со стромальными кольцевидными инфильтратами). У 4 пациентов (13,3%) при отсутствии терапевтического эффекта успешно применена механическая абразия роговичного эпителия с последующей медикаментозной терапией. 2 пациентам (3 глаза) с развитым смешанным кератитом (АА+бактерии) был проведен предложенный нами модифицированный кросслинкинг (с интраоперационными форсированными инстилляциями противомикробных растворов), после чего кератит был купирован. У 8 пациентов проведена лечебная сквозная КП. У остальных 4 пациентов рецидивы заболевания и осложнения потребовали неоднократных повторных хирургических вмешательств.

Выводы

АК является крайне опасным заболеванием роговицы, в подавляющем большинстве случаев развивающимся на фоне применения контактных линз. НРТ или конфокальная микроскопия роговицы, а также морфологическое исследование удаленных дисков роговицы являются эффективными методами инструментальной диагностики АК. Часто АК сочетается с герпетической и бактериальной, реже- грибковой инфекцией (смешанный кератит). Лечение АК требует активного применения нескольких антисептических средств с амебицидным действием и микостатиков, а в случае смешанных поражений - антибиотиков и противогерпетических средств. При отсутствии эффекта консервативного лечения АК показано проведение абразии эпителия, а при смешанных кератитах (АК+бактерии/грибки) – модифицированного кросслинкинга. Лечебная кератопластика, часто необходимая при АК, сопровождается высоким риском осложнений и рецидивов заболевания, в нашей работе при ней в 50% случаев СКП были достигнуты хорошие результаты.

Литература

1. Moore M, McCulley J, Newton C, Cobo L, Foulks G, O'Day D. Acanthamoeba Keratitis; a growing problem in hard and soft contact lenses wearers. *Ophthalmology*. 1987;94(12):1654-1661. doi:10.1016/s0161-6420(87)33238-5.
2. Dart J, Radford C, Minassian D, Verma S, Stapleton F. Risk Factors for Microbial Keratitis with Contemporary Contact Lenses. *Ophthalmology*. 2008;115(10):1647-1654.e3. doi:10.1016/j.optha.2008.05.003
3. Visvesvara GS. Amebic meningoencephalitis and keratitis: challenges in diagnosis and treatment. *Current Opinion in Infectious Diseases*. 2010;23(6):590-594.

Рахман Оманович Мухамадиев

Многопрофильный медицинский центр, офтальмологическое отделение, г.Термез, Республика Узбекистан

КРИСТАЛЛОГРАФИЯ СЛЕЗЫ ПРИ ДИАБЕТИЧЕСКОЙ РЕТИНОПАТИИ СЕТЧАТКИ

The problems of the diagnosis of retinopathy in the early, developed and proliferative stages of development are determined by the therapeutic process. Therefore, accurate and highly informative test is the crystallography of tears as this method does not require large material costs and can be used in any medical treatment facilities. The article analyzes the crystallogram of 13 eyes with diabetic retinopathy of the retina in different stages of development of the pathological process. In the initial stages of development, crystallization was shaped as chamomile looking. At the marked stages of development of diabetic retinopathy of the retina, intermittent branching of the secondary branching of the crystals were noted. Between branches, empty areas without crystals were identified. In the proliferative stage of the development of the process, swollen accumulations of crystals were noted, which indicate a gross disruption of mineral compounds and an increase in glucose in the lacrimal fluid. This technique provides accurate information and can be used in any clinic.

Актуальность и цель

Исследование кристаллограммы слезной жидкости при диабетических ретинопатиях приобретает особую ценность. {1.4}. В литературе приведены результаты кристаллографии слезы в диагностике различной формы диабетической ретинопатии и выявлены различные особенности {2}. Цель: изучить особенности кристаллограмм нативной слезы у больных с диабетической ретинопатией.

Материалы и методы

Материал. Клинические наблюдения и исследования выполнены на здоровых глазах 10 добровольцев (10 глаз) и Возраст колебался от 47 до 55 года. Из них мужчин было 7, женщин 6. Диабетическая ангиопатия в начальной стадии- 2 глаза, диабетическая ангоретинопатия с микро аневризмами 7 глаз, диабетическая пролиферативная ретинопатия сетчатки 4 глаза. Острота зрения у 5 пациентов было от 0.02 до 0.08., у 3 от 0.1 до 0.6., у 4 было -0.7.

Методика исследования. Для получения кристаллограмм слезы нами разработан простой способ забора капли слезы и высушивания на предметном стекле . Применена цифровая фотостудия, состоящая из цифровой фотокамеры, совмещенной с бинокулярным микроскопом и персонального компьютера, позволяющая одномоментно фотографировать, архивировать и систематизировать полученных результатов.

Результаты

При диабетических поражениях в ранних стадиях развития патологического процесса кристаллограммы напоминают чаще всего снежинки и папортника с хорошо выраженными вторичными разветвлениями. При появления выраженной стадии ретинопатии сетчатки снежинки начинают местами разбухать, однако сохраняется

вторичные разветвления с сохранениями равномерных интервалов. При грубых изменениях на сетчатке в пролиферативной стадии с резкими снижениями зрительных функций при сохранности ромашко образности главных строений усиливается разбуханности ветки кристаллов. Начинает отчетливо появляться оторванные ветки и пустых участков между калониями кристаллов. Когда на сетчатке множество кровоизлиянии, местами имеются тракционные отслойки и зрительные функции отсутствуют нарушены всяки порядочности кристаллов. Нет ни ромашки, ни снежинки или папортника. Видны отдельно оторванные разбухшие скопления кристаллов.

Выводы

Все выше изложенные свидетельствуют о том, что при диабетической ретинопатии при начальных стадиях грубо не нарушены соотношения органических и неорганических соединений. Ферментативные процессы все еще действуют в компенсаторной стадии. Когда диабетические ретинопатии находятся в запущенной стадии, компенсаторные механизмы питания тканей глаза отсутствуют, сахар в крови резко увеличился потерялся все механизмы кристаллизации по формированию снежинки или же ромашки. В поле зрения видны отдельно разбухшие скопления сахаристого содержания.

Литература

1. Алешаев ,А.М. Кристаллографическое исследование слезно й жидкости у больных с проникающими ранениями глазного яблока.Дисс.канд мед. Наук М. 2004г.
2. Быстревская А.А. Возрастные особенности морфологической картины слезной жидкости человека.Диссертация канд.мед.наук М. 2004.
- 3.Канюков В.Н., Чеснокова Е.Ф. Хирургическое лечение дистрофисеских изменений глазного яблока Мат. IX съезда офтальмологов России. Москва 2010. -Стр . 353.
4. Мухамадиев Р.О., Дехканов Т.Д., Блинова С.А., Юсупов А.А., Хомидова Ф.М.Возрастные особенности кристаллизации слезы у здоровых лиц. Доктор ахборотномаси N 1. Самарканд. 2018. С 26- 30.

Рисунок 1. Диабетическая ретинопатия с нарушениями зрения острота зрения 0.6. Видна смешанная кристаллизация снежинки . Видны не сформированные снежинки и довольно множество пустых участков


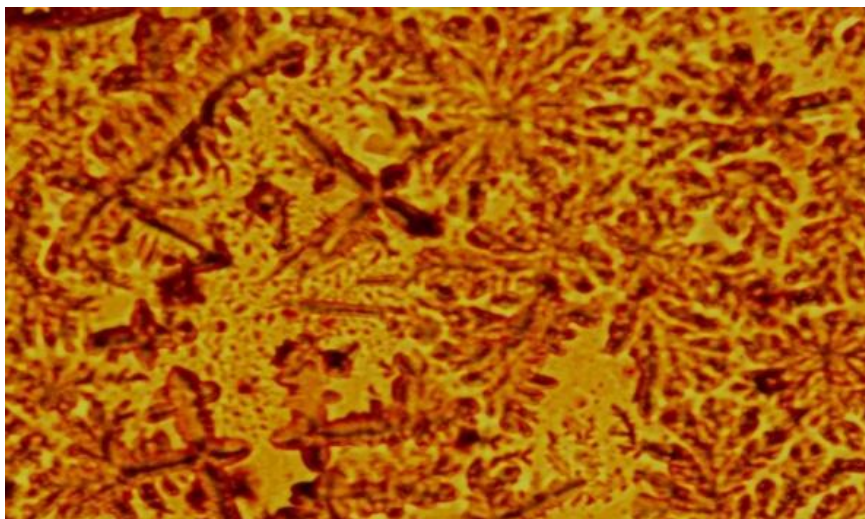


Рисунок 2. Пролиферативная стадия диабетической ретинопатии. Острота зрения- движения руки у лица. Отсутствуют стебли. нет никакой порядочности кристаллов. От коротких не равномерных разбухших кристаллов отходит ростки разнокалибрных ветков. Эти кристаллы местами напоминают грубые рвы. оборванные короткие ветки. Часто они не связаны между собою



Рахман Оманович Мухамадиев

Многопрофильный медицинский центр, офтальмологическое отделение, г.Термез, Республика Узбекистан

КРИСТАЛЛОГРАФИЯ СЛЕЗЫ ПРИ ХОРИОРЕТИНАЛЬНОЙ ДИСТРОФИИ СЕТЧАТКИ

We studied a crystallographic picture in patients with retinal dystrophy. We noted a destruction of the main stems of fernlike crystallization of tears. We diagnosed the damaged main branches and erratic secondary forks. With extensive macular foci with visual acuity of 0.02 - 0.03, scattered crystals are diagnosed around the entire perimeter.

Актуальность и цель

В последние годы в нашей клиники на основании изучения формы и размеров кристаллов в слезной жидкости диагностируются различные состояния клинической картины развития и течения дистрофии сетчатки {3}. На каждом этапе развития дистрофических патологий сетчатки дают различные кристаллографические картины {4}. Цель. Изучить особенности кристаллограмм нативной слезы при различных стадиях развития хориоретинальных дистрофий сетчатки.

Материалы и методы

Клинические наблюдения и исследования выполнены на здоровых глазах 10 добровольцев (20 глаз) и 24 больных с различной патологией глаза и различной степени тяжести (24 глаза), находившихся на стационарном и амбулаторном лечении в (2008-2018 гг.). Возраст пациентов колебался от 63 до 79 лет. Мужчин было 18, женщин - 6. Сухая хориоретинальная дистрофия – ранняя форма заболевания, встречался в 16 случаев, пигментного и нейроэпителлия сетчатки, геморрагиями и рубцовой деформацией.

Методика исследования. Для получения кристаллограмм слезы нами разработан высушивания капля слезы на предметном стекле. Для фоторегистрации кристаллограмм слезы разработана и применена цифровая фото студия, состоящая из цифровой фотокамеры, совмещенной с бинокулярным микроскопом и персонального компьютера, позволяющая одно моментно фотографировать, архивировать и систематизировать полученных результатов.

Результаты

При хориоретинальных дистрофиях видны грубые оборванные стебли, от него отходит разновеликие вторичные разветвления ветки второго порядка. Это свидетельствует о грубом нарушении баланса органических и неорганических соединений при остроте зрения 0.08-0.1. А при макулодистрофии сетчатки (визус ниже 0.06) с узкими сосудами видны кристаллы без никаких главных стеблей папортника. Кристаллы разбросаны по всему периметру нет порядка. Видны отдельно сформированные разно калибрные кристаллы, не связанные друг с другом. Это свидетельствует о грубом нарушении как гемодинамики, так и нарушения местного иммунитета. В результате чего резко нарушены сбалансированности органических и неорганических соединений в тканях

глазного яблока. Клинически это подтверждается резким ухудшением зрительных функций. В случаях, где после ксенопластики отмечалось улучшение зрительных функций, в кристаллограммах появились некоторые прямые стебли, кое где появились папортниковые кристаллизации.

Выводы

Кристаллизации при хориоретинальных в основном элементы папортниковых кристаллизаций. Видные грубые оборванные стебли, от него отходит разновеликие вторичные разветвления ветки второго порядка. Когда на глазном дне огромные очаги макулодистрофии сетчатки с узкими сосудами видны кристаллы без главных стеблей папортника. Кристаллы разбросаны по всему периметру, нет порядка. Видны отдельно сформированные разно калибрные кристаллы, не связанные друг с другом. Что свидетельствует о грубом нарушении как гемодинамики, так и нарушения местного иммунитета. В случаях, где после ксенопластики отмечалось улучшение зрительных функций в кристаллограммах появилась некоторые прямые стебли кое где появились папортниковые кристаллизации.

Литература

1. Андюшкин А.И., Сапожников С.П. Карпунина А.В. Кристаллография биологических жидкостей. Вестник Чувашского университета 2013. N. 3. С. 355- 359
2. Бескоровайна И.Н., Наконечный Д.А., Бескоровайна А.А., Ткаченко М.К. Роль кристаллографических различий слезной жидкости в определении форм диабетической ретинопатии. Актуальные проблемы судебной медицины. 2016. Вып.2 (54) т.16.С 323- 325
3. Белоглазов В.Г. Атькова Е.Л., Федоров А.А., Сафонова Т.Н. Малаева Л.В. Возможности применения метода кристаллографии слезы при патологии слезоотводящей системы. Вестник офтальмологии 2003 N. 4.С. 49-52.
4. Мухамадиев Р.О. Рахимова Л.Д., Абдуллаев Г.А. Кристаллографическая диагностика слезы при хориоретинальной дистрофии сетчатки. Материалы Актуальные вопросы нейроофтальмологии. Москва 2018. С 26-27.

Рисунок 1. Кристаллограмма при обширной хориоретинальной дистрофии сетчатки. До лечения. Видны верно расположенные ветки кристаллов с закругленными концами вторичных разветвлений. Между ними много пустых участков




Рисунок 2. Кристаллограмма хориоретинальной дистрофии сетчатки после лечения. Видны хорошо оформленные ветки «сосны со вторичными неравновеликими разветвлениями



Мария Сергеевна Кривошеева¹, Елена Эдуардовна Иойлева², Елена Петровна Андрусякова²

ГБУЗ МО "Сергиево-Посадская районная больница"¹, Сергиев Посад, Россия

ФГАУ НМИЦ МНТК "Микрохирургия глаза" им. акад. С.Н. Фёдорова МЗ РФ², Москва, Россия

МЕТОДЫ СТРУКТУРНО-ФУНКЦИОНАЛЬНОГО АНАЛИЗА ЗРИТЕЛЬНЫХ НАРУШЕНИЙ У ПАЦИЕНТОВ С РАССЕЯННЫМ СКЛЕРОЗОМ

There were obtained reliable data on the asymmetry of the OCT parameters in patients with optic nerve atrophy (ONA). The criteria for ONA due to MS are revealed according to the S-OCT data. In all patients with ONA due to MS, central and / or paracentral defects in the vision field were revealed, a decrease in the average photosensitivity.

Актуальность и цель

Актуальность: зрительные нарушения при рассеянном склерозе (РС) возникают вследствие атрофии зрительных нервов (АЗН). Изучение зрительных нарушений при РС осуществляют методом спектральной оптической когерентной томографии (СОКТ) и компьютерной периметрии (микропериметрии), что даёт представление о структурно-функциональных изменениях зрительных путей при РС.

Цель: выявить зрительные нарушения у пациентов с АЗН вследствие РС с ОН и без ОН в анамнезе методами структурно-функционального анализа.

Материалы и методы

Методом СОКТ и микропериметрии было обследовано 80 человек (29 мужчин, 51 женщина) в возрасте $36 \pm 1,2$ лет до проведения курса консервативной терапии, среди которых было 46 человек (18 мужчин, 28 женщин), перенёсших монокулярный ОН вследствие РС более 6 месяцев назад (РС ОН +) и 34 человека без указаний на ОН вследствие РС давностью более 6 месяцев (11 мужчин, 23 женщины) в возрасте $34 \pm 1,6$ лет до проведения курса консервативной терапии (РС ОН-). У каждого пациента по функциональным показателям был определён и худший глаз - 1 основная группа и лучший глаз — 2 основная группа. Обследование проводили на оптическом когерентном томографе по программам Optic Nerve Head Analysis и Ganglion Cell Analysis; микропериметре по программе Macula 12°10 dB. У каждого пациента по функциональным показателям был определён лучший и худший глаз. Сравнение результатов проводили со значениями возрастной нормы (28 человек (3 мужчин, 25 женщин) в возрасте $30,5 \pm 5,6$ лет) — 3 группа контроля.

Результаты

В обеих основных группах было выявлено достоверное снижение средней толщины слоя нервных волокон сетчатки (СНВС) и слоя ганглиозных клеток сетчатки со внутренним плексиформным слоем (ГКС+ВПС) по сравнению с показателями у здоровых лиц. Средняя толщина СНВС в 1 группе составила $66,24 \pm 2,01$ мкм, во 2 группе — $83,38 \pm 3,56$ мкм, в группе контроля - $98,21 \pm 1,8$ мкм ($p < 0,001$); ГКС+ВПС в 1 группе составила

58,12±2,21 мкм, во 2 группе - 69,94±2,41мкм, в группе контроля — 84,21±0,68 мкм (p<0,001). Критериями атрофии зрительного нерва при РС являются снижение средней толщины СНВС менее 62 мкм в сочетании с уменьшением объема комплекса ганглиозных клеток сетчатки с внутренним плексиформным слоем: среднего менее 52 мкм, верхнего сегмента менее 51 мкм и, нижнего сегмента - менее 50 мкм. Показатель средней светочувствительности в центральной зоне сетчатки (до 6° от центра фиксации) в 1 группе составил 12,17±1,72 дБ, во 2 группе -16,11 ± 0,59 дБ, в группе контроля- 18,38±4,1 дБ (p<0,001).

Выводы

Получены достоверные данные об асимметрии ОКТ- параметров при АЗН у пациентов с РС. Выявлены критерии АЗН вследствие РС по данным СОКТ. У всех пациентов с АЗН вследствие РС были выявлены центральные и /или парацентральные дефекты в поле зрения, снижение средней светочувствительности.

Алена Юрьевна Рудник^{1,2}, Михаил Андреевич Федяков², Олег Сергеевич Глотов²

1 Институт Мозга Человека им. Н.П. Бехтеревой Российской Академии Наук, г. Санкт-Петербург, Россия

2 Санкт-Петербургское государственное бюджетное учреждение здравоохранения «Городская больница № 40 Курортного района», г. Санкт-Петербург, Россия

МОЛЕКУЛЯРНАЯ ГЕНЕТИКА В ОФТАЛЬМОЛОГИИ: ВЗАИМОВЫГОДНОЕ СОТРУДНИЧЕСТВО

Molecular Genetics in Ophthalmology: Mutually Beneficial Collaboration

Rudnik A.Y. 1,2, Fedyakov M.A.2, Glotov O.S.2

1Institut of the Human Brain named after N.P. Behtereva of the Russian Academy of Sciences, St. Petersburg, 2 St. Petersburg State Budgetary Health Care Institution "City Hospital № 40 Resort District"

To date, the Online Mendelian Inheritance in Man (OMIM) database describes more than 8,138 diseases and phenotypes, 4705 have a proven genetic basis, 2/3 of which are combined with ophthalmological manifestations. High-tech molecular genetic methods of research increase the possibility of early verification of rare genetic pathology and inclusion of highly effective treatments. However, even if there is confidence in the monogenic nature of the disease, a complete comprehensive examination of the patient with mandatory consultation of medical genetics is necessary to exclude multi-organ (syndrome) pathology in the patient with genetic pathology.

Актуальность и цель

На сегодняшний день в базе Online Mendelian Inheritance in Man описано более 8138 заболеваний и фенотипов, из них 2/3 сочетаются с офтальмологическими проявлениями. Учитывая, что 80% наследственной, врожденной, редкой и орфанной патологии манифестирует в детском возрасте, то правильная интерпретация ранних клинических симптомов с учетом полиорганной патологии у пациента напрямую зависит от знания генетических заболеваний и опыта врачей различной специализации в данном направлении.

Материалы и методы

Обобщение клинического опыта работы научно-практической междисциплинарной группы специалистов, занимающихся молекулярно-генетическим скринингом и лечением пациентов с различной генетической патологией.

Результаты

Полиорганность и метаболические нарушения генетических заболеваний предполагает междисциплинарный подход различных специалистов, а также использование дополнительных инструментальных и лабораторных методов исследования. Молекулярно-генетические методы исследования увеличивают возможность ранней верификации редкой генетической патологии и включения высокоэффективных методов

лечения. При моногенной природе заболевания необходимо полное комплексное обследование пациента с обязательным консультированием медицинского генетика для исключения синдромальной патологии у пациента. Своевременного и правильного поставленного диагноза недостаточно — необходимо дорогостоящее лечение, чаще всего на протяжении всей жизни пациента. Глазное яблоко является одним из подходящих органов для ген-заместительной терапии, поскольку его структуры характеризуются хирургической доступностью, иммунологической толерантностью, небольшими размерами, компартиментизацией и возможностью контралатерального управления.

Выводы

Таким образом, интегративная деятельность врачей различной специализации и достижения в молекулярно-генетических исследованиях позволяют эффективно и целенаправленно определить специфику заболевания с выбором дальнейшей тактики введения пациента с генетической патологией

Михаил Михайлович Дронов

Офтальмологическая клиника проф. М.М. Дронова

НАРУШЕНИЕ РАЗМЕРОВ И ФОРМЫ РОГОВИЦЫ: ДИАГНОСТИКА И ЛЕЧЕНИЕ

Refractive surgery showed that violations of the size and shape of the cornea are common and often lead to serious visual impairment, so the purpose of permanent research was: to study their types, diagnosis and treatment.

To identify the normal parameters of the eye and cornea, 181 young people with uncorrected vision of 1.0 and above were examined. On the basis of the obtained data, anomalies and transparent ectasia accompanied by a violation of the size and shape of the cornea were studied.

In the treatment of this pathology, various methods are used: from glasses to various types of keratoplasty, aimed either at correcting the arisen ametropias, or pursue a therapeutic purpose.

Актуальность и цель

Рефракционная хирургия показала, что нарушения размера и формы роговицы встречались часто и нередко приводили к серьёзным нарушениям зрения, поэтому целью перманентного исследования явились: изучение их видов, диагностика и лечение.

Материалы и методы

В зависимости от выявленных параметров глаз все пациенты были распределены на 3 группы: с нормальной, аномальной и больной роговицей.

Результаты

1 группа, состоящая из 181 молодого человека, имеющих зрение 1,0 и выше, позволила определить нормальные параметры глаз взрослых. Оказалось, что нормальная роговица взрослого человека овальной формы, асферичная (с более сильным центром). Наименьшая её толщина наблюдается в центре, наибольшая - на периферии. Более тонкая роговица (<450 мкм) может указывать на эктазию, более толстая (>650 мкм) – на отек роговицы.

2 группа представляла аномалии роговицы: Микрокорнеа, Мегалокорнеа, Овальная и Плоская роговица, Задний кератоконус, Неонатальные помутнения роговицы, Склерокорнеа.

3 группу составили эктазии: Кератоконус, Водянка роговицы, Кератоглобус, , Кератоторус , Прозрачная краевая дегенерация, Дистрофия Терриена, Язва Мурена.

В диагностике помимо рутинных должны использоваться и результаты исследования на аппаратах Кератотопограф, PENTACAM и OCT.

Используемые консервативные и хирургические способы лечения направлены либо на коррекцию возникших аметропий, либо преследуют терапевтическую цель.

Выводы

Незнание или недооценка значимости данной патологии особенно при различных рефракционных операциях приводит не только к плохо прогнозируемому результату, но может спровоцировать развитие заболевания или его быстрое прогрессирование.

Ольга Сергеевна Лихачевская ¹, Виктория Леонидовна Красильникова ², Алексей Михайлович Кузьменков ¹, Ирина Аркадьевна Пучкова ³, Виктория Антоновна Витт ⁴, Елена Владиславовна Герасименко ⁵, Анна Васильевна Тельцова ³, Максим Павлович Сямичев ⁶, Татьяна Михайловна Мазало ⁷, Татьяна Анатольевна Муштина ⁷, Игорь Николаевич Смирнов ⁸

1 Deepdee B.V.

2 ГУО «БелМАПО», Минск, Беларусь

3 Государственное учреждение «Республиканский клинический медицинский центр» Управления делами Президента Республики Беларусь, Минск, Беларусь

4 УЗ "10-я городская клиническая больница", Минск, Беларусь

5 УЗ " 4-я детская клиническая больница", Минск, Беларусь

6 Глазная Клиника "Новое Зрение", Минск, Беларусь

7 УЗ «3-я городская клиническая больница имени Е.В.Клумова», Минск, Беларусь

8 "Государственное учреждение «432 ордена Красной Звезды главный военный клинический медицинский центр Вооруженных Сил Республики Беларусь», Минск, Беларусь

ОПРЕДЕЛЕНИЕ ПРОГНОСТИЧЕСКИХ ЗНАЧЕНИЙ ИСПОЛЬЗОВАНИЯ ИСКУССТВЕННОГО ИНТЕЛЛЕКТА В ОФТАЛЬМОЛОГИИ НА ПРИМЕРЕ ДИАГНОСТИКИ ДИАБЕТИЧЕСКОЙ РЕТИНОПАТИИ

Software algorithms that use artificial intelligence (AI) to aid in the diagnosis of retinal images are being developed worldwide [1].

The CNN (convolutional neural network) algorithm educates itself by analyzing a labeled training set of expert graded images and provides diagnostic output.

Deep neural networks can detect subtle changes, patterns, or abnormalities that can sometimes be missed by human specialists. Artificial intelligence devices provide a screening solution, without requiring the ophthalmologist to interpret retinal images, can be used by doctors who usually do not participate in eye care.

Determining the sensitivity and specificity of the fundus images analysis algorithm for the identifying of diabetic retinopathy is an important and simple method for further develop machine intelligence for the diagnosis of eye diseases.

Актуальность и цель

Алгоритмы, использующие (ИИ) в диагностике изображений сетчатки, разрабатываются во всем мире [1]. Глубокое обучение (ГО) считается четвертой промышленной революцией. ГО анализируя данные извлекает значимые паттерны. CNN (сверточные нейронные сети) самообучаются, анализируя маркированный обучающий набор экспертных градуированных изображений и предоставляют диагностический вывод.

Цель исследования определить прогнозные значения разработанных программных алгоритмов по определению (ДР).

Материалы и методы

Тестирование разработанных программных алгоритмов для диагностики ДР выполнена на произвольно выбранном массиве изображений глазного дна, макулоцентрированных, угол 45° состоявшего из 13580 изображений отобранных из Kaggle, период декабрь 2018 - март 2019. Данное количество изображений было оценено также врачами-офтальмологами независимо от результата программного алгоритма.

В контексте скрининговых тестов определялся характер чувствительности, специфичности и прогностических значений (Таблица 1) в различных контекстах алгоритма анализа изображений глазного дна для выявления ДР.

Результаты

Проведенное тестирование на выборке изображений глазного дна, разработанных программных алгоритмов показало, что при определении здорового глазного дна от различных стадий ДР чувствительность составила 95,2 %, специфичность 91,7%. Кривая ROC / AUC, подтверждает высокую диагностическую ценность ИИ в диагностике диабетической ретинопатии (График 1). При градации данной выборки изображений вручную чувствительность составила 82,5 %, специфичность 90,2%. При повторном анализе изображений, где диагнозы не совпали, оказалось, что искусственный интеллект сумел распознать элементы патологии глазного дна, которые не были выявлены врачами. Это обусловлено тем, что работа глаза человека зависит и от общего эмоционального состояния (усталости, концентрации внимания и др.).

Выводы

Выводы. Определение чувствительности и специфичности разработанных программных алгоритмов для определения диабетической ретинопатии, является важной и простой методикой оценки разработки и позволяет проводить глубокий анализ полученных результатов и показывает пути развития дальнейшего усовершенствования машинной интеллекта для диагностики заболеваний глаз.

Приведенные выше примеры иллюстрируют, что соответствующий анализ применения чувствительности, специфичности и прогностических значений могут рассматриваться как важные для образовательных целей, исследователей и врачей в области общественного здравоохранения.

Литература

1. Raman R, Srinivasan S, Virmani S, Sivaprasad S, Rao C, Rajalakshmi R. Fundus photograph-based deep learning algorithms in detecting diabetic retinopathy. Eye (Lond). 2019;33:97–109.

Таблица 1. Прогностические значения при скрининговых тестах

		Status of person according to "gold standard"		
		Has the condition	Does not have the condition	
Result from screening test	Positive	a True positive	b False positive	← Row entries for determining positive predictive value
	Negative	c False negative	d True negative	← Row entries for determining negative predictive value
		↑ Column entries for determining sensitivity	↑ Column entries for determining specificity	

Sensitivity, Specificity, and Predictive Values: Foundations, Pliabilities, and Pitfalls in Research and Practice. Trevethan R.

Front Public Health. 2017 Nov 20;5:307. doi: 10.3389/fpubh.2017.00307. eCollection 2017.

PMID: 29209603

Зульфия Фаиковна Исламзаде

Кафедра Офтальмологии Азербайджанского Медицинского Университета, Баку, Азербайджан

ОСОБЕННОСТИ ДИАГНОСТИКИ И ЛЕЧЕНИЯ СИНДРОМА СУХОГО ГЛАЗА У ПАЦИЕНТОВ ДО И ПОСЛЕ ХИРУРГИИ КАТАРАКТЫ

Diagnostics and treatment of dry eye disease in patients before and after cataract surgery.

Islamzada Zulfiyya

Educational –Surgical clinic of Azerbaijan Medical University

Purpose. To evaluate the incidence of dry eye disease symptoms and the efficacy of treatment of patients before and after cataract surgery.

Patients and methods. 123 patients who underwent cataract surgery were included in the study. Mean age was 58.9 ± 13.4 y.o. Patients were divided in 2 groups: 2nd group received only standard postop treatment, 1st group additionally received doxycycline systemically and Restasis in eyedrops. A clinical examination (OSDI questionnaire, measurement of tear break up time (TBUT), corneal staining, meibomian gland expressibility test) was performed. Results. TBUT and meibomian gland expressibility were worsened at 1 month and 3 months postoperatively ($P < 0.05$). OSDI score at 1 and 3 months postoperatively were better in 1st group. Target postop refraction was not achieved in 6.4% in 1st and in 9.8% in 2nd group. Conclusion. Problem of dry eye in patients who underwent cataract surgery is very important and requires proper diagnostics and treatment.

Актуальность и цель

Симптомы сухого глаза у пациентов старше 60 лет выявляется в 32-56% и существенно ухудшают качество жизни. При планировании и хирургическом лечении катаракты принципиальным является диагностика и лечение состояний, способных ухудшить оптический результат операции.

Целью исследования было изучение частоты болезни сухого глаза (БСГ) и эффективности терапии у пациентов до и после хирургии катаракты.

Материалы и методы

В исследование вошли 123 пациента с катарактой (60 мужчин и 63 женщины), которым было запланирована факоэмульсификация (ФЭ) с имплантацией ИОЛ. Средний возраст $58,9 \pm 13,4$ лет (от 44 до 87 лет). Пациенты были разделены на две группы: в 1-ю (группу исследования) вошли 62, во 2-ю (группу контроля) 61 пациент. Всем проводили углубленное офтальмологическое исследование, в том числе выполняли тест Ширмера I, пробу Норна, пробу с флюоресцеином с оценкой по шкале Oxford, обследование мейбомиевых желез по W.D. Mathers, 2004, а также анкетирование на основе опросника OSDI. ФЭ катаракты проводили во всех случаях через разрез 1,8 мм, под местной анестезией. После операции пациенты обеих групп получали противовоспалительное лечение. Пациенты 1-й группы с БСГ дополнительно получали слезозаместительные

препараты без консервантов и репаранты. По показаниям назначали до и после операции: доксициклин 50 мг/сутки, местно назначали Рестасис, курс до операции не менее 3 месяцев.

Результаты

БСГ не выявлена в 49,6% , легкой степени – в 15,4%, средней – 17,1%, тяжелой – 17,9%. После ФЭ число пациентов с БСГ увеличилось в обеих группах. В 1-й группе через 3 месяца после операции было 21,7% с БСГ тяжелой степени, в то время как во 2-й группе – 26,2%. Проба Норна через 1 месяц после операции: $5,4 \pm 1,4$ сек в 1-й и $4,9 \pm 1,3$ сек ($p < 0,05$) по сравнению с уровнем до операции $7,3 \pm 1,7$ сек. Через 3 месяца: $6,7 \pm 1,6$ сек и $5,7 \pm 1,7$ сек. Результаты пробы по W.D. Mathers говорят об усилении ДМЖ: до операции 0,9 баллов, через 1 месяц 1,5, через 3 месяца 1,3 балла. Различия между группами через 3 месяца: 1,1 в основной и 1,5 в контрольной ($p < 0,05$).

Через 1 месяц у всех пациентов с БСГ наблюдалось ухудшение глазного дискомфорта. В 1-й группе, у получавших рестасис, жалобы регрессировали к 3 месяцу после операции.

Величина непопадания в рефракцию цели составила 6,4% в 1-й, во 2-й - 9,8%, что свидетельствует о влиянии БСГ на точность предоперационной диагностики и расчета ИОЛ.

Выводы

Результаты анкетирования и лечения пациентов показали высокую актуальность проблемы БСГ у пациентов с катарактой в Азербайджане. Выявлено достоверное увеличение частоты БСГ после ФЭ. Улучшение качества жизни и сроков реабилитации при проведении местного (любриканы, рестасис) и системного лечения (доксициклин) при БСГ средней и тяжелой степени подтверждает его эффективность. Лучшие функциональные результаты (достижение рефракции цели в 93,6% в основной группе и в 89,8% в контрольной группе) свидетельствует о влиянии болезни сухого глаза на точность предоперационных обследований и расчета ИОЛ, что требует дальнейшего изучения и разработки рекомендаций.

Курьязова Зебинисо Хушнудовна

Ташкентский Государственный стоматологический институт, Ташкент, Узбекистан

ОСОБЕННОСТИ ИММУНОЛОГИЧЕСКИХ ПАРАМЕТРОВ ДЕМОДЕКОЗА ГЛАЗ

The frequency of detection of Demodex folliculorum in patients with inflammatory diseases of the anterior segment of the eyes was 52.8%. In patients with eye demodocosis, shifts of cellular (decrease in CD4 + cell count and an increase in CD8 + lymphocyte content) and humoral immunity (decrease in B-lymphocyte and IgA, IgG, IgM) are characteristic for secondary immunodeficiency state. In the lacrimal fluid, a significant increase in the content of IgG and IgM is observed. Local use of the drug "Fensulka" in the treatment of 78 patients (156 eyes) allowed to stop the inflammatory process in the meibomian glands caused by mites, helped improve the immunograms, shortened the treatment period by 5-10 days.

Актуальность и цель

В доступной нам литературе сведения о состоянии иммунитета при офтальмодемодеккозе и его рецидивах разноречивы, так же актуальна проблема лечения демодеккоза глаз. Е.И.Гумерова [1], установила, раз-витие демодеккоза глаз характеризуется снижением уровня IL-4, относительного числа CD3 - клеток и повышением относительного числа CD 16-лимфоцитов в слезной жидкости.

Цель исследования - изучить клинико-иммунологический статус больных демодеккозом глаз для совершенствования его медикаментозного лечения.

Материалы и методы

Исследованы следующие иммунологические параметры: определение количества лимфоцитов с фенотипом CD3, CD4, CD8, CD16, CD19 в периферической крови с помощью моноклональных антител серии LT. Уровень иммуноглобулинов А, М, G в сыворотке крови и слезной жидкости(метод радиальной иммуннодиффузии по Manchini). Все 148 больных получали лечение включающее: метронидазол - 250мг 2 раза в день, 2 недели; нейроксалин - по 0,01 г 4 раза в сутки, 5 дней; декарис - по 150 мг 1 раз в день, 3 дня; диазалин - 0,02 г 1 раза в сутки, 10 дней. Первая группа - 78 больных (156 глаз), получали: закапывание 0,25% раствора левомецитина - 3 раза в день 5 суток; массаж краев век, обработка 70% настойкой календулы и аппликация на кожу век 0 5%-й глазной мази фенсулгал - 2 раза, 10-15 дней. Фенсулгал – 0,5%-я глазная мазь, с противовоспалительным, противоязвенным, антимикробным и антиоксидантным действием[2]. Вторую группу - 70 больных (140 глаз), лечили аналогично, аппликацию проводили 0,5%-й гидрокортизоновой мазью.

Результаты

Было выявлено достоверное повышение относительного и абсолютного числа лимфоцитов- $41,15 \pm 1,29\%$ и $2286 \pm 141,4$ ($P < 0,05$), в уровне общего пула CD3+лимфоцитов в 1,3 раза ниже, чем в контрольной группе- $46,3 \pm 1,33\%$ ($P < 0,01$). В периферической крови уровень CD4+-клеток был достоверно ниже и составил- $29,3 \pm 1,05\%$ ($P < 0,01$), содержание CD8+-лимфоцитов составил в контрольной группе - $21,6 \pm 0,48\%$ ($P < 0,05$).

CD19+-клеток было достоверно повышенным - $436,8 \pm 44$ в 1 мкл против $334 \pm 30,4$ в контроле ($P < 0,05$). Уровень IgA-на $15,9\%$ ($184,7 \pm 3,57$ мг % против $219,5 \pm 8,45$ мг% контрольной группы, $P < 0,05$), содержание IgG - на $12,9\%$ ($1119,9 \pm 42,5$ мг % и 1286 ± 43 6 мг % соответственно ($P < 0,05$)) и уровень IgM по сравнению с контрольной группой снижен на $17,8\%$ ($133,2 \pm 7,02$ мг % против $161,8 \pm 1,21$ мг % соответственно, $P < 0,05$). Исследования слезной жидкости показали увеличение содержания IgG на $59,5\%$ и IgM - на $66,0\%$ ($P < 0,05$). Уровень IgE был снижен в основной группе на $32,0\%$, а в группе сравнения на $13,6\%$ ($P > 0,05$).

Выводы

Параметры иммунной системы больных демодекозом глаз показали сдвиги, характерные для вторичного иммунодефицитного состояния. Комплексное лечение демодекоза глаз с использованием препарата «Фенсулгал» позволяют купировать воспалительный процесс, сократить сроки лечения на 5-10 дней. В $36,2\%$ случаев полностью исчезают симптомы заболевания, в $59,3\%$ заметно улучшается состояние глаз. Ослабление клинических проявлений в процессе лечения коррелирует с показателями акарограмм и иммунограмм.

Литература

1. Гумерова Е.И. Клинико-лабораторная диагностика и лечение демодекозного блефароконъюнктивита: Автореф. дисс. канд. мед. наук.-Уфа.- 2003.- 17с.
2. Бахритдинова Ф.А., Закиров А.У. Эффективность лечения ожогов глаз, препаратами фенсулгал и глицерол в эксперименте. // Сборник тезисов «Офтальмология на рубеже веков».- Санкт- Петербург. - 2001. - С. 350.

Шаира Агзамовна Бабаджанова¹, Ширин Абдумуратовна Джамалова², Нодира Фахриддиновна Нуриддинова¹

1 Ташкентская медицинская академия, Ташкент, Узбекистан

2 Ташкентский государственный стоматологический институт, Ташкент, Узбекистан

ОСОБЕННОСТИ НАРУШЕНИЯ ЛИПИДНОГО И УГЛЕВОДНОГО ОБМЕНА У БОЛЬНЫХ С ОФТАЛЬМОЛОГИЧЕСКИМИ ОСЛОЖНЕНИЯМИ САХАРНОГО ДИАБЕТА

The effect of biochemical parameters of carbohydrate and lipid metabolism on the course of the disease in patients with ophthalmic complications of diabetes mellitus was studied.

In a study conducted over a period of 12 months, it was found that the compensated course of the disease plays an important role in ensuring the prevention of ophthalmic complications of diabetes mellitus, contributing to the preservation of vision.

Актуальность и цель

В настоящее время основным способом профилактики офтальмологических осложнений сахарного диабета (ООСД), является поддержание его длительной и максимально стабильной компенсации. Строгий контроль уровня гликемии и адекватная терапия СД должны быть организованы как можно раньше от начала заболевания.

Цель исследования. На основании данных клинико-лабораторных исследований оценить влияние показателей углеводного и липидного обмена у больных с ООСД.

Материалы и методы

В обследование было включено 97 больных с ООСД, продолжительность заболевания которых не превышала 10-20 лет. Больные были распределены на 2 группы (130 глаз основная группа; 64 глаз – группа сравнения). Пациенты основной группы получали фенофибрат 1 раз в день, пациенты группы сравнения находились под наблюдением. Повторный осмотр был через 12 месяцев.

Оценивался ряд биохимических показателей липидного обмена, таких как общий холестерин (ОХ), триглицериды (ТГ), липопротеины высокой плотности (ЛПВП), липопротеины низкой плотности (ЛПНП), а также данные остроты зрения.

Результаты

Основные показатели липидного профиля обеих групп при первом осмотре были умеренно повышены у пациентов обеих групп, но достоверных отличий в данных биохимических анализов не было. В основной группе: ОХ-5,66; ТГ-2,11; ЛПВП-0,81; ЛПНП-4,16; в группе сравнения: ОХ-5,88; ТГ-2,05; ЛПВП-1,35; ЛПНП-4,1.

При повторных визитах в основной группе отмечалось снижение среднего уровня общего холестерина, триглицеридов и ЛПНП ($P \leq 0,05$) и незначительное повышение уровня ЛПВП. В основной группе: ОХ-4,35; ТГ-1,42; ЛПВП-1,36; ЛПНП-3,03; в группе сравнения: ОХ-5,76; ТГ-2,04; ЛПВП-3,03; ЛПНП-3,93.

В основной группе зрительные функции оставались стабильными, острота зрения уменьшилась в среднем не более чем 0,02 от исходной ($P>0,05$), уменьшение от первоначальных данных – на 0,1-0,2.

В группе сравнения в среднем острота зрения уменьшилась на 0,2, что достоверно ниже как в сравнении с исходными данными, так и с данными первой группы ($P<0,01$), ухудшения зрения было на 0,3-0,5.

Выводы

Компенсированное течение заболевания играет важную роль в обеспечении профилактики офтальмологических осложнений сахарного диабета.

Татьяна Владимировна Качан ¹, Людмила Николаевна Марченко ¹, Анастасия Александровна Далидович ¹, Ольга Владиславовна Скрыпник ², Татьяна Анатольевна Муштина ²

1 УО "Белорусский государственный медицинский университет", Минск, Беларусь

2 УЗ "3-я городская клиническая больница им.Е.В. Клумова", Минск, Беларусь

ПОВЫШЕНИЕ ИНФОРМАТИВНОСТИ ДИАГНОСТИКИ ГЛАУКОМНОЙ ОПТИКОНЕЙРОПАТИИ

To increase informativity of the diagnosis of glaucoma optoneuropathy (GON), we used the ROC analysis of threshold values and neural network analysis of 174 eyes of 88 patients with primary open-angle glaucoma and 82 eyes of 41 healthy people to analyze structural and functional parameters of GON. The threshold values: the thickness of the nerve fibers layer in the lower sector – 109 μm , the temporal – 59 μm , the average thickness – 78.55 μm (sensitivity respectively 75.9%, 71.2% and 70.0%), the vertical ratio of the size of excavation to optic disk - 0.627 and the ratio of the excavation area to optic disk area – 0.442 (sensitivity 74.9% and 72.5%). GON diagnostic method based on neural network analysis has increased the sensitivity of its detection to 89.5.0%.

Актуальность и цель

Глаукома лидирует в структуре инвалидности по зрению. Для замедления прогрессирования глаукомной оптиконеуропатии (ГОН) и предотвращения слепоты важной задачей является создание и развитие новых стратегий ее диагностики, направленных на раннее выявление ГОН. Ключевым фактором развития ГОН является повреждение ганглионарных клеток сетчатки (ГКС). Целью исследования было повысить информативность диагностики гибели ГКС у пациентов с первичной открытоугольной глаукомой (ПОУГ).

Материалы и методы

В исследование включены 174 глаза 88 пациентов с ПОУГ. Среди них – 43,1% мужчин (75 глаз) и 56,9% женщин (99 глаз) в возрасте 68,0 (60,0- 74,0) лет (Me (25% - 75%)). С I стадией заболевания – 11,5% (20 глаз), с II стадией – 55,7% (97 глаз) и с III стадией – 32,8% (57 глаз). Факторами исключения было некомпенсированное ВГД, наличие миопической или гиперметропической рефракции средней и высокой степени, наличие сопутствующей оптикоретинальной патологии, отсутствие прозрачности сред. В контрольную группу вошло 82 глаза 41 здорового человека, в возрасте 65,0 (58,0-70,0) лет, 34,1% мужчин (28 глаз) и 65,9 % женщин (54 глаз), соответствовавшие 1-й основной группе по возрасту и полу. Анализировали показатели сканирующей лазерной поляриметрии (СЛП), оптической когерентной томографии (ОКТ), остроту зрения и периметрические индексы MD и PSD. Сравнивались результаты ROC анализа в выявлении пороговых значений исследуемых показателей и результаты нейросетевого анализа.

Результаты

Выявлены пороговые значения в диагностике ГОН по результатам ROC анализа у параметров ОКТ: толщина перипапиллярного слоя нервных волокон сетчатки (СНВС) в нижнем отделе – 109 мкм, темпоральном отделе – 59 мкм, средняя толщина по всей окружности 78,55 мкм, которые позволили повысить чувствительность ее диагностики соответственно до 75,9%, 71,2% и 70,0%, а также пороговые значения показателей головки диска зрительного нерва (ДЗН): отношение вертикального размера экскавации к ДЗН – 0,627 и отношение площади экскавации к площади ДЗН – 0,442, которые соответственно повысили чувствительность выявления ГОН до 74,9% и 72,5%. Чувствительность остальных показателей наличия ГОН, включая периметрические индексы, не достигла 70%. Метод диагностики ГОН, основанный на нейросетевом анализе, позволил повысить чувствительность ее выявления до 89,5,0% и определить 9 наиболее информативных комбинаций исследуемых параметров в выявлении гибели ГКС с чувствительностью от 86,0% до 92,0%.

Выводы

- 1) структурные параметры поражения ГКС у пациентов с ПОУГ оказались значительно информативнее функциональных, при этом показатели ОКТ выявили большую чувствительность в выявлении ГОН, чем показатели СЛП;
- 2) пороговые значения показателей гибели ГКС, особенно тех, которые позволили повысить чувствительность диагностики ГОН до значений, превышающих 70% (толщина перипапиллярного СНВС в нижнем отделе – 109 мкм, темпоральном отделе – 59 мкм, средняя толщина по всей окружности 78,55 мкм по результатам ОКТ) имеют важное практическое значение;
- 3) нейросетевой анализ дал возможность не только повысить чувствительность выявления ГОН до 89,9%, но и определил 9 наиболее чувствительных комбинаций исследуемых параметров в диагностике поражения ГКС 86,0% до 92,0%, что создает дополнительный маневр в диагностике ГОН в зависимости от инструментальных возможностей диагностических подразделений.

Ольга Викторовна Герасимова¹, Наталья Кирилловна Королькова², Елена Анатольевна Гриневиц¹, Татьяна Викторовна Катульская¹

1 УЗ «Витебская областная клиническая больница», Витебск, Беларусь

2 УО «Витебский государственный медицинский университет», Витебск, Беларусь

СИНДРОМ ПИГМЕНТНОЙ ДИСПЕРСИИ У ПАЦИЕНТОВ С МИОПИЧЕСКОЙ РЕФРАКЦИЕЙ

The anatomical structure of the eyeball in patients with myopia may predispose the appearance of the pigment dispersion syndrome (PDS), which appears to be one of the pathogenetical background for the development of pigmented glaucoma. 470 patients were examined and concomitant pigment dispersion syndrome was detected in 24 patients (5%). Biomicroscopy is a simple, affordable and informative method for diagnosing PDS; the main signs are pigment spraying on the posterior surface of the cornea and on the iris, the anterior chamber of the eye is deeper than average, prolapse of the iris. The group that requires close attention is mainly young adults, mostly men, who have a gray or grayish-blue color of the iris. Detection of pigment dispersion syndrome in patients with myopia is an important preventive measure in the treatment of pigmented glaucoma and should be an integral part of the work of a practicing ophthalmologist.

Актуальность и цель

Синдром пигментной дисперсии (СПД) лежит в основе формирования и прогрессирования пигментной глаукомы. Вымывание пигмента вследствие контакта и трения пигментного эпителия радужки и передней порции цинновой связки хрусталика способствует обструкции трабекулярного аппарата и повышению внутриглазного давления (ВГД). Особенности анатомии глазного яблока у пациентов с миопией могут обуславливать возникновение СПД.

Цель. Выявление синдрома пигментной дисперсии у пациентов с миопической рефракцией.

Материалы и методы

Материалы и методы. Работа проводилась на базе Витебского областного офтальмологического центра: кафедры офтальмологии, кабинета лазерной хирургии и глаукомного кабинета. Обследовано 470 человек с миопической рефракцией. Выявлено 24 пациента с СПД, возраст исследуемых в интервале 21 – 45 лет, лица мужского пола составили 96%. Всем пациентам проведено офтальмологическое обследование, включающее визометрию, рефрактометрию, коррекцию аметропии, биомикроскопию, офтальмоскопию, гониоскопию, тонометрию, пахиметрия, компьютерная периметрия.

Результаты

Среди общего количества преобладали пациенты с миопией средней степени (43%), в группе с СПД миопы слабой степени 34%, средней–38%. При биомикроскопии фиксировали наличие распыления пигмента на эндотелии роговицы (71%), радужке (100%), хрусталике (18%), переднюю камеру глубже средней (100%), зоны разрушения пигментного листка радужки (8%). Серые и голубые радужки составили 93%. При

гониоскопии оценивали пигментацию трабекулы по 6-бальной шкале (до 3 баллов 15%, до 5 баллов – 75%), пролапс радужки (92%). ВГД 24 мм рт.ст. с поправкой на толщину роговицы считали верхней границей нормы. Для оценки выраженности синдрома использовали предложенную Щуко А.Г. и соавторами классификацию [1]. Количество пациентов с латентной стадией течения синдрома составило 25%, стадия первых клинических признаков диагностирована у 46%, стадия манифестации у 29% исследованных. У 42% пациентов с СПД проведена лазеркоагуляция сетчатки по поводу периферической дистрофии.

Выводы

Из общего числа обследованных пациентов с миопической рефракцией сопутствующий синдром пигментной дисперсии выявлен у 24 человек (5%). Биомикроскопия является простым, доступным и информативным методом диагностики СПД, основные признаки – распыление пигмента по радужке, задней поверхности роговицы, передняя камера глаза глубже средней, пролапс радужки. Группа пристального внимания – молодые люди, преимущественно мужчины, имеющие миопическую рефракцию. Фактор риска – серый, серо-голубой цвет радужки.

Таким образом, выявление синдрома пигментной дисперсии у пациентов с миопической рефракцией является важным профилактическим мероприятием в борьбе с пигментной глаукомой и должно стать неотъемлемой частью работы практикующего офтальмолога.

Литература

1. Щуко, А.Г. Синдром пигментной дисперсии. Закономерности формирования, обоснование клинической классификации / А.Г. Щуко, Т.Н. Юрьева // Глаукома. – 2012. – №4. – С. 39-45.

Галина Викторовна Ситник¹, Полина Андреевна Лебедева¹, Ольга Николаевна Кардаш²,
Ольга Сергеевна Урбан¹

1 ГУО «БелМАПО», Минск, Беларусь

2 УЗ «10-я городская клиническая больница», Минск, Беларусь

СЛОЖНОСТИ ДИАГНОСТИКИ ГЕРПЕТИЧЕСКИХ ПОРАЖЕНИЙ ГЛАЗ

Herpes virus can cause pathology of all structures of the organ of vision, and herpetic keratitis is one of the main cause of corneal blindness in the world. Herpes eye lesions can occur long period after the initial infection as a result of activation of the virus located in the trigeminal gland, cornea, and lacrimal gland. The virus can be activated under any adverse conditions, and sometimes it is impossible to calculate purely individual factors for a person. Therefore, it is extremely important to diagnose and start treatment on time in order to avoid the dangerous consequences of this infection. Clinical case of severe bilateral keratouveitis is presented in the abstract.

Актуальность и цель

Широкая распространенность герпетической инфекции, сложности ее ранней диагностики из-за стертой клинической картины, наличие тяжелых рецидивирующих форм, которые клинически манифестируют через длительное время после первичного инфицирования, в результате активации персистирующего в организме вируса, обуславливают высокую актуальность данной проблемы.

Цель исследования. Провести анализ алгоритма диагностики и лечения при тяжелом двустороннем кератouveите на примере клинического случая.

Материалы и методы

Пациентка Н. обратилась с жалобами на покраснение, рези, слезотечение, жжение, затуманивание зрения на обоих глазах в 10 ГКБ г. Минска. При осмотре выявлена выраженная гиперемия и хемоз конъюнктивы, отсутствие отделяемого, эрозия роговицы в центре, диффузный отек стромы роговицы, снижение зрения. Из анамнеза установлено наличие аллергического периокулярного дерматита обостряющегося в течение многих лет, перенесенный опоясывающий лишай. Дополнительно пациентка сообщила, что пару недель назад провела отпуск на берегу Балтийского моря. Т.к. в клинической картине значимыми были признаки аллергической реакции, установлен диагноз кератоконъюнктивит и назначено местное лечение, включающее антибиотик широкого спектра, противоаллергический препарат, репаранты и увлажнители. Назначен посев на флору, ПЦР, ИФА на хламидии, ВПГ 1, 2, ЦМВ, вирус Эпштейна-Барр, которые не показали признаков активности. Выявлен Ig G к ВПГ 1 - 191,16. Профилактически назначен короткий курс валацикловира per os.

Результаты

В течение месяца лечения наблюдалась умеренная положительная динамика, но сохранялась субтотальная эрозия роговицы, снижение зрения. Затем произошло обострение аллергического периокулярного дерматита, в связи с чем были назначены

ГКС, выполнен плазмозферез. Через 1,5 мес от начала болезни наступило резкое ухудшение с появлением микропреципитатов на обоих глазах, 3 роговичных инфильтратов на левом глазу. Выставлен диагноз кератоувеит обоих глаз. Углубленное общеклиническое исследование не выявило признаков аутоиммунного процесса, в связи с чем было принято решение повторить РДТК к медпрепаратам, ПЦР, ИФА на вирусы герпеса. ПЦР на ВПГ 1 из левого глаза была положительной. После консультации с инфекционистом назначено лечение, включающее внутрь валтрекс по 2 г через 12 часов – 1 день, со 2 дня по 1 г – 3 р/день; меропенем 1,0 г – 3 р/день, гептрал 500мг, тиогамма Турбо 250 мл; внутрь флуконазол 150 мг по 1 таб через день, лоратадин 1 раз в день.

Выводы

В рассмотренном клиническом случае одним из провоцирующих факторов активации двусторонней герпесвирусной инфекции предположительно является аллергия и, возможно, экзогенные токсины цианобактерий – сине-зеленых водорослей, обитающих в Балтийском море, где пациентка находилась на отдыхе. Известны признаки отравления цианобактериями, которые могут быть схожи с симптомами гриппа: температура, мышечная и головная боль, тошнота, диарея, озноб, насморк, а также аллергический конъюнктивит. Данный клинический случай подтверждает целесообразность повторения серологических исследований на вирусы герпеса при длительном течении двусторонних кератитов и кератоувеитов, не смотря на ранее полученные отрицательные результаты

Шаира Агзамовна Бабаджанова¹, Ширин Абдумуратовна Джамалова², Озод Обитович Сулаймонов¹

1 Ташкентская медицинская академия, Ташкент, Узбекистан

2 Ташкентский государственный стоматологический институт, Ташкент, Узбекистан

СОВЕРШЕНСТВОВАНИЕ МЕТОДОВ ДИАГНОСТИКИ ВОСПАЛИТЕЛЬНЫХ ЗАБОЛЕВАНИЙ ГЛАЗ

The role of biochemical parameters of inflammation in the lacrimal fluid, the balance of lipid peroxidation and antioxidant defense in patients with conjunctivitis, blepharitis and keratitis, was studied.

It has been established that in inflammatory eye diseases there is a violation in the biochemical parameters of inflammation, which can serve as a diagnostic method, as well as monitoring the effectiveness of the treatment.

Актуальность и цель

В последние годы возросло число публикаций по биохимии слезной жидкости (СЖ), что связано с разработкой и применением более совершенных микрометодов исследования, а также выявления диагностической информативности анализа СЖ.

Цель работы. Изучить динамику биохимических показателей воспаления в слезной жидкости – баланса показателей перекисного окисления липидов (ПОЛ) и антиоксидантной защиты (АОЗ) у больных с конъюнктивитом, блефаритом и кератитом.

Материалы и методы

Были проведены исследования уровня малонового диальдегида (МДА) и активности ферментов антиоксидантной защиты - супероксиддисмутазы (СОД) и каталазы в слезной жидкости больных воспалительными заболеваниями глаза: у 14 больных острым и хроническим конъюнктивитом в стадии обострения, 12 - блефаритом и 17 - инфекционным кератитом.

Результаты

Исследования показали, что в слезной жидкости отмечено повышение уровня МДА, выраженность которого зависела от степени воспаления и нозологии. Наименьшие изменения были характерны для больных с блефаритами, уровень МДА возрастал на 61,7%. У больных конъюнктивитом - 103,3%. Наибольшая интенсификация ПОЛ была характерна для больных с кератитами, уровень МДА возрос на 147,5%.

Нами были определены активность основных ферментов антиоксидантной защиты – СОД и каталазы. У больных острым и хроническим конъюнктивитом в стадии обострения активность СОД незначительно снижена, но при блефаритах и кератитах активность ее снижалась в 1,47 и 2,01 раза, соответственно. Наибольшее ингибирование активности фермента было характерно для кератитов. Если активность каталазы у больных конъюнктивитом увеличивалась на 9%, то у больных блефаритом и кератитом она снижалась в 1,3 и 1,4 раза, соответственно.

Выводы

Воспалительные заболевания глаз проявляются интенсификацией ПОЛ и изменением активности ферментов антиоксидантной системы СЖ. Для конъюнктивитов характерно повышение уровня ПОЛ с сохранением высокой активности ферментов АОЗ; для блефаритов – менее выраженное увеличение уровня МДА на фоне ингибирования ферментных систем; для кератитов – резкая интенсификация ПОЛ с одновременным снижением активности ферментов АОЗ.

Татьяна Викторовна Бобр

ГУ "Республиканский научно-практический центр радиационной медицины и экологии человека", Гомель, Беларусь

ТОМОГРАФИЧЕСКОЕ ИССЛЕДОВАНИЕ МАКУЛЯРНОЙ ЗОНЫ СЕТЧАТКИ У ПАЦИЕНТОВ, СТРАДАЮЩИХ САХАРНЫМ ДИАБЕТОМ 1 ТИПА, БЕЗ ПРИЗНАКОВ ДИАБЕТИЧЕСКОЙ РЕТИНОПАТИИ

Changes in the macular zone can occur at different periods of the disease and in the initial stages do not affect visual acuity. At the initial stages of development of diabetic retinopathy, there is a decrease in the thickness of the macular zone, so not always beginning swelling of the macular zone will be accompanied by an excess of normal values of the thickness of the retina. When conducting a tomographic examination of the retina to detect diabetic retinopathy at the preclinical stage, it is necessary to take into account: 1) initial detachment of the posterior hyaloid membrane-an adverse factor contributing to the development of diabetic retinopathy; 2) changes in the retinal pigment epithelium (fragmentation of the retinal contour), which is unusually sensitive to lack of oxygen; 3) the thickness of the macular area of the retina.

Актуальность и цель

Диабетическая ретинопатия (ДР) – одно из наиболее тяжелых осложнений сахарного диабета и является одной из основных причин слабовидения и слепоты. На современном этапе сформировалась тенденция к повышению информативности и максимальной объективизации методов ранней диагностики.

Цель работы: оценить состояние макулярной зоны сетчатки у пациентов, страдающих сахарным диабетом 1 типа и не имеющих признаков диабетической ретинопатии, в зависимости от длительности основного заболевания.

Материалы и методы

В работе использованы результаты обследования 99 пациентов (198 глаз) с сахарным диабетом 1 типа в возрасте от 18 до 39 лет. Длительность заболевания сахарным диабетом составляла от впервые выявленного до 17 лет. У всех пациентов сахарный диабет был в стадии субкомпенсации, которая оценивалась по уровню гликозилированного гемоглобина HbA1c. В зависимости от длительности сахарного диабета деление на группы было следующим: 1 группа – менее 1 года – 48 глаз, 2-я группа – 1-5 лет – 52 глаза, 3-я группа – 6-10 лет – 50 глаз, 4-я группа – более 10 лет – 48 глаз. Контрольную группу составили 34 человека (68 глаз) в возрасте от 18 до 35 лет, не имевших глазных заболеваний.

Результаты

Средний объем макулярной зоны в контрольной группе составил $6,81 \pm 0,04$ мм³, суммарно у пациентов, страдающих сахарным диабетом – $6,65 \pm 0,03$ мм³* ($p=0,01$).

У пациентов с сахарным диабетом без манифестирующих проявлений диабетической ретинопатии, независимо от длительности сахарного диабета, средние значения

толщины сетчатки имели статистически значимое истончение от данных контрольной группы во внутренних отделах макулярной зоны, толщина фовеолярной зоны и величина объема макулярной области у пациентов с длительностью заболевания 1-5 и более 11 лет также имела статистически значимые отклонения (уменьшение) от данных контрольной группы.

Кроме того, у части пациентов с сахарным диабетом обнаруживалась локальная отслойка задней гиалоидной мембраны и изменения в ретинальном пигментном эпителии, независимо от длительности заболевания. Наибольшее количество случаев локальной отслойки ЗГМ было зарегистрировано у пациентов в возрасте 25-35 лет.

Выводы

Изменение макулярной зоны может возникнуть при различном сроке заболевания и на начальных стадиях не влиять на остроту зрения. На начальных стадиях развития диабетической ретинопатии отмечается уменьшение толщины макулярной зоны, поэтому не всегда начинающийся отек макулярной зоны будет сопровождаться превышением нормальных значений толщины сетчатки. При проведении томографического исследования сетчатки для выявления диабетической ретинопатии на доклинической стадии необходимо учитывать: начальную отслойку задней гиалоидной мембраны; изменения ретинального пигментного эпителия, толщину макулярной зоны сетчатки.

3.2. функциональные исследования

3.2. functional diagnosis

Михаил Михайлович Дронов

Офтальмологическая клиника проф. М.М. Дронова, Санкт-Петербург, Россия

ЛИМФАТИКА ГЛАЗА: ПРО И КОНТРА

Is there or is there no lymphatic system in the human eyeball?

The evidence for the existence of eye lymphatics is based on the following:

1. The presence of prelymphatic (non-vascular) pathways.
2. Detection in the regional lymph nodes of laboratory animals radioactive tracers introduced into the chamber fluid of the eyeball.
3. The existence of lymphatic endothelium in the membranes of the eye, which has been identified by molecular markers of lymphatic vascular endothelium.

These questions can be answered only with the involvement of other specialists: morphologists, histologists, embryologists, histochemists.

Длительное время считалось, что глазное яблоко человека, за исключением конъюнктивы, век и слезной железы, лишено лимфатической системы. В последние десятилетия происходит ревизия этих взглядов.

Мы, офтальмологи, должны сделать выбор между тем, что в глазном яблоке человека нет лимфатических сосудов и тем, что подобные лимфатические сосуды в оболочках глазного яблока есть. В последнем случае мы должны согласиться с тем, что существует и лимфатический дренаж камерной жидкости - увеолимфатический путь оттока, а, следовательно, активизация этого пути оттока будет способствовать понижению и нормализации глазного давления (ГД) и, как следствие, снижению количества больных и инвалидов от глаукомы.

Какую же точку зрения нам принять? Для того чтобы признать наличие лимфатики в глазу нужно вернуться к вопросам того, как это было доказано:

1. Наличием прелимфатических (несосудистых) путей.

С чего начинается лимфатическая система: с лимфатического капилляра или с прелимфатических (несосудистых) путей? Оказывается, что спор на эту тему с переменным успехом идет с 1862 года.

2. Обнаружением в региональных лимфатических узлах лабораторных животных радиоактивных трейсеров, введенных в камерную жидкость глазного яблока.

Наличие глазной лимфатики некоторые исследователи доказывали обнаружением в региональных лимфатических узлах лабораторных животных радиоактивных трейсеров

после их введения (до 6 часов) в камерную жидкость их глаз. Недостатками подобных работ не только являются противоречивые выводы, но и то каким путем (по лимфатическим или кровеносным сосудам) в лимфатический узел попадает введенный в переднюю камеру трейсер.

3. Существованием лимфатического эндотелия в оболочках глаза, что было идентифицировано молекулярными маркерами эндотелия лимфатических сосудов.

Действительно, молекулярные маркеры лимфатического эндотелия окрасили клетки в структурах увеального тракта, склеры и зрительного нерва, что было представлено как истинные лимфатический эндотелий.

Выводы

Для ответа на вопрос о существовании лимфатической системы в глазу данных явно недостаточно. Требуется привлечение других специалистов: морфологов, гистологов, эмбриологов, гистохимиков.

3.3. визуализация

3.3. visualization

Виктория Вацлавовна Савич, Игорь Генрихович Заборовский, Любовь Александровна Столярова, Мария Владимировна Хвещук

УЗ «10-я городская клиническая больница» г. Минска, Беларусь

ВОЗМОЖНОСТИ ЦВЕТНОГО КОНФОКАЛЬНОГО СКАНИРОВАНИЯ В ОФТАЛЬМОДИАГНОСТИКЕ

The necessary criterion for selection of the most complete therapy and control over treatment is an accurate diagnosis of ocular fundus pathology. One of the most promising modern methods of visualization of eye structures both transparent and non-transparent for visible light is color confocal scanning laser ophthalmoscopy (CSLO), which allows to obtain and print an image of ocular fundus in a matter of minutes. CSLO opens up wide possibilities of diagnostics of various pathologies of eye retina and optic nerve disk in real time, and practical availability of the newest high-tech methods of ocular fundus research actualizes both study of areas of their modern application and search for new approaches to their development and allows to look at the algorithms of diagnostics of patients with ocular fundus pathology in a new way.

Актуальность и цель

Необходимым критерием для подбора наиболее соответствующей терапии и контроля за проводимым лечением является точная диагностика различной патологии глазного дна, широкие возможности которой раскрывает цветная конфокальная сканирующая лазерная офтальмоскопия (КСЛО), позволяющая получить и задокументировать изображение сетчатки глаза и диска зрительного нерва в режиме реального времени и внести коррективы в алгоритмы диагностики пациентов с патологией заднего отрезка глаза.

Материалы и методы

В 2019 году в Республиканском офтальмологическом центре на базе УЗ «10-я городская клиническая больница г. Минска» установлен первый в Республике Беларусь цветной конфокальный сканирующий офтальмоскоп EIDON AF, позволяющий получать цифровые изображения сетчатки глаза без использования мидриатических препаратов и введения контрастного вещества в сосудистую систему глаза, в том числе при нарушении прозрачности сред. В условиях диаметра зрачка более 2,5 мм сканер обеспечивает автоматическую или ручную съемку до 7 полей в пределах 20 градусов от центра фовеа, периферических отделов сетчатки (до 100 градусов), а для более широкого обзора создает мозаику из 2-6 изображений сетчатки. Данный сканер имеет современную систему совмещения изображений, позволяющую осуществлять контроль за патологическими процессами в динамике. Архивация и хранение в базе данных

исследований пациента, позволяет экспортировать изображения и проводить удаленный просмотр и анализ

Результаты

По результатам клинического применения цветного конфокального сканера отмечено высокое разрешение, контрастность и детализация полноцветного конфокального изображения глазного дна и его аномалий в различных цветовых режимах. Выявлена возможность визуализации не просматривавшихся при обычной офтальмоскопии изменений на сетчатке (участков атрофии, гиперплазии, микроаневризм), субретинальных образований, поражений стенок микрососудов и внутрисосудистых нарушений (стаз, агрегация эритроцитов, сладж), нарушений проницаемости сосудистой стенки (микрогеморрагии, периваскулярный отек), дефектов слоя нервных волокон, начальных стадий глаукомной оптической нейропатии, травматических поражений, постконтузионных и других патологических изменений сосудистого генеза даже при субклиническом течении.

Выводы

Преимуществами применения в клинической практике являются следующие возможности цветной КСЛО:

1. Функциональные параметры и отображение патологических изменений конфокального сканирования превосходят возможности «классической» съемки глазного дна.
2. Объективная оценка и контроль в динамике за развитием патологического процесса и эффективностью лечения; возможность дистанционного анализа.
3. Сокращение времени обследования и отсутствие расходных материалов способствует доступности качественной диагностики и экономической эффективности оказания офтальмологической помощи.

Елена Эдуардовна Иойлева¹, Александра Витальевна Зиновьева², Наталья Александровна Гаврилова²

ФГАУ НМИЦ "МНТК "Микрохирургия глаза" им. акад. С. Федорова", Москва, Россия¹

ФГБОУ ВО МГМСУ им. А.И. Евдокимова, Москва, Россия²

СОЧЕТАННОЕ ПОРАЖЕНИЕ ЗРИТЕЛЬНОГО НЕРВА И МАКУЛЯРНОЙ ЗОНЫ ПРИ НАРКОТИЧЕСКИХ ИНТОКСИКАЦИЯХ

In patients with drug intoxications of various origins, bilateral changes in the optic nerve are observed, which can be represented by optical neuropathy in the acute period of intoxication and atrophy of the optic nerve with prolonged use of narcotic substances. In acute and chronic intoxication, damage to the macular zone manifests itself in the form of a violation of the integrity of the ellipsoid zone of the photoreceptors, loss of the outer segments of the photoreceptors.

Актуальность и цель

В последние годы отмечается расширение диапазона комбинированных наркотических средств, многообразие их химических модификаций, появление «дизайнерских» наркотиков, что затрудняет классификацию психоактивных веществ и изучение их точного фармакологического воздействия на организм. Известны поражения зрительного нерва в результате употребления метамфетаминов, кокаина, кетамина и героина, при различных путях введения наркотических агентов.

Материалы и методы

Обследовано 8 пациентов в возрасте от 18 до 40 лет, из них 5 мужчин и 3 женщины: пациенты с героиновой (внутривенные инъекции), кодеиновой (пероральное применение), метаноловой (пероральное применение), алкилнитритной (ингаляции) интоксикациями. Всем пациентам проводилось стандартное офтальмологическое обследование и дополнительные методы исследования – оптическая когерентная томография (ОКТ).

Результаты

Во всех случаях наблюдалось двустороннее снижение остроты зрения от 0.01 до 0,9 н/к, наличие центральной абсолютной или относительной скотомы при проведении периметрии. У пациентов с героиновой интоксикацией выявлена двусторонняя атрофия зрительного нерва, в макулярной зоне по данным ОКТ наблюдалось разрежение эллипсоидной зоны фоторецепторов. При кодеиновой интоксикации изменения зрительного нерва были представлены двусторонней оптической нейропатией, при проведении ОКТ макулярной зоны определялось двустороннее увеличение толщины сетчатки в макулярной зоне, субфовеальное снижение рефлективности эллипсоидной зоны фоторецепторов. Алкилнитритные интоксикации сопровождались двусторонним пограничным снижением толщины слоя нервных волокон сетчатки в височном секторе, изменения макулярной зоны были представлены снижением общей толщины сетчатки в фовеа, субфовеальным повреждением эллипсоидной зоны фоторецепторов.

Выводы

У пациентов с наркотическими интоксикациями различного генеза наблюдаются двусторонние изменения зрительного нерва, которые могут быть представлены оптической нейропатией в остром периоде интоксикации и атрофией зрительного нерва при длительном употреблении наркотических веществ. При острой и хронической интоксикации поражение макулярной зоны проявляется в виде нарушения целостности эллипсоидной зоны фоторецепторов, утраты наружных сегментов фоторецепторов.

3.4. вопросы дифференциальной диагностики

3.4. differential diagnosis

Krastel, H.^{1,2}, Templin, St²., Wassill, K.H.³, Udodov, E.⁴, Brandau, O.⁵, Schlichtenbrede, F.^{1,2}

¹Mannheim Faculty of Medicine, University of Heidelberg, Germany (Chairman: Prof. Dr. J.B. Jonas)

²Dept. of Ophthalmology, University Medical Centre Mannheim, Germany (Leader Prof. Dr. F. Schlichtenbrede)

³Department of Ophthalmology, University of Giessen, Germany

⁴Medical Centre “Novoje Zrenjje”, Minsk, Belarus

⁵SYNLAB Institute of Human Genetics, Mannheim, Germany

DIFFERENTIAL DIAGNOSIS OF THE FLAT MACULA AND FOVEA

Purpose

To differentiate between various conditions with a flat macula as common feature.

Methods

Retrospective case presentations to enlighten diagnostic hallmarks for discerning various etiologies of a flat macula and fovea.

Results and conclusion

Key diagnostic steps to clear up the etiology of a flat macula comprise static visual fields incl. microperimetry, color vision, standard and low luminance acuity and contrast sensitivity, mf and full field ERG, iris transillumination, and OCT. A flat macula may be due to achromatopsia, albinism, isolated foveal dysplasia, an involution of x-linked foveal retinoschisis, and to fading away of cystic and diffuse edemas secondary to various acquired diseases. In doubtful cases, molecular genetics can provide the definite diagnostic confirmation and a most valuable support in patient guidance.

Екатерина Игоревна Агеева¹, Татьяна Александровна Имшенецкая², Валерия Вячеславовна Бандарина¹

1 УЗ «10-я городская клиническая больница», Минск, Беларусь

2 ГУО «БелМАПО», Минск, Беларусь

ДВУСТОРОННЯЯ ОПТИКОНЕЙРОПАТИЯ СМЕШАННОГО ГЕНЕЗА (КЛИНИЧЕСКИЙ СЛУЧАЙ)

There is report about a case of bilateral optic neuropathy following influenza vaccination and alcohol ingestion at the same time. Upon the admission to the hospital the best corrected visual acuity in right eye was 0.4 and in left eye - 0.6. Fundus examination of patient revealed a bilateral swelling and elevation of both optic discs, congestion of retinal veins and edema of central retina. Automated static perimetry showed bilateral loss of peripheral vision and enlarged blind spot more on the right eye. The patient was put on intravenous dexamethasone (started from 28 mg/day slow-reduce dose) for 18 days followed by prednisolone tablets.

Актуальность и цель

По данным литературы поствакцинальный неврит зрительного нерва развивается с частотой 1:100 000 вакцинаций против гриппа [1].

Алкогольная токсическая оптиконеуропатия возникает у 10–30% людей, которые употребляют алкоголь хронически или однократно употребили некачественный алкоголь или его суррогаты.

Цель: сообщить о случае двусторонней оптиконеуропатии после вакцинации против гриппа и одновременного однократного употребления алкоголя.

Материалы и методы

Пациент Ч., 31 год, обратился с жалобами на головную боль и двустороннее прогрессирующее снижение зрения. За десять дней до возникновения жалоб пациент был привит против гриппа инактивированной сплит-вакциной VAXIGRIP. Через два дня после прививки он выпил около 250 мл крепкого (40%) алкоголя. Ранее пациент не употреблял алкоголь хронически, однако он постоянно курит с 14 лет. У пациента была диагностирована солярная макулопатия на правом глазу 11 лет назад, в следствие чего у него имеется абсолютная центральная скотома справа.

При поступлении в больницу острота зрения на правом глазу (OD) была 0,4, а на левом глазу (OS) – 0,6. Исследование переднего отрезка глаза не выявило изменений, внутриглазное давление было в пределах нормальных значений на обоих глазах (OU). При осмотре глазного дна выявлены гиперемия, отек и нечеткость контуров обоих зрительных дисков, расширение вен сетчатки и макулярный отек на обоих глазах, больше справа (изображение 1).

Результаты

Автоматическая статическая компьютерная периметрия (АСКП) выявила двустороннее концентрическое сужение полей зрения и увеличение слепого пятна на OU, более выраженное на OD. Оптическая когерентная томография (ОКТ) макулярной области

показала множественные отслойки и отек нейроэпителия сетчатки на обоих глазах, более выраженные справа (изображение 2). Измерение слоя нервных волокон сетчатки (RNFL) выявило значительное увеличение его толщины во всех квадрантах на обоих глазах, что также косвенно указывает на отек. Пациент консультирован неврологом и аллергологом, выполнено МРТ головного мозга, однако никакой патологии обнаружено не было.

Лабораторные исследования, включающие общий анализ крови, общий анализ мочи, исследование количества в крови общего белка, прямого и непрямого билирубина, глюкозы, мочевины, креатинина, АлАТ, АсАТ, электролитов и С-реактивного белка, коагулограмму, исследование содержания HBs-антигена и реакцию Вассермана, были в пределах нормальных значений.

Выводы

Пациент получал курс глюкокортикостероидов: внутривенно дексаметазон (28 мг/день с постепенным снижением дозы) в течение 18 дней с дальнейшим переходом на преднизолон в таблетированной форме. В течение следующего месяца обследование глазного дна с фундус-линзой и ОКТ показывали уменьшение отека диска зрительного нерва и макулярной зоны, АСКП демонстрировала постепенное восстановление ширины полей зрения.

Два месяца спустя острота зрения на OD была 0,7 (из-за наличия центральной скотомы), на OS – 1,0. При помощи фундускопии выявлена двусторонняя умеренная бледность дисков зрительного нерва с височной стороны.

Заключение. Ранняя диагностика поражения органа зрения и зрительного нерва и оказание своевременного лечения являются залогом эффективности результата и полноты восстановления зрительных функций у пациентов с поствакцинальной оптиконеуропатией.

Литература

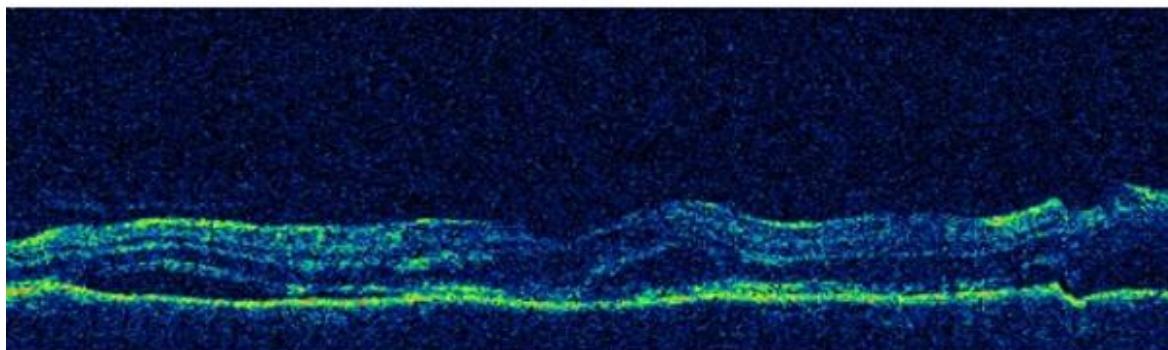
1.Hull T.P., Bates J.H. Optic neuritis after influenza vaccination. Am J Ophthalmol.1997;124:703-704.

Рисунок 1. Фотографии глазного дна правого (слева) и левого (справа) глаза пациента Ч. на момент обращения

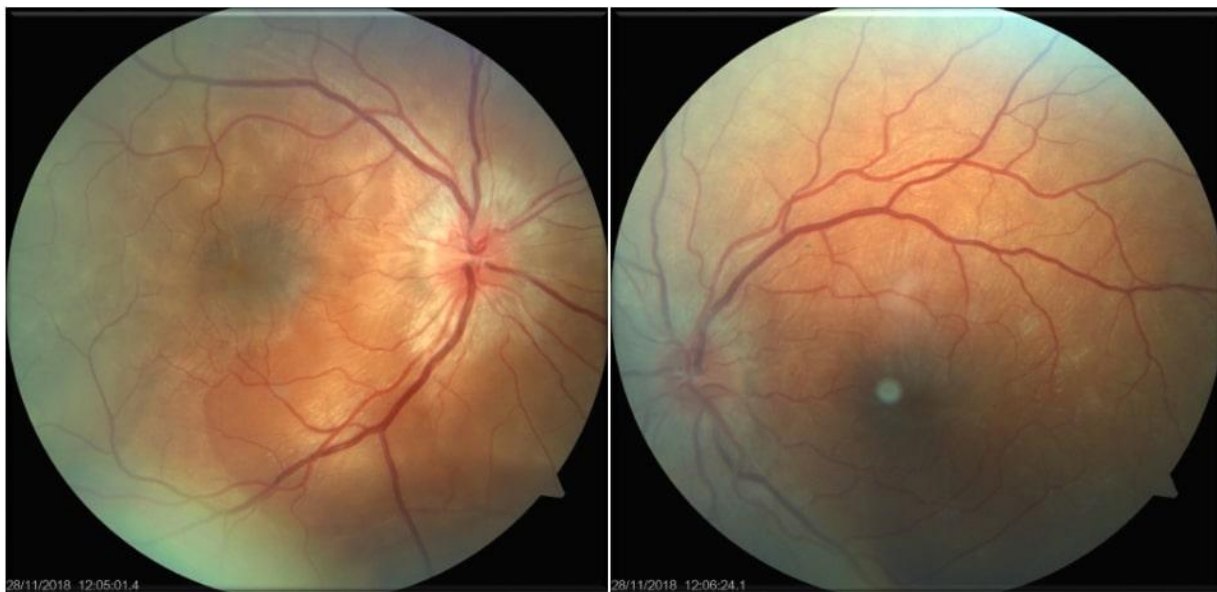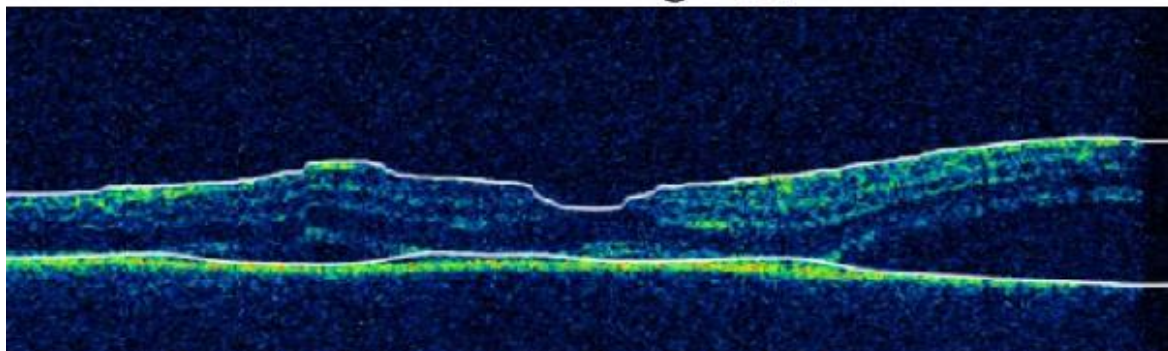


Рисунок 2. Данные ОКТ макулярной зоны правого (сверху) и левого (снизу) глаза пациента Ч. на момент обращения

OCT Image OD



OCT Image OS



Инна Михайловна Махнецова ¹, Вадим Витальевич Приступа ², Татьяна Викторовна Катульская ¹, Наталья Кирилловна Королькова ², Алеся Вячеславовна Ржеуская ¹

1 УЗ «Витебская областная клиническая больница», Витебск, Беларусь

2 УО «Витебский государственный ордена Дружбы народов медицинский университет», Витебск, Беларусь

КЛИНИЧЕСКИЕ ПРОЯВЛЕНИЯ ГЛАЗНОГО ИШЕМИЧЕСКОГО СИНДРОМА: СЛУЧАИ ИЗ ПРАКТИКИ

This paper presents a description of three clinical cases of ocular ischemic syndrome. All patients underwent treatment for various ophthalmic diagnoses. Ophthalmic ischemic syndrome is suspected on the basis of the following symptoms: predominantly painful ocular sensation in the night time associated with ischemia which did not reduce after administration of usual pain killer; imperceptible and significant decrease in vision acuity accompany with the background of normal or moderately high intraocular pressure; ischemia of the anterior segment of the eye, manifested with neovascularization of angle of the anterior chamber and the iris; a combination of circulatory disorders symptoms of arterial and venous types in the vessels of the retina with asymmetry of the caliber of blood vessels; in history of two patients indicated a previous stroke, and a myocardial infarction. In all three patients, angiograms of the brachiocephalic arteries revealed stenosis of the internal carotid artery of more than 90%, and subsequently a carotid endarterectomy was performed with removal of the atherosclerotic plaque.

Актуальность и цель

Глазной ишемический синдром (ГИС) – совокупность симптомов поражения сонных и глазной артерий единого генеза в сочетании с ишемией оболочек глазного яблока в результате хронической артериальной гипоперфузии глаза. В патогенезе важны степень и уровень стеноза сонных артерий, характеристика коллатерального кровотока, хронические заболевания сонных артерий и их двусторонность. Клиника ГИС разнообразна, что приводит к ошибкам в диагностике [1]. Цель работы выявить диагностические критерии ГИС.

Материалы и методы

В работе представлены три клинических случая ГИС. Пациенты поступали в отделение микрохирургии глаза, а затем продолжали лечение в отделении сосудистой хирургии учреждения здравоохранения «Витебская областная клиническая больница».

Пациент В., 1958г., направлен с диагнозом - Нарушение кровообращения ДЗН, открытоугольная начальная с умеренно повышенным внутриглазным давлением (ВГД) (п/к) глаукома OD, открытоугольная начальная с нормальным ВГД (п/к) глаукома OS. Непролиферативная диабетическая ретинопатия, артификация обоих глаз. Vis OD=счет пальцев у лица, Vis OS=0,6 н/к, ВГД - 26/20 мм Нг, Поле зрения OD - сужено до 35°-40°.

Пациентка С. 1970гр., направлена с диагнозом - Увеит правого глаза, миопия слабой степени левого глаза. Vis OD=0,05 н/к, Vis OS=0.1 с -2,5=0,8, ВГД - 25/21 мм Hg, Поля зрения в норме.

Пациент Г. 1959гр., направлен с диагнозом - Неоваскулярная глаукома с высоким ВГД, гифема левого глаза. Vis OD=0.8 с+0.75=1.0, Vis OS=0,1 н/к, ВГД - 19/34 мм Hg, Поля зрения в норме.

Результаты

У всех пациентов ГИС заподозрен на основании схожего симптомокомплекса:

- признаки хронической ишемии переднего отрезка глаза, а именно неоваскуляризация угла передней камеры и радужки
- сочетание признаков артериального и венозного типов нарушения кровообращения в сосудах сетчатки, наличие ретинопатии венозного стаза с явной асимметрией сосудов на обоих глазах
- ишемические, усиливающиеся ночью, боли, не купирующиеся приемом анальгетиков на фоне нормального или умеренно высокого ВГД
- внезапная потеря зрения либо незаметное и значительное снижение зрения на фоне нормального или умеренно высокого ВГД
- в двух случаях инсульт, инфаркт миокарда в анамнезе

У всех пациентов на ангиограммах брахиоцефальных артерий были выявлены стенозы внутренней сонной артерии более 90% на стороне пораженного глаза, а в одном случае полная окклюзия внутренней сонной артерии на стороне здорового глаза. В последующем пациентам выполнена каротидная эндартерэктомия с удалением атеросклеротической бляшки.

Выводы

Таким образом, наличие у пациентов ишемической боли в глазах, незаметного и значительного снижения зрения на фоне нормального или умеренно высокого ВГД, ишемии переднего отрезка, проявляющейся неоваскуляризацией угла передней камеры и радужки, сочетания признаков артериального и венозного типов нарушения кровообращения в сосудах сетчатки с асимметрией калибра сосудов, предшествующих инсульта, инфаркта миокарда в анамнезе являются важными диагностическими критериями ГИС. ГИС может рассматриваться как маркер высокого риска развития ишемических неврологических событий. Такие пациенты должны быть направлены на консультацию к сосудистому хирургу для определения степени стеноза сонных артерий, что позволит своевременно выбрать правильную тактику лечения и предотвратить развитие наиболее тяжелых форм цереброокулоvasкулярной патологии.

Литература

1. Махкамова, Д.К. Этиопатогенез развития глазного ишемического синдрома / Д.К. Махкамова // Вестник офтальмологии. – 2017. – № 2. – С. 120-124.

Людмила Владимировна Дравица¹, Ольга Петровна Садовская¹, Наталья Александровна Шестакова², Анас Альхадж Хусейн¹

1 УО «Гомельский государственный медицинский университет», Гомель, Беларусь

2 ГУ «Радиационный научно-практический центр радиационной медицины и экологии человека», Гомель, Беларусь

РЕАКТИВНЫЙ ОТЕК РЕТРОБУЛЬБАРНОЙ КЛЕТЧАТКИ У ПАЦИЕНТОВ С ХРОНИЧЕСКИМИ ЛАТЕНТНЫМИ СИНОСИТАМИ

Edema of retrobulbar fat it's one of the common complications of rinosinusitis. Patients with chronic sinusitis and reactive edema of retrobulbar fat at once complain to the ophthalmologist. This study aims to investigate in MRI the condition of the sinus mucosa in patients with sectoral edema of retrobulbar fat. Performed an analysis MRI of 233 orbits patients with suspected Graves orbitopathy. Sectoral edema of retrobulbar fat find in 4,5% cases. In 7 orbits we revealed a thickening of the mucosa of the upper wall of the maxillary sinus, in 7 orbits thickening of the mucosa of the cells of the ethmoid labyrinth and in 4 orbits of the cyst of the upper wall of the maxillary sinus. All patients were consultate with an otorhinolaryngologist. The diagnosis of sinusitis is confirmed. The prescribed anti-inflammatory treatment allowed eliminating reactive edema of retrobulbar fat in all cases.

Актуальность и цель

Реактивный отёк клетчатки глазницы и век является частым осложнением риносинусогенной природы. Пациенты с отеком клетчатки при латентно протекающем хроническом синусите первично обращаются к офтальмологу. С целью дообследования и исключения эндокринной офтальмопатии (ЭОП) проводится МРТ орбит, которая позволяет визуализировать содержимое орбиты и определить состояние придаточных пазух.

Цель. Изучить состояние слизистой оболочки пазух пациентов с секторальным отёком РБК по данным МРТ.

Материалы и методы

Проведен проспективный анализ данных МРТ исследования орбит 233 пациентов (466 орбит) с подозрением на ЭОП.

МР-диагностика орбит проведена на МР-томографе Signa Infinity, GE с напряженностью магнитного поля в 1,5 Т. Протокол сканирования включал использование T1, T2 и fat sat импульсных последовательностей в аксиальной плоскости и T1 в корональной плоскости при толщине срезов 3 мм. Определяли степень экзофтальма, размеры глазодвигательных мышц, наличие отёка мышц и РБК. У пациентов с секторальным отёком РБК оценивали состояние слизистой и содержимое прилежащих околоносовых пазух. Всем пациентам проведен офтальмологический осмотр и назначена консультация врача-эндокринолога.

Результаты

Все пациенты данной группы первично обратились к офтальмологу с жалобами на отёк век, экзофтальм и тяжесть в ретробульбарной области. По данным МРТ орбит выявлен секторальный отёк РБК в 18 орбитах (4,5% случаев) без отёка экстраокулярных мышц. В двух случаях (4 орбиты) выявлен билатеральный секторальный отёк, в остальных (14 орбит) монолатеральный отёк. При детализации состояния околоносовых пазух в 7 орбитах выявлено утолщение слизистой верхней стенки гайморовой пазухи, в 7 орбитах утолщение слизистой решётчатого лабиринта и в 4 орбитах кисты верхней стенки гайморовой пазухи. Свободной жидкости в пазухах не выявлено. Отстояние глазных яблок от межскуловой линии по данным МРТ Me 7,1 [6,5;8,9] мм.

Учитывая отсутствие убедительных клинических данных за ЭОП, пациенты направлены на консультацию к оториноларингологу с диагнозом реактивный отёк РБК на фоне хронического синусита. Диагноз синусита подтверждён. Назначено противовоспалительное лечение, реактивный отёк РБК купирован.

Выводы

1. В 4,5% случаев хронический латентно текущий синусит может сопровождаться реактивным отёком РБК и первичными офтальмологическими жалобами.
2. Всем пациентам с секторальным коллатеральным отёком РБК необходимо детализировать состояние близлежащих пазух.
3. Это позволит своевременно назначить необходимое лечение оториноларингологом и избежать гипердиагностики ЭОП.

4

ОФТАЛЬМОХИРУРГИЯ

OPHTHALMIC SURGERY

4. офтальмохирургия

4. ophthalmic surgery

Gurinder Singh

University of Kansas, University of Kansas Medical Center, USA

CORNEAL STEM CELL TRANSPLANTATION IN NON-HEALING OCULAR SURFACE DEFECTS

Introduction and purpose

Corneal Epithelium has Anti-Angiogenic property. Based on soluble vascular endothelial growth factor receptor. Corneal epithelium renewed and repopulated by a cell population residing in limbus : limbal stem cells. Stem cell niche: special micro-environment consisting of several cellular and extracellular components in vicinity. Niche responsible for biologic regulation of the stem cells. Acquired (Mostly) Chemical or thermal burns, Stevens-Johnson syndrome, etc. Role of Stem Cell Transplantation.

Methods

Treat even the mild adnexal abnormalities before limbal stem cell transplantation. ■Must assess ocular adnexa, including tear film condition, eyelid position, lagophthalmos, and fornix depth. ■Pre-operatively optimize the health and function of eyelids, fornices, and tear film.

Results

Numerous techniques to replace limbal stem cells:

- Conjunctival Limbal Autograft (CLAU) using tissue from the Fellow Eye
- Living Related Conjunctival Limbal Allograft (Lr-CLAL), where a living Relative donates conjunctiva and limbal tissue
- KeratoLimbal Allograft (KLAL) from Cadaver Donor Peripheral Cornea
- ex vivo expanded limbal stem cells or oral mucosa.

Conclusion

Best Method to restore limbal stem cells:

- CLAU for unilateral disease.
- KLAL for bilateral limbal deficiency with minimal to moderate conjunctival disease.
- Lr-CLAL for bilateral limbal deficiency (preferably partial limbal involvement) with moderate to severe conjunctival disease.
- Combined Lr-CLAL and KLAL for bilateral limbal deficiency & severe conjunctival disease.

References

KLAL uses peripheral corneal Allogenic Cadaver Stem Cells.

- In 1984, Thoft introduced keratoepithelioplasty: rim of cadaver cornea transplanted to Recipient bed after total superficial keratectomy.
- In 1994, Tsai and Tseng used an annular ring of limbal tissue from a whole cadaveric globe.
- In 1995, Tsubota et al. performed Limbal Allograft Transplantation using stored corneoscleral rim

Татьяна Александровна Имшенецкая¹, Олег Ильич Парфенов², Ольга Александровна Ярмак¹, Галина Владимировна Вашкевич¹, Ирина Ивановна Игумнова²

1 ГУО «БелМАПО», Минск, Беларусь

2 УЗ «10-я городская клиническая больница» г. Минска, Беларусь

ПРИМЕНЕНИЕ ТРАНЕКСАМОВОЙ КИСЛОТЫ ПРИ ОПЕРАТИВНЫХ ВМЕШАТЕЛЬСТВАХ В ОФТАЛЬМОЛОГИИ

Актуальность и цель

Транексамовая кислота – противовоспалительное, противоаллергическое, антифибринолитическое. Конкурентно ингибирует активатор плазминогена, в более высоких концентрациях – связывает плазмин. Удлиняет тромбиновое время. Тормозит образование кининов и других пептидов, участвующих в воспалительных и аллергических реакциях. При использовании у пациентов с офтальмологическими заболеваниями не было выявлено побочных реакций и аллергических реакций.

В офтальмологии применяется для лечения травматической гифемы, для профилактики интра- и послеоперационных кровоизлияний при удалении внутриглазных новообразований, при проведении пластической хирургии после ожогов свыше 20% поверхности тела, с целью профилактики поствитректомического гемофтальма у больных сахарным диабетом. Целью нашего исследования было продемонстрировать возможность, эффективность и безопасность применения транексамовой кислоты в офтальмохирургии.

Материалы и методы

Под нашим наблюдением находились 272 пациента с заболеваниями стекловидного тела и сетчатки, травмами органа зрения и их последствиями, неоваскулярными глаукомами. Все пациенты были оперированы под общей анестезией. При отсутствии противопоказаний к применению пациентам внутривенно медленно вводилась транексамовая кислота в дозе 1000 мг на одно введение. По данным литературы (D. Flanagan, 2015) пик концентрации транексамовой кислоты в плазме достигается в течение часа при введении внутривенно в дозе 10 мг/кг. По показаниям, при наличии в послеоперационном периоде гифемы назначали прием внутрь таблетированной формы препарата в течении 5 дней.

Результаты

272 пациентам были проведены следующие оперативные вмешательства: закрытая витреоектомия, в том числе и с применением методов экстрасклеральной хирургии с эндолазерной фотокоагуляцией, трансквитреальное удаление внутриглазных инородных тел, дренажная хирургия глаукомы, экструзия силиконового масла. В нашем исследовании в послеоперационном периоде были выявлены геморрагические осложнения в виде гифемы и кровоизлияния в стекловидное тело у 5 пациентов (1,8%) (у 4 –х с сахарным диабетом, и у одного – с травматической отслойкой сетчатки вследствие контузии тяжелой степени).

При использовании у пациентов с офтальмологическими заболеваниями не было выявлено побочных реакций и аллергических реакций.

Выводы

Применение транексамовой кислоты интраоперационно показано при проведении витреоретинальной хирургии по поводу заболеваний стекловидного тела и сетчатки, травмах органа зрения и их последствиях, при неоваскулярной глаукоме с целью профилактики, как интраоперационных, так и послеоперационных геморрагических осложнений.

Оксана Дмитриевна Сердюкова, Ольга Михайловны Предко

ГУ «Республиканский научно-практический центр радиационной медицины и экологии человека», Гомель, Беларусь

ПРОФИЛАКТИКА ОТСЛОЙКИ СЕТЧАТКИ У ПАЦИЕНТОВ С МИОПИЕЙ ВЫСОКОЙ СТЕПЕНИ В СОЧЕТАНИИ С НОРМОТЕНЗИВНОЙ ГЛАУКОМОЙ

There is a risk of retinal detachment during anti-glaucoma surgery on myopic eyes with normal pressure glaucoma as a result of surgical decompression of the eye.

The high frequency of combination of retinal detachment with myopia and the high prevalence of normal pressure glaucoma in myopes dictate the need for a thorough study of the retina in such patients and timely preventive measures before antiglaucoma surgery. The medical records of patients with peripheral vitreoretinal dystrophy in the eyes with high myopia in combination with normotensive glaucoma were analyzed.

The analysis of the morphological structure revealed the types of dystrophy that require delimiting laser coagulation. In the absence of stabilization of the glaucomatous process, anti-glaucomic operations were subsequently performed. Retinal detachment was not detected in any case in the postoperative period. Prophylactic laser coagulation in myopic eyes with peripheral vitreoretinal dystrophy on the background of normotensive glaucoma is an effective intervention that provides stable results. Using this Protocol, it was possible to avoid in all cases the occurrence of a severe complication in the form of retinal detachment.

Актуальность и цель

Высокая частота сочетания отслойки сетчатки с миопией и большая распространенность нормотензивной глаукомы у миопов диктуют необходимость тщательного исследования у таких пациентов и своевременное проведение профилактической лазеркоагуляции периферической витреохориоретинальной дистрофии перед антиглаукомной хирургией, вызывающей декомпрессию глаза.

Цель. Оценить эффективность профилактической лазеркоагуляции сетчатки у пациентов с миопией в сочетании с нормотензивной глаукомой.

Материалы и методы

Проанализированы медицинские карты 13 пациентов (25 глаз) с ПВХРД на глазах с миопией высокой степени (6,25 д и выше) в сочетании с нормотензивной глаукомой, наблюдавшихся в глаукомном кабинете и пролеченных в лазерном кабинете на базе ГУ «РНПЦРМ и ЭЧ» за период с 2017 по 2019 год. Возраст пациентов варьировал от 40 до 60 лет. Первая стадия глаукомного процесса отмечалась на 20 глазах (80%), вторая – на 4 (16%), третья - на 1(4%) глазу. В исследовании использовались рабочая классификация первичных периферических витреоретинальных дистрофий сетчатки и показания к лазерной коагуляции по Ю.А. Иванишко(2003г). Стадия глаукомного процесса устанавливалась согласно критериям Международного Глаукомного общества по данным САП и измерении площади периневрального пояса и слоя нервных волокон сетчатки. Дизайн обследования включал: визометрию, рефрактометрию, тонометрию,

ультразвуковое исследование, компьютерную периметрию, биомикроскопию, циклоскопию.

Результаты

При анализе морфологической структуры дистрофии были получены следующие результаты: «решетка» 20%, «след улитки» 33 %, смешанные формы 24%, прогрессирующий ретиношизис 4%, инеевидная, меридиональные складки – 8%, «витреоретинальный пучок»с тракцией 12%. На глазах с компенсированной местными гипотензивными средствами с лечебной целью была проведена транспупиллярная барьерная лазеркоагуляция. Параметры излучения: подбирались в зависимости от степени пигментации глазного дна и прозрачности оптических сред. Критерием эффективности лазеркоагуляции считали отсутствие распространения границ патологических очагов за пределы внешнего ряда коагулятов. Лазеркоагуляция выполнена на 17 глазах с дистрофиями, разрывами сетчатки. Антиглаукомная операция проводилась при отсутствии стабилизации на фоне гипотензивной терапии на 12 глазах через 6 месяцев после барьерной лазеркоагуляции. Отслойка сетчатки не выявлена ни в одном случае в послеоперационном периоде. Срок наблюдения составил 2 года.

Выводы

Проведение профилактической лазерной коагуляции на миопических глазах с периферическими витреоретинальными дистрофиями, ретиношизисом, разрывами сетчатки, на фоне нормотензивной глаукомы является достаточно эффективным вмешательством, обеспечивающим стойкие результаты. Используя данный протокол подготовки и наблюдения пациентов, удалось избежать во всех случаях возникновения тяжелого осложнения в виде отслойки сетчатки.

Светлана Николаевна Солонина¹, Роман Леонидович Трояновский², Сергей Дмитриевич Литвинов³, Максим Александрович Клещёв⁴

1 ГБУЗ Ленинградская областная клиническая больница, Санкт-Петербург, Россия

2 ФГБВОУ ВО «Военно-медицинская академия им. С.М. Кирова» МО РФ, Санкт-Петербург, Россия

3 НОУ ВПО Медицинский университет «Реавиз», Самара, Россия

4 КУЗ «Ленинградское областное патологоанатомическое бюро», Санкт-Петербург, Россия

УДАЛЕНИЕ ПРОГРЕССИРУЮЩЕЙ ВЕНОЗНОЙ МАЛЬФОРМАЦИИ (ВЕНОЗНОЙ АНЕВРИЗМА) ГЛАЗНИЦЫ. СЛУЧАЙ ИЗ ПРАКТИКИ

Removal of progressive venous malformation (venous aneurysm) of the eye socket. Case from practice.

The case of clinical course and tactics of venous malformation of the eye socket in a man of 30 years, seen at 7 years of age, is discussed.

Актуальность и цель

Сосудистые мальформации глазницы при артериовенных шунтах протекают более манифестно с локальными отеками и кровоизлияниями. Венозные мальформации встречаются реже, компенсация в ряде случаев возникает при интенсивной физической работе, интенсивной трудовой деятельности, занятиями спортом.

Материалы и методы

Больной Л., мужчина 30 лет обратился с жалобами на отек и выстояние нижнего века правого глаза, усиливающийся в утреннее время и при физической нагрузке. В возрасте 7 лет заметил «западение» правого глаза, возникающее при наклоне головы и втянутость верхнего века во внутренней половине. При наклоне головы возникало вздутие нижнего века. По данным КТ с контрастированием и МРТ- выявлено неправильной формы образование неравномерно накапливающее контрастное вещество, состоящее из 2-х компонентов вдоль латеральной стенки правой глазницы и в области нижней стенки, смещая зрительный нерв вверх и медиально. Консультирован профессором Волковым В. В. Заключение: Гемангиома правой орбиты в стадии регрессирования. Хирургическое лечение и лучевая терапия не показаны, рекомендовано наблюдение. Через 6 месяцев данные КТ и МРТ - без динамики. В течение 2-х последних лет заметил увеличение объема нижнего века по утрам и при натуживании.

Результаты

По данным КТ: объемное образование неправильной формы, с неровными контурами 17x50x28 мм в латеральном и 4x10 мм в передне-медиальном отделах с распространением от вершины глазницы до нижнего века, прилежит к нижней и латеральным прямым мышцам. Острота зрения OU = 1,0, выстояние нижнего века с тестоватой консистенцией, усиливающееся при наклоне и натуживании, легко

репонируется. Среды прозрачные, глазное дно в норме. Тн. Операция: Транскутанная орбитотомия, устранение венозной сосудистой мальформации. В ходе операции обнаружен багрово-синюшного цвета конгломерат неправильно-шаровидной формы 25x23x17 мм напряженный, заполненный кровью. Поэтапно сосудистый узел с ассиметричными выступами отделен от окружающих тканей, нижней и наружных стенок. Существенно мобилизация узла ускорилась после разделения сосудов, анастомозирующих с зоной ангулярной вены. Для гемостаза использовали компрессию в области нижней глазничной щели и материал Литар.

Выводы

Заживление гладкое, признаков увеличения объема нижнего века нет. В положении лежа и при натуживании набухание нижнего века и смещение его кпереди не возникает. Венозная мальформация глазницы с умеренными клиническими проявлениями к концу 3-го десятилетия жизни вызывала длительный дискомфорт, усиливающийся в процессе не только трудовой деятельности, но и в период отдыха. Увеличение объема нижнего века не устраивало пациента и косметически. По-видимому, основным коллектором оказался бассейн нижней глазничной вены как шунт крыловидной (позадичелюстной) вены. Полагаем оправданным длительное наблюдение за ребенком с выжидательной тактикой и проведением хирургического лечения при относительной компенсации процесса.

4.1. хирургия придатков глаза и орбиты

4.1. surgery of the orbit, lacrimal system and plastic surgery

Надежда Сергеевна Куранова, Екатерина Владимировна Касьянчик, Юрий Александрович Майсак, Евгения Игоревна Санюк

УЗ "11-я городская клиническая больница", Минск, Беларусь

КОМПЛЕКСНОЕ ХИРУРГИЧЕСКОЕ ЛЕЧЕНИЕ ТЯЖЁЛЫХ ФОРМ СЕНИЛЬНОГО ЭНТРОПИОНА, КЛИНИЧЕСКИЙ ОПЫТ

The surgical correction of involucional entropion is directed at repair of primary anatomic defects. The anatomic basis for the deformity must be understood if effective correction is to be achieved. Permanent correction of severe cases of involucional entropion is only attained by careful restoration of all normal anatomic and physiologic relationships.

Актуальность и цель

Возрастные изменения тканей век приводят к нарушению функций нижнего века, могут вызывать вторичные осложнения со стороны глазного яблока, существенно снижают качество жизни пациентов.

Цель: Оценить возможности и результаты комплексного хирургического и терапевтического лечения выраженных, а также рецидивирующих инволюционных энтропионов, сопровождавшихся нарушениями со стороны глазного яблока и существенно снижавших качество жизни пациентов.

Материалы и методы

Рассмотрены случаи выраженных и рецидивирующих после предыдущего терапевтического (хемоденервация круговой мышцы глаза, местная терапия, фиксация пациентами нижнего века) и хирургического лечения, сопровождавшиеся жалобами пациентов на продолжительный дискомфорт, боль, косметический дефект, осложнениями со стороны глазного яблока. Предоперационно оценивались состояние глазного яблока, горизонтальная слабость века, функция, расположение ретрактора нижнего века, состояние круговой мышцы, кожи нижнего века, объём мягких тканей орбиты. Выполнялось комплексное хирургическое лечение: 1. Латеральная кантопластика, 2. Репозиция ретрактора нижнего века, 3. Резекция части круговой мышцы глаза, кожного лоскута. При необходимости удалялись грыжи нижних век, накладывались тракционные швы. Степень натяжения и места фиксации свободного края нижнего века, ретрактора нижнего века, объём удаляемых тканей определялись индивидуально с учётом предоперационной подготовки и выполняемой разметки.

Результаты

В литературе описано большое количество техник устранения энтропиона, большинство из которых направлено на одну или две причины возникновения инволюционного

энтропиона. Проведена комбинированная операция, устраняющая следующие инволюционные изменения: 1. Горизонтальную слабость века, 2. Нарушение прикрепления ретрактора нижнего века, 3. Спазм круговой мышцы глаза, изменения кожи нижнего века и средней зоны лица. Комбинированная операция улучшает долгосрочный положительный функциональный и косметический эффект лечения. У всех прооперированных пациентов в послеоперационном периоде определяется правильное положение нижнего века, получен стойкий, длительный эффект, хороший косметический результат, купированы осложнения со стороны глазного яблока. Частичная хемоденервация круговой мышцы глаза, терапевтическое лечение может быть использовано как временное лечение у пациентов, воздерживающихся от выполнения операции, у соматически тяжёлых пациентов.

Выводы

Комбинированное хирургическое лечение выраженных, а также рецидивирующих инволюционных энтропионов, сопровождающихся осложнениями со стороны глазного яблока, улучшает долгосрочный положительный функциональный и косметический эффект лечения. Лечение должно быть направлено на устранение всех причин возникновения и развития инволюционного энтропиона.

Литература

1. John A. Long.; под науч. ред. С. А . Аветисова, В. П. Еричева, Oculoplastic Surgery:Surgical Techniques in Ophthalmology. – М.: Логосфера, 2015.
2. Jonathan J. Dutton, Atlas of oculoplastic and orbital surgery.- Lippincott Williams&Wilkins, a Wolters-Kluwer business, 2013.

Наталья Антоновна Малиновская^{1,2}, Александра Львовна Тория¹, Юлия Юрьевна Прилуцких¹, Елена Владимировна Семенова¹

1 ДГМКЦВМТ им. К.А. Раухфуса, Санкт-Петербург, Россия

2 СЗГМУ им. И.И. Мечникова, Санкт-Петербург, Россия

ОПЫТ ХИРУРГИЧЕСКОГО ЛЕЧЕНИЯ СИНДРОМА БРАУНА У ДЕТЕЙ

37 children with Brown syndrome aged 1 to 10 years were treated: 4 had a bilateral form, 33 were congenital and 4 were acquired. 34 children were operated. Indications for surgical treatment were double vision in a direct position, forced position of the head, impaired binocular vision. Three children with acquired Brown Syndrome had a positive effect on conservative treatment. Surgical treatment of Brown syndrome was effective, but often required repeated interventions (20 patients, 59%): the first stage - weakening of the superior oblique muscle (tenotomy, recession, prolongation), the second stage - recession of the inferior oblique muscle, the third stage - recession of the contralateral inferior rectus muscle (4 patients, 12%). In some cases (5 patients, 15%), an asymmetry of the palpebral fissures was noted in the outcome of surgical treatment due to slight enophthalmos on the operated eye (the result of weakening of the oblique muscles that "draw" the eyes from the orbit and weakening the contralateral lower rectus muscle "retracting" the eye apple).

Актуальность и цель

Синдром Брауна (неэластичное сухожилия верхней косой мышцы) характеризуется ограничением подвижности глазного яблока кверху, максимально кверху в аддукции, сопровождающееся расширением глазной щели и легким экзофтальмом в этой позиции (Рис 1). При этом синдроме возникает двоение, возможен компенсаторный наклон головы.

Синдром возникает при аномалиях развития сухожилия верхней косой мышцы, ограничении подвижности влагалища сухожилия верхней косой мышцы на уровне блока [1, 2, 3].

Материалы и методы

Под наблюдением было пациентов: 37 детей с синдромом Брауна: 33 с врожденным, 4 - с приобретенным заболеванием, 4 пациента с билатеральной формой синдрома Брауна. В одном случае синдром развился на фоне роста дермоидной кисты глазницы с локализацией в области блока, и в 1 случае синдром был непостоянным.

Оперировано 34 ребенка. Оперативное лечение проходило в несколько этапов. Промежуток между этапами оперативного лечения составил не менее 3-х месяцев.

Первым этапом проводилось ослабление верхней косой мышцы (тенотомия, рецессия, пролонгация). Перед началом и в конце операции проводился тракционный тест под наркозом (тест на пассивную подвижность глаза кверху и ротацию с погружением глазного яблока в орбиту). Второй и третий этап выполнялись при остаточных нарушениях моторики и вынужденном положении головы: второй этап - рецессия

нижней косой мышцы; третий этап - рецессия контралатеральной нижней прямой мышцы.

Результаты

У 14 больных (41 %) больных положительный эффект достигнут после первого этапа оперативного лечения - ослабления верхней косой мышцы . Из них у 7% больных для выполнения первого этапа потребовалось повторное хирургическое лечение в связи с остаточной тракцией.

После первого этапа при появлении признаков ятрогенного пареза верхней косой мышцы проводился второй этап оперативного лечения – ослабление нижней косой мышцы (рецессия), что улучшало позицию глаз, нивелировало вертикальное косоглазие и вынужденное положение головы (20 больных, 59%).

У 5 больных (15%) после второго этапа наблюдали выраженное остаточное нарушение подвижности глаза книзу. В этих случаях выполняли третий этап оперативного лечения - ослабление контралатеральной нижней прямой мышцы.

Операция приводила к симметричности подвижности глаз книзу, устранению остаточного косоглазия.

В ряде случаев при исходе оперативного лечения отмечали асимметрию глазных щелей из-за легкого энофтальма на оперированном глазу (Рис.2).

Выводы

1.Оперативное лечение синдрома Брауна показано при вынужденном наклоне головы, двоении в прямой позиции и нарушении бинокулярного зрения.

3. При приобретенных формах синдрома Брауна требуется обследование и первым этапом проведение консервативного лечения. Оперативное лечение проводится по результатам консервативной терапии.

4.Оперативное лечение синдрома Брауна эффективно и часто требует повторных вмешательств.

5. В результате оперативного лечения возможен эффект легкого энофтальма. Об этом надо помнить при планировании хирургии и информировать пациента или его родителей.

Литература

1. Coussens T., Ellis F.J. Considerations on the etiology of congenital Brown syndrome//.Curr. Opin. Ophthalmol. -. 2015.- Jul; Vol.26, №5- P. 357-61.
2. Parks M.M., Brown M. Superior oblique tendon sheath syndrome of Brown//Am. J Ophthalmol.- 1975/- Jan;Vol.79№1 – P. 82–86.
3. Wright K. W. Brown's syndrome: diagnosis and management// Trans Am Oph-thalmol Soc. 1999. - 97 -P.1023–1109.
3. Bansagi, Z.C. Meyer D.R. Internal orbital fractures in the pediatric age group: characterization and management // Ophthalmology. – 2000. – Vol. 107, № 5. – P. 829–83.

Рисунок 1. Синдром Брауна слева. Ограничение подвижности левого глаза кверху, максимально кверху в приведении, расширение глазной щели, появление легкого экзофтальма в этой позиции. В прямой позиции легкий экзофтальм.

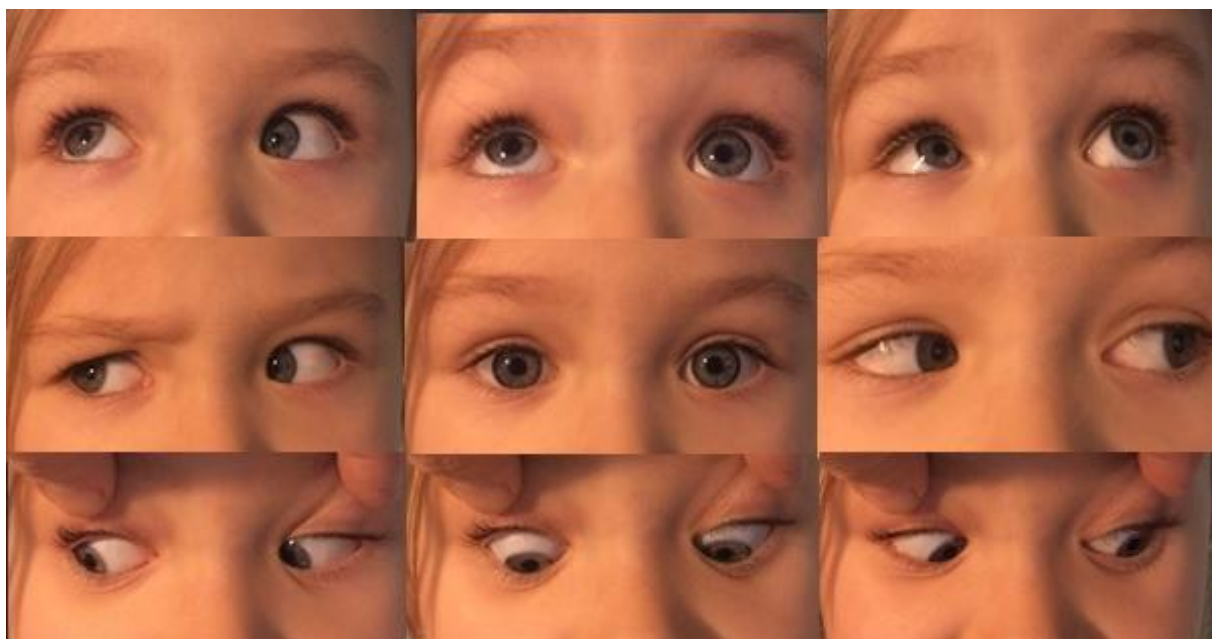
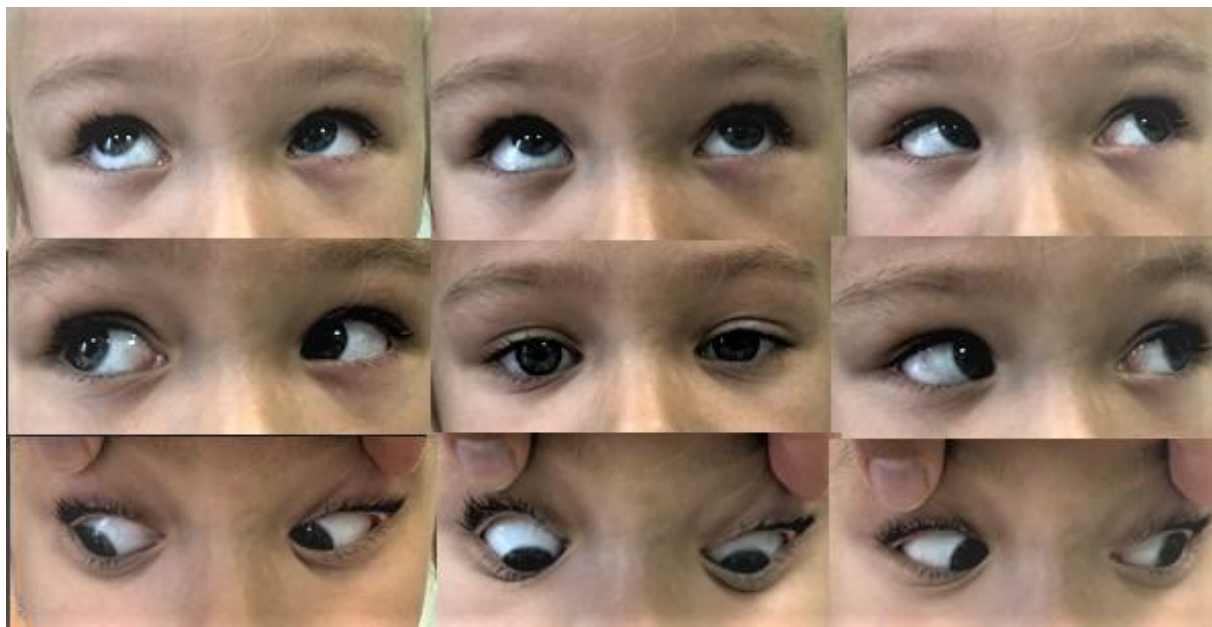
Рисунок 2. Синдром Брауна слева после 3-х этапов оперативного лечения (тенотомии верхней косой мышцы, рецессии нижней косой мышцы слева и рецессии нижней прямой мышцы справа). Подвижность глаз симметрична. Легкий энофтальм справа.



4.2. хирургия переднего отрезка глаза

4.2. surgery of the anterior segment

Gurinder Singh

University of Kansas Medical Center / University of Missouri - Kansas City, USA

ROLE OF MITOMYCIN-C APPLICATION IN MANAGEMENT OF PTERYGIUM, OCULAR SURFACE DISEASE AND GLAUCOMA: EVOLUTION OVER LAST 30 YEARS

Introduction and purpose

Mitomycin-C topical application intra-operative or in the form of eye drops was introduced to the Western World in 1987 after my experience of topical mitomycin-C eye drops in prevention of pterygium recurrence. It was looked at skeptically by some surgeons because of its toxicity when used in higher than recommended concentrations or for prolonged periods of time without supervision by the surgeons. 30 years later it has gained an important place in management of ocular surface disease/glaucoma.

Methods

Over last 30 years I and other ophthalmic surgeons have gained lot of experience on numerous patients treated with topical mitomycin-C to prevent pterygium recurrence and uncontrolled glaucoma patients. The data will be presented with the outcomes of this experience.

Results

Successful management of primary and recurrent pterygia and complex glaucoma cases with topical mitomycin and the history of introduction of topical mitomycin-C to the western world will be discussed

Conclusion

After over 30 years experience of use of mitomycin-C in prevention of pterygium recurrence and achievement of successful functional glaucoma filtration blebs support and confirm a definite role of mitomycin-C in ophthalmic surgery.

Дмитрий Евгеньевич Абельский¹, Елена Васильевна Торопилова²

1 ГУО «БелМАПО», Минск, Беларусь

2 ЦМГ «ВОКА», Минск, Беларусь

КРОССЛИНКИНГ РОГОВИЦЫ В СОЧЕТАНИИ С ЭКСИМЕРЛАЗЕРНОЙ КОРРЕКЦИЕЙ ИРРЕГУЛЯРНОГО АСТИГМАТИЗМА

The article highlights the safety and effectiveness issues of combined corneal crosslinking treatment and excimer laser correction of irregular corneal astigmatism caused by keratoconus. Groups (10 eyes each) with Dresden crosslinking protocol alone and combined with topography-guided excimer laser stromal ablation were analyzed before and 12 months after procedures. Corneal stabilization as well as keratometric indexes and visual function improvement was found in both groups, but greater in the group with excimer laser ablation.

Актуальность и цель

Кросслинкинг роговицы (КР) является золотым стандартом хирургического лечения начальных и развитых стадий кератоконуса, эффективно замедляя или останавливая его прогрессирование. Основной причиной снижения зрения при кератоконусе является роговичный иррегулярный астигматизм (ИА). Частичная коррекция ИА возможна с применением эксимерного лазера.

Цель. Оценить эффективность коррекции иррегулярного астигматизма методом КР в сочетании с эксимерлазерным воздействием на роговицу.

Материал и методы

В исследование были включены 20 глаз (10 пациентов) с прогрессирующим кератоконусом. Средний возраст пациентов 24 ± 6 лет. Кератометрические индексы K_{max} и K_{av} составили $50,6 \pm 4,2$ и $48,0 \pm 3,4$ соответственно, пахиметрия в тонкой точке - 478 ± 30 мкм. Некорригированная острота зрения (НОЗ) составила $0,3 \pm 0,2$, наилучшая корригированная острота зрения (НКОЗ) $0,7 \pm 0,2$. Пациенты были разделены на 2 группы (в каждой по 5 человек, 10 глаз): первой выполнялся КР по Дрезденскому протоколу (КРДП), второй – механическая деэпителизация с эксимерлазерной коррекцией на основе топографии передней поверхности роговицы (топоЭЛК) без коррекции дефокусировки и астигматизма с последующим выполнением КРДП. КРДП выполнялся с применением 0,1 % р-ра рибофлавина с декстраном mediocross D на УФ-лампе IROC UV-X 1000. Эксимерлазерная абляция на эксимерном лазере WaveLight EX500 с интегрированным по сети топографом Oculizer II.

Результаты

В группе КРДП значения кератометрических индексов K_{max} и K_{av} через 12 месяцев после проведения операции снизились в среднем на 1,0 и 0,8 D, а в группе КРДП с топоЭЛК на 3,5 и 1,5, соответственно. Указанные топографические изменения привели к снижению иррегулярности роговичного астигматизма и улучшению зрительных функций: для группы КРДП НОЗ и НКОЗ увеличились на 0,08 и 0,1, для группы КРДП с топоЭЛК на 0,16 и

0,24 , соответственно. Ни в одном из исследуемых случаев не отмечалось прогрессирования кератоконуса через 6 и 12 месяцев после проведения операции.

Выводы

Кросслиндинг роговицы является эффективным способом лечения кератоконуса, позволяющим не только замедлить или остановить прогрессирование заболевания, но и улучшить топографические показатели, а соответственно и зрительные функции глаза. Сочетанное применение КР с эксимерлазерной коррекцией иррегулярного астигматизма позволяет добиться дополнительного эффекта коррекции иррегулярности передней поверхности роговицы и лучшего оптического результата – улучшении как НКОЗ, так и НОЗ. Несмотря на деструктивное воздействие эксимерного лазера в процессе абляции роговицы, случаи прогрессирования или декомпенсации кератоконуса в проведенном исследовании в группе КР с топоЭЛК не отмечены.

Галина Романовна Семак, Виктория Алексеевна Захарова, Семён Кивович Клецкий, Татьяна Анатольевна Летковская, Ирина Юрьевна Жерко

УО "Белорусский государственный медицинский университет", Минск, Беларусь

МОЛЕКУЛЯРНЫЕ ПРЕДИКТОРЫ ЭФФЕКТИВНОСТИ НИЗКОМОЛЕКУЛЯРНОГО НАТРИЯ ГИАЛУРОНАТА В ЛЕЧЕНИИ ПАЦИЕНТОВ С КЕРАТОПАТИЕЙ НА ФОНЕ ГЛАУКОМЫ

Patterns of CD44, MMP9, TGF β 1 expression in cornea with dry eye disease before and after injections of hyaluronic acid were assessed. It was shown, that hyaluronic acid can potentiate regenerative properties of the corneal epithelium by increasing the epithelial expression of CD44 and reducing the proapoptotic effect of TGF β 1; It also reduce the intensity of epithelial and stromal expression of MMP9 and its role in the subsequent disorganization of the corneal stroma.

Актуальность и цель

Болезнь сухого глаза развивается как в результате провоспалительного действия консервантов гипотензивных средств, так и из-за изменения физических свойств и гидродинамики роговицы под воздействием повышенного внутриглазного давления.

Цель: определить молекулярные предикторы эффективности субконъюнктивального применения низкомолекулярного 1% натрия гиалуроната (ГК) при ХДЗР на фоне глаукомы с помощью иммуногистохимического (ИГХ) исследования дисков роговиц.

Материалы и методы

Аналізу морфологических и ИГХ признаков были подвергнуты случаи группы контроля, группы исследования (кератопатия на фоне глаукомы, терапия пациентов которой включала дополнительное применение гиалуроновой кислоты) и группы сравнения (кератопатия на фоне глаукомы, терапия пациентов которой проводилась по стандартным протоколам).

С целью анализа характера экспрессии биомолекулярных маркеров выполнено ИГХ исследование с использованием первичных моноклональных антител к CD44, MMP9 и TGF β 1.

Результаты

При наличии глаукомы в группе пациентов, которым в качестве дополнительной терапии применялось субконъюнктивальное введение инъекционной формы гиалуроновой кислоты по сравнению со стандартным протоколом терапии выявлено значимое увеличение индекса экспрессии CD44.

Экспланты роговиц в группе контроля характеризовались негативным или слабо выраженным окрашиванием к MMP9 эпителия и кератоцитов стромы роговицы. В группах же пациентов с глаукомой экспрессия MMP9 как в эпителии, так и строме роговицы значимо превышала таковую в группе контроля при стандартном протоколе терапии и снижалась с достижением сопоставимого с контролем уровня в группе

пациентов с применением субконъюнктивального введения инъекционной формы гиалуроновой кислоты.

В группах пациентов с глаукомой экспрессия TGF β 1 как в эпителии, так и в строме и эндотелии роговицы значительно превышала таковую в группе контроля при стандартном протоколе терапии и снижалась в группе пациентов с применением субконъюнктивального введения ГК.

Выводы

Согласно полученным результатам, в группе пациентов с признаками глаукомы на фоне применения инъекционной формы гиалуроновой кислоты отмечается улучшение регенеративных свойств эпителия роговицы за счет увеличения эпителиальной экспрессии CD44 и снижения проапоптотического действия TGF β 1, снижение содержания биомолекулярных маркеров, ассоциированных с воспалением, что отражает уменьшение интенсивности эпителиальной и стромальной экспрессии MMP9 и его роли в последующей дезорганизации стромы роговицы, и некотором увеличении стромальной экспрессии TGF β 1, играющем роль как в регенерации, так и ремоделировании стромы.

Полина Андреевна Лебедева, Галина Викторовна Ситник

ГУО "БелМАПО", Минск, Беларусь

ОСОБЕННОСТИ ЛЕЧЕНИЯ НЕЙРОТРОФИЧЕСКИХ ПОРАЖЕНИЙ РОГОВИЦЫ

The study included 29 patients (17 men, 12 women, mean age 49.1 ± 7.3 years, the observation period from 3 month to 5 years) suffering from neurotrophic damage of the cornea. Keratopathy was detected in 4 (13.8%) patients, keratoconjunctivitis in 3 (10.3%), keratitis in 14 (48.3%), corneal ulcer in 8 (27.6%) patients. The article presents the clinical results of treatment of patients with neurotrophic corneal lesions.

Актуальность и цель

Нейротрофические поражения переднего отрезка глазного яблока относятся к тяжелым дегенеративным заболеваниям, которые нередко становятся причиной слабости зрения и слепоты, приводят к инвалидизации пациентов. Несмотря на то, что данной патологии посвящено большое количество работ отечественных и зарубежных авторов, на сегодняшний день проблема лечения нейротрофического кератита остается нерешенной.

Цель: изучить результаты лечения пациентов с нейротрофическими поражениями роговицы.

Материалы и методы

В исследование были включены 29 пациентов (29 глаз) с нейротрофическими поражениями роговицы. Из них – 17 (58,6%) мужчин и 12 (41,4%) женщин, средний возраст $49,1 \pm 7,3$ лет, период наблюдения от 3 месяцев до 5 лет. В 13 (44,9%) случаях нейротрофические поражения роговицы развились на фоне паралитического лагофтальма, в 11 (37,9%) – на фоне рецидивирующей герпетической инфекции, в 5 (13,8%) – после химического ожога, в 1 (3,4%) случае – после лучевой терапии облучения по поводу базалиомы нижнего века. Нейротрофические поражения роговицы были следующими: кератопатия выявлена у 4 (13,8%) пациентов, кератоконъюнктивит – у 3 (10,3%), кератит – у 14 (48,3%), язва роговицы – у 8 (27,6%) пациентов, из них – 3 (10,3%) язвы роговицы с перфорацией. Высокая острота зрения (от 0,1 до 1,0) диагностирована у 17 (58,6%) человек.

Результаты

Всем пациентам проводилась симптоматическая медикаментозная терапия. Хирургическое лечение выполнено в 18 (62,1%) случаях: 10 пациентов с паралитическим лагофтальмом, 6 – после перенесенной герпетической инфекции, 2 – после химического ожога. Хирургические вмешательства были следующими: лечебная кератопластика с использованием донорской амниотической мембраны (АМ) – 9 глаз, кератопластика конъюнктивальным лоскутом (АКЛ) – 5, сквозная кератопластика (СКП), при необходимости с экстракцией осложненной катаракты и имплантацией ИОЛ, – 4 глаза. В качестве завершающего этапа указанных операций выполнялась временная частичная некровавая блефарорафия.

Необходимо отметить, что несмотря на то, что состояние роговицы улучшилось во всех случаях, оно не было стабильным на протяжении всего периода наблюдения – в 8 из 18 случаев потребовались повторные тектонические хирургические вмешательства (5 пациентов с лагофталмом и 2 – с герпетической инфекцией).

Выводы

Нейротрофические поражения роговицы представляют собой тяжелую патологию, которая может привести к значительному снижению зрительных функций и потере глазного яблока.

При наличии выраженных патологических изменений роговицы (кератит, язва, перфорация) оптимальное сочетание медикаментозной терапии и хирургического лечения позволяет добиться положительной динамики в течении патологического процесса и максимально снизить степень повреждения переднего отрезка глазного яблока.

Для достижения удовлетворительного результата лечения необходим индивидуальный подход к каждому пациенту с учетом причины развития нейротрофических поражений роговицы и особенностей течения заболевания.

4.3. катарактальная и рефракционная хирургия

4.3. cataract and refractive surgery

Sibylle Katharina Scholtz, Achim Langenbacher

Institute of Experimental Ophthalmology, Saarland University Faculty of Medicine, Germany

CALCULATING THE HUMAN EYE – BIOMETRY AND IOL POWER CALCULATION, UPDATE 2019

With this talk we would like to address potential error sources in biometry for cataract surgery as well as IOL power calculation using classical regression and vergence formulas, and we would like to give some insight to select the adequate calculation scheme and to evaluate the differences in the resulting IOL power between different calculation strategies. The newly established open online database “IOLCon” provides continuous and automated optimization and compilation of IOL constants for cataract surgery.

Introduction and purpose

Optical biometry is the standard diagnostic tool and crucial for IOL calculation prior to cataract surgery today. In the last 2 decades optical biometry has become standard for pre-cataract surgery biometry and only in rare cases with opaque optical media we use ultrasound A-scan.

Methods

Selective literature search in books and journal articles via PubMed, Google Scholar and Google as well as close cooperation with IOLCon at University Homburg/Saar (Germany).

Results

From biometry we derive axial length and keratometry, optionally phakic anterior chamber depth, corneal thickness, lens thickness and W2W to calculate the appropriate power of the artificial lens implant. There are three different options of calculating the lens power, amongst those we find empirical models in terms of simple linear regression or advanced models using artificial intelligence, vergence formulas using paraxial optics or raytracing strategies. The most commonly used strategies are based on vergence formulas such as the SRK/T, Haigis, Hoffer-Q or Holladay1 formula. These techniques use several assumptions, simplifications, IOL constants as well as fudge factors, which may lead to proper results in ‘normal’ eyes but may fail in uncommon eye proportions. Especially the IOL constants are known to be a footprint of a lens type, and they can be optimized with clinical outcome measures overall or customized for different environments (e.g. biometers, surgeons and ethnicities).

Conclusion

Today, an increasing number of eyes with a history of refractive surgery is facing cataract surgery. Especially in such eyes with ‘uncommon’ proportions the selection of the appropriate calculation scheme alongside with a proper biometry is essential and might enhance post cataract refractive outcome and visual performance. Additionally ongoing optimization of IOL constants will improve the correct choice of IOL power. The open online encyclopedic

database for IOL specifications “IOLCon” provides continuous and automated optimization and compilation of IOL constants for cataract surgery.

Дмитрий Валентинович Липатов ¹, Михаил Александрович Фролов ², Ирина Александровна Башина ²

1 ФГБУ НМИЦ Эндокринологии Минздрава России, Москва, Россия

2 ФГАОУ ВО Российский университет дружбы народов, Москва, Россия

АНАЛИЗ ИСПОЛЬЗОВАНИЯ ПРОЛОНГИРОВАННЫХ КОРТИКОСТЕРОИДОВ ПОСЛЕ ХИРУРГИИ КАТАРАКТЫ У БОЛЬНЫХ САХАРНЫМ ДИАБЕТОМ

Objective: to determine the safety and efficacy of the use of prolonged corticosteroids for the prevention of cystoid macular edema (CME) after cataract surgery in patients with DM.

66 patients with DM and cataract were divided into two groups. The control group included 34 patients who received topical Dexamethasone in combination with Nepafenac 0,1%; the main group included 32 patients who received a subconjunctival injection of a prolonged corticosteroid Betamethasone 7 mg/ml in addition to topical treatment. The BCVA, IOP, the fovea thickness on optical coherence tomography were measured before surgery and 4 weeks after surgery to evaluate the efficacy of anti-inflammatory therapy. The glycemic profile was studied to assess the effect of therapy on the glycemia.

6 patients developed subclinical CME in the control group; in the main group no cases of subclinical CME were identified. There was no significant difference in BCVA between two groups 4 weeks after the surgery. In the main group, the average IOP level was significantly higher than the initial values and also differed from the IOP level in the control group. The subconjunctival injection of a prolonged CS was accompanied by more severe hyperglycemia during the first day after surgery.

The subconjunctival injection of Betamethasone 7 mg/ml prevents the development of post-surgical CME in patients with DM. However, this procedure leads to an increase in IOP and more severe hyperglycemia.

Актуальность и цель

Увеличение продолжительности жизни населения и заболеваемости сахарным диабетом (СД) приводит к увеличению количества операций, выполняемых по поводу катаракты, поэтому профилактика воспалительных осложнений в послеоперационном периоде остается важной задачей.

Материалы и методы

В исследовании приняли участие 66 пациентов с диагнозом СД 2 типа, осложненная диабетическая катаракта. В первую группу (группа контроля) вошли 34 пациента, получающих инстилляцию Дексаметазона и Непафенака 0,1%; вторую группу (основную) составили 32 пациента, которым дополнительно к инстилляциям была добавлена однократная субконъюнктивальная инъекция (СКИ) пролонгированного кортикостероидного (КС) препарата Бетаметазона 7 мг/мл. Для оценки эффективности противовоспалительной терапии определяли максимально скорректированную остроту зрения (МКОЗ), внутриглазное давление (ВГД), измеряли толщину фовеа на оптическом

когерентном томографе (ОКТ) до и через 4 недели после операции. Для оценки влияния проводимой терапии на уровень гликемии изучали гликемический профиль.

Результаты

В группе контроля у 6 пациентов (17,6%) развился субклинический КМО, в основной группе ни одного случая (0%) субклинического КМО зафиксировано не было. Через 4 недели после операции статистически значимой разницы в МКОЗ между группами не обнаружено ($p > 0,05$). В основной группе средний уровень ВГД статистически значимо превышал исходные значения и так же отличался от уровня ВГД в группе контроля ($p < 0,001$). Однократная СКИ пролонгированного КС сопровождалась достоверно более выраженной гипергликемией в первые сутки после операции ($p = 0,001$).

Выводы

Инъекция пролонгированного КС препарата Бетаметазона 7 мг/мл препятствует формированию КМО в послеоперационном периоде у больных СД, однако, сопровождается достоверным повышением ВГД и более выраженной гипергликемией.

Литература

1. Федеральные клинические рекомендации по оказанию офтальмологической помощи пациентам с возрастной катарактой. Экспертный совет по проблеме хирургического лечения катаракты. ООО «Межрегиональная ассоциация врачей-офтальмологов». М.: офтальмология. 2015; 32 с.
2. Chu CJ, Johnston RL, Buscombe C, Sallam AB, Mohamed Q, Yang YC, for the United Kingdom Pseudophakic Macular Edema Study Group. Risk factors and incidence of macular edema after cataract surgery; a database study of 81 984 eyes. *Ophthalmology* 2016; 123:316–323.
3. Башина И.А., Фролов М.А., Липатов Д.В. Профилактика макулярного отека после хирургии катаракты у больных сахарным диабетом. *Сахарный диабет* 2017; 20; 5:350-355.

Марина Владимировна Окунева, Александр Михайлович Иванов, Александр Владимирович Терещенко, Ирина Георгиевна Трифаненкова, Сергей Константинович Демьянченко, Екатерина Николаевна Вишнякова, Максим Александрович Тимофеев, Максим Владимирович Власов

Калужский филиал ФГАУ «МНТК «Микрохирургия глаза» им. акад. С.Н. Федорова» Минздрава России, Калуга, Россия

КОРРЕКЦИЯ РОГОВИЧНОГО АСТИГМАТИЗМА У ПАЦИЕНТОВ С АРТИФАКИЕЙ С ПРИМЕНЕНИЕМ ФЕМТОСЕКУНДНОГО ЛАЗЕРА И НАВИГАЦИОННОЙ СИСТЕМЫ VERION

Purpose - to evaluate the results of correction of corneal astigmatism in patients with artifact using a femtosecond laser and the VERION navigation system.

Materials and methods. Femtolaser arcuate incisions were performed in 10 patients with corneal astigmatism and artifact. The values of astigmatism were changed from 1.5 to 2.7 diopters, the time after cataract phacoemulsification was from 3 to 6 years. The average value of visual acuity was 0.3 ± 0.05 , best corrected visual acuity - 0.8 ± 0.1 . Calculation of arcuate incisions was performed on the Verion Vision System (Alcon, USA) taking into account the individual parameters of the cornea. Femto laser aid was performed on Femto LDV Z8 (Zimmer, Switzerland). Intraoperative navigation and correction of future arcuate incisions was carried out on the computer interface of the laser system using preliminary marking with a Luxor microscope based on the data projection of the Verion system.

Results. In all cases, high-quality incisions were achieved corresponding to the calculated parameters. visual acuity was 0.8 ± 0.05 , best corrected visual acuity - 0.9 ± 0.1 , residual astigmatism - 0.5 ± 0.25 D. Topographically, a decrease in corneal astigmatism was noted. Flattening zones corresponded to the axes of the performed femtoarcuatal incisions, and in no case irregular astigmatism was detected.

Conclusion. Femtolaser arcuate keratotomy is an effective and safe technique in patients with corneal astigmatism.

Актуальность и цель

Один из методов коррекции астигматизма у пациентов с артификацией является выполнение аркуатных разрезов [1, 2]. Появление навигационной системой Verion Vision System (Alcon, США) сделало возможным персонализированный расчет параметров аркуатных разрезов и достижение соответствия расчетных параметров фактическим [3].

Цель – оценить результаты коррекции роговичного астигматизма с использованием фемтосекундного лазера и навигационной системы VERION у пациентов с артификацией.

Материалы и методы

Проведены фемтолазерные послабляющие аркуатные разрезы у 10 пациентов с роговичным астигматизмом и артификацией, неудовлетворенных качеством зрения после факоэмульсификации катаракты. Значения астигматизма варьировали от 1,5 до 2,7 диоптрий, сроки после факоэмульсификации катаракты – от 3 до 6 лет. Средняя величина НКОЗ составляла $0,3 \pm 0,05$, КОЗ – $0,8 \pm 0,1$. Расчеты послабляющих разрезов проводились

на Verion Vision System (Alcon, США) с учетом индивидуальных параметров роговицы. Фемтолазерное пособие проводили на Femto LDV Z8 (Zimmer, Швейцария). Интраоперационная навигация и коррекция будущих послабляющих резов проводилась на компьютерном интерфейсе лазерной установки с помощью предварительной разметки на микроскопе LUXOR по проекции данных системы Verion. Максимальный срок наблюдения составил 6 месяцев.

Результаты

Во всех случаях были достигнуты качественные резы, соответствующие рассчитанным параметрам. НКОЗ составила $0,8 \pm 0,05$, КОЗ – $0,9 \pm 0,1$, остаточный астигматизм – $0,5 \pm 0,25$ D. Топографически отмечалось уменьшение роговичного астигматизма, зоны уплощения соответствовали осям выполненных фемтоаркуатных резов, ни в одном случае иррегулярный астигматизм не выявлен. На сроках наблюдения 1, 3 и 6 месяцев отмечался стабильный рефракционный результат.

Выводы

Фемтолазерная аркуатная кератотомия является эффективной и безопасной методикой у пациентов с роговичным астигматизмом, ранее перенесших факоэмульсификацию катаракты.

Литература

1. Першин К.Б., Пашинова Н.Ф., Цыганков А.Ю. и др. Фемтолазерная аркуатная кератотомия и экстракция катаракты у пациентов среднего и пожилого возраста с роговичным астигматизмом // Точка зрения. Восток-Запад. – 2017. – № 1. – С. 67-70.
2. Юсеф Ю.Н., Юсеф С.Н., Иванов М.Н. и др. Современные методы коррекции астигматизма в хирургии катаракты // Вестник офтальмологии. – 2014. – № 1. – С. 91-95.
3. Blehm C, Potvin R. Pseudophakic astigmatism reduction with femtosecond laser-assisted corneal arcuate incisions: A pilot study // Clin Ophthalmol. – 2017. – No. 11. – P. 201-207.

Ольга Владимировна Холевинская¹, Виктория Леонидовна Красильникова²

1 УЗ "Молодечненская ЦРБ" больница №1, Молодечно, Беларусь

2 ГУО «БелМАПО», Минск, Беларусь

МЕТОД ФАКОЭМУЛЬСИФИКАЦИИ КАТАРАКТЫ У ПАЦИЕНТОВ С ЗАКРЫТОУГОЛЬНОЙ ГЛАУКОМОЙ

There have been discussed present principles and strategic approaches in cataract treatment in patients with angle-closure glaucoma as the most troublesome group of patients whose frequency of intra- and postoperative complications after cataract extraction has remained relatively high. Material and methods. We have studied the results and efficacy of surgical treatment of cataract phacoemulsification by the new methodology.

Актуальность и цель

Лечение осложненной катаракты на глазах с закрытоугольной глаукомой при наличии факторов риска интраоперационных осложнений (мелкая передняя камера, ригидность зрачка, наличие задних синехий, слабость цинновых связок) является непростой задачей. Накопленный опыт свидетельствует о том, что катаракта при закрытоугольной глаукоме является достаточно распространенной патологией органа зрения. Особое внимание офтальмологи уделяют выработке подходов к тактике активного ведения таких пациентов.

Материалы и методы

Под наблюдением находилось 20 пациентов с диагнозом осложненная катаракта, закрытоугольная глаукома. Возраст составил $73,25 \pm 9,16$ (53—87). Мужчины составили 30% (6 глаз), женщины -- 70% (14 глаз). Длительность заболевания была от впервые выявленной до 7 лет. Все получали антиглаукомные капли, у 6 пациентов проведены антиглаукомные операции. Диагноз осложненная катаракта, закрытоугольная глаукома был выставлен 18 пациентам (18 глаз), 2 пациента поступили с острым приступом глаукомы. Всем была выполнена факоэмульсификация катаракты предложенным методом.

Суть метода факоэмульсификации катаракты у пациентов с закрытоугольной глаукомой с наличием задних синехий и мелкой передней камерой заключается в том, что после выполнения парацентеза роговицы на 9 часах проводят вискореконструкцию передней камеры и угла передней камеры. Капсулорексис проводится при механическом расширении зрачка. Имплантация интраокулярной линзы выполняется при помощи картриджа без фиксационного ограничения.

Результаты

Выделены 2 клинические группы:

I группа--пациенты с осложненной катарактой, и ранее оперированной глаукомой – 7 глаз.

II группа—пациенты с осложненной катарактой, получающие только медикаментозное лечение глаукомы—13 глаз.

Во время выполнения факоэмульсификации катаракты одному пациенту с острым приступом глаукомы дополнительно была выполнена передняя витрэктомия. В раннем послеоперационном периоде одному пациенту из II группы проведена антиглаукомная операция.

Средний уровень ВГД до операции в I группе составил $30,57 \pm 10,6$ мм рт.ст. (от 50 до 20 мм рт.ст.), II— $29,23 \pm 13,71$ (от 54 до 14 мм рт.ст.); после факоэмульсификации катаракты: в I группе — $18,92 \pm 6,07$ мм рт.ст., во II — $18,36 \pm 7,12$ мм рт.ст..

Выводы

При выполнении факоэмульсификации катаракты у пациентов с закрытоугольной глаукомой предложенным методом, удалось значительно снизить вероятность развития интраоперационных и ранних послеоперационных осложнений. Уменьшается травматизация радужки во время хирургического вмешательства в виде надрывов зрачкового края, что влечет за собой кровотечения из поврежденных капилляров и как следствие фиброзно-экссудативные реакции в послеоперационном периоде. Предложенный метод легок в исполнении, безопасен и применим при плотности ядра IV.

Таблица 1. Стадии глаукомы в группах

Группа	Стадия глаукомы (количество глаз)				
	I	II	III	IV	Острый приступ глаукомы
I	-	1	4	2	-
II	1	5	3	2	2

Таблица 2. Среднее значение глубины передней камеры и ПЗО

Группа	Глубина ПК (мм)	Длина ПЗО (мм)
I	$2,38 \pm 0,51$	$22,66 \pm 0,84$
II	$2,48 \pm 0,34$	$22,53 \pm 1,01$

Владимир Олегович Котович, Василий Владимирович Галушкин, Олег Игоревич Бучнев
УЗ «Гомельская областная специализированная клиническая больница», Гомель,
Беларусь

МЕТОДИКА ФИКСАЦИИ ИОЛ ENVISTA ПРИ ОТСУТСТВИИ КАПСУЛЬНОГО МЕШКА

Demonstration of the IOL Envista fixation technique in cases of cataract surgery with complete absence of capsular bag.

Актуальность и цель

В хирургии осложненной катаракты часто встает вопрос о безопасной имплантации и надежной фиксации ИОЛ. При дефектах капсулы хрусталика и неполноценности связочного аппарата имплантация заднекамерных ИОЛ связана с повышенным риском нестабильности их положения. Во избежание дислокации ИОЛ в стекловидное тело используют различные виды склеральной фиксации [1]. Цель. Продемонстрировать одну из техник фиксации ИОЛ Envista при полном отсутствии капсульного мешка.

Материалы и методы

Первым этапом выполнена факофрагментация люксированного хрусталика с частичной задней витректомией. В месте установки склеральных портов отсепарована конъюнктура. Склеральные порты установлены напротив друг друга на 3 и 9ч. Через установленные склеральные порты с помощью витреального пинцета 23-25Ga в заднюю камеру проводят нить, сложенную вдвое в виде петли. Затем через роговичный разрез нить с помощью пуговчатого крючка выводят наружу. Ту же процедуру повторяют для противоположной стороны. ИОЛ фиксируют петлей выведенной наружу нити с обеих сторон. Через отверстие гаптического элемента проводят петлю нити и накидывают на свободный конец гаптического элемента, фиксируя его в петле. ИОЛ складывается пинцетом для складывания линз по Штайнеру, перехватывается пинцетом для имплантации по Буратто и имплантируется в заднюю камеру через роговичный разрез. Подтягивая за концы нитей, выведенных наружу, ИОЛ центрируют. Концы нитей фиксируют к склере (рис.1)

Результаты

Достигнута стабильная центральная фиксация ИОЛ без побочных явления в послеоперационном периоде.

Выводы

Предложенная техника фиксации ИОЛ позволяет получить стабильную центральную фиксацию при значительных дефектах или отсутствии капсульного мешка.

Литература

1. Кожухов А.А. Фиксация различных типов заднекамерных интраокулярных линз в осложненных случаях хирургии катаракты. Современные технологии в офтальмологии. 2017;6: 48-49. OAI-PMH ID: oai:eyepress.ru:article25344

Александр Владимирович Терещенко, Ирина Георгиевна Трифаненкова, Александр Михайлович Иванов, Марина Владимировна Окунева, Максим Александрович Тимофеев
Калужский филиал ФГАУ «НМИЦ «МНТК «Микрохирургия глаза» им. акад. С.Н. Федорова» Минздрава России, Калуга, Россия

ОДНОМОМЕНТНАЯ ФЕМТОАССИСТИРОВАННАЯ ФАКОЭМУЛЬСИФИКАЦИЯ ОСЛОЖНЕННОЙ КАТАРАКТЫ С КОРРЕКЦИЕЙ РОГОВИЧНОГО АСТИГМАТИЗМА ПРИ СИНДРОМЕ ВАЙЛЯ-МАРЧЕЗАНИ

Purpose – to evaluate clinical and functional results femtoassisted phacoemulsification of complicated cataract and corneal astigmatism correction in a patient with Weill–Marchesani syndrome.

Materials and methods. Patient U., born in 1958, with a diagnosis of complicated cataract, Weil-Marchesani syndrome, moderate myopia, myopic astigmatism. Phacoemulsification of complicated cataract was performed with limbal (arcuate) incisions by using a Femto LDV Z8 femtosecond laser (Ziemer, Switzerland) under the control of the Verion Image Guided System navigation system (Alcon, USA).

Results. Uncorrected visual acuity was 0.3, and with correction cyl. -1.5 ax 161° - 0.8 after 3 months. Reduction of the cylindrical component was noted on keratotopography herewith astigmatism remained right without appearance of irregular changes of the front surface of the cornea. The stable position IOL in capsule bag relative to the pupil was being noted according data of UBM. Corneal scars were visualized scarcely, without signs of gross scarring and ingrowth of the epithelium.

Conclusion. The development of the new diagnostic technologies and the modern capabilities of high tech surgery help to determine an optimal tactics of treatment of patients having cataract complicated by allocated defects of a ligamentous apparatus and unstable position of a lens, as with Weill–Marchesani syndrome, contributing to the achievement of maximum quality of sight and functional result.

Актуальность и цель

Эктопия хрусталика при синдроме Вайля-Марчезани препятствует достижению удовлетворяющей пациента коррекции с помощью очков или контактных линз. Имеющиеся сопутствующие нарушения рефракции (миопия, роговичный астигматизм), дополнительно усугубляют сложность оптической коррекции [1, 2].

Цель – оценить клиничко-функциональные результаты одномоментной фемтоассистированной факоэмульсификации осложненной катаракты и коррекции роговичного астигматизма у пациента с синдромом Вайля-Марчезани.

Материалы и методы

Пациентка У., 1958 г.р., с диагнозом осложненная катаракта, синдром Вайля-Марчезани, миопия средней степени, миопический астигматизм. Проведена факоэмульсификация осложненной катаракты с выполнением лимбальных послабляющих (аркуатных)

разрезов с использованием фемтосекундного лазера Femto LDV Z8 (Ziemer, Швейцария) под контролем навигационной системы Verion Image Guided System (Alcon, США).

Результаты

Через 1 месяц острота зрения повысилась до 0,3 и с коррекцией сфл. -2,0 ах 161° составила 0,8. Данные кератометрии: Kmin 45.25 ах 154°, Kmax 46.50 ах 64°. ИОЛ занимала стабильное положение, при узком зрачке край оптики не визуализировался. На месте фемтоаркуатных послабляющих разрезов роговицы определялись слабовыраженные рубчики в виде нежной полупрозрачной полосы на $\frac{3}{4}$ толщины стромы. Через 3 месяца некорригированная острота зрения составила 0,3, а с коррекцией сфл. -1,5 ах 161° – 0,8. На кератотопограмме зафиксировано уменьшение цилиндрического компонента, при этом астигматизм оставался правильными без появления иррегулярных изменений передней поверхности роговицы. По данным УБМ, отмечено стабильное положение ИОЛ в капсульном мешке относительно зрачка. Роговичные послабляющие рубчики слабо визуализировались, без признаков грубого рубцевания и врастания эпителия.

Выводы

Развитие новых диагностических технологий и современные возможности высокотехнологичной хирургии помогают определить оптимальную тактику лечения пациентов с катарактой, осложненной выраженными дефектами связочного аппарата и нестабильным положением хрусталика, как при синдроме Вайля-Марчезани, способствуя достижению максимального качества зрения и функционального результата.

Литература

1. Nayak B, Sinha G, Patil B, Khokhar S. Golden ring in the eyes: Weill-Marchesani syndrome. *BMJ Case Rep.* 2015;6: 24. doi: 10.1136/bcr-2015-210547.
2. Cabot F, Ruggeri M, Saheb H, Parel JM, Parrish RK 2nd. Extended-depth spectral-domain optical coherence tomography imaging of the crystalline lens in Weill-Marchesani-like syndrome. *JCRS Online Case Rep.* 2014;10;2(4): 92-95.

Александр Владимирович Терещенко, Сергей Константинович Демьянченко, Максим Александрович Тимофеев

Калужский филиал ФГАУ «НМИЦ «МНТК «Микрохирургия глаза» им. акад. С.Н. Федорова» Минздрава России, Калуга, Россия

ОЦЕНКА СРЕДНЕСРОЧНЫХ РЕЗУЛЬТАТОВ ФЕМТОЛАЗЕРНОЙ РЕФРАКЦИОННОЙ АУТОКЕРАТОПЛАСТИКИ (ФРАК) ПРИ КЕРАТОКОНУСЕ

Purpose - to evaluate medium-term clinical and functional results of femtolasar refractive autokeratoplasty (FRAK) with different options for suture fixation for keratoconus.

Methods. 21 FRAK were carried out for patients with keratoconus 2 and 3 stages. Settings for the Femto LDV Z8 laser were determined with developed mathematical model.

All patients were divided into 2 groups: in group 1 (10 patients), suture fixation was made by application 16 nodal sutures on mutually perpendicular meridians; in group 2 (11 patients), in addition to 16 nodal sutures, the continuous entwine suture was made.

Results. In two months there was a decrease uncorrected visual acuity to 0.1 ± 0.05 and myopic refraction shift of 4 ± 0.5 diopters. The sutures of the rest patients of 1st group were removed at time 16-18 months, in these cases, the myopic shift was 3 ± 0.5 diopters. At time 6 and 18 months, patients of 2nd group were made the partial removal of the nodal sutures mainly in the meridians of the strong axis, with saving entwine suture until 18 months. In these cases, in two months after removal of the sutures, the myopic refraction shift was 1 and 1.5 diopters.

Conclusion. Personalized mathematical calculation of parameters of corneal femtoresection during FRAK, the use of combined suture fixation and removal of the sutures in a period of 18 months after intervention allow to achieve the predicted refractive effect of the operation.

Актуальность и цель

Преимуществами фемтолазерной рефракционной аутокератопластики (ФРАК) в лечении кератоконуса являются отсутствие необходимости в донорских роговицах, непроникающие операции, отсутствие риска развития иммунного конфликта [1, 2]. Математическое моделирование и комбинированная шовная фиксация расширяют возможности этой методики [3].

Цель – оценить среднесрочные клинико-функциональные результаты проведения ФРАК с использованием различных вариантов шовной фиксации в хирургическом лечении кератоконуса.

Материалы и методы

Проведена 21 фемтолазерная рефракционная аутокератопластика, пациентам с диагнозом кератоконус 2-3 стадии. С помощью разработанной математической модели расчета параметров фемторезекции роговицы при кератоконусе определялись настройки на фемтосекундном лазере.

В зависимости от вида шовной фиксации все пациенты были разделены на две группы: в 1-й группе (10 пациентов) шовная фиксация осуществлялась путем наложения 16 узловых

швов по взаимно перпендикулярным меридианам; во 2-й группе (11 пациентов) использовалась техника комбинированной шовной фиксации – помимо 16 узловых швов накладывался непрерывный обвивной шов.

Результаты

Через неделю после операции КОЗ повысилась со средних предоперационных значений в 0,06-0,1 до $0,2\pm 0,1$ в обеих группах. В срок 12 месяцев отмечалось формирование состоятельного рубца и стабильный рефракционный эффект, в связи с чем 5 пациентам 1 группы было выполнено полное удаление швов. Через 2 месяца было отмечено снижение НКОЗ до $0,1\pm 0,05$ и миопический сдвиг рефракции в $4\pm 0,5$ дптр. Остальным пяти пациентам 1 группы швы были удалены на срок 16-18 месяцев, в этих случаях миопический сдвиг составлял $3\pm 0,5$ дптр.

Пациентам второй группы на сроке 6 и 12 месяцев выполнялось частичное удаление узловых швов, преимущественно в меридианах сильной оси, с сохранением обвивного шва до 18 месяцев. В этих случаях миопический сдвиг рефракции через 2 месяца после удаления швов составил 1 и 1,5 дптр.

Выводы

Персонализированный математический расчет параметров фемторезекции роговицы при проведении ФРАК, применение комбинированной шовной фиксации и снятие швов в срок 18 месяцев после вмешательства позволяет достичь прогнозируемого рефракционного эффекта операции.

Литература

1. Ситник Г.В., Слонимский А.Ю., Слонимский Ю.Б. Фемтолазерная рефракционная аутокератопластика: первые результаты и перспективы. Офтальмология. 2015;12;3: 22-28.
2. Ситник Г.В., Слонимский А.Ю., Слонимский Ю.Б., Имшенецкая Т.А. Фемтолазерная рефракционная аутокератопластика — новый способ хирургического лечения кератоконуса. Точка зрения. Восток - Запад. 2016;1: 42-45.
3. Терещенко А.В., Демьянченко С.К., Тимофеев М.А. Клинико-функциональные результаты фемтолазерной рефракционной аутокератопластики с использованием персонализированной математической модели в хирургическом лечении кератоконуса. Точка зрения: Восток-Запад. 2019;1: 20-22.

Екатерина Николаевна Вишнякова, Александр Владимирович Терещенко, Сергей Константинович Демьянченко

Калужский филиал ФГАУ ""НМИЦ ""МНТК ""Микрохирургия глаза"" имени академика С.Н. Федорова"" Минздрава России, Калуга, Россия

ПРЕЦИЗИОННОЕ ИНТРАОПЕРАЦИОННОЕ ПОЗИЦИОНИРОВАНИЕ ИНТРАСТРОМАЛЬНЫХ РОГОВИЧНЫХ СЕГМЕНТОВ С ИСПОЛЬЗОВАНИЕМ СИСТЕМЫ VERION

Purpose - to develop a method for precision intraoperative positioning of the intrastromal segment as a way of preventing its displacement and protrusion.

Materials and methods. 15 eyes of 10 patients with a diagnosis of keratoconus 2 degrees were operated.

According to calculations, patients were required implantation of 1 segment of 210 degrees of various heights (from 150 to 300 microns). The optimal position of the segment was calculated with fixation of the points of the proximal and distal end of the implant by using the keratotopographic map. The obtained angular values are entered into the VERION™ Image Guided System (Alcon, USA). Thanks to this intraoperatively the surgeon clearly visualizes the mark through the eyepieces of an operating microscope LuxOR® LX3 and precision implant positioning is performed under visual control.

Results. The intrastromal segments were in a stable position in 13 cases for whole observation period. Segment migration was observed at 7–10 angular degrees at 2 cases.

Conclusion.

1. The technique of Verion-assisted femtolasar intrastromal keratoplasty allows positioning the segments with precision accuracy.
2. The location of the entrance to the intrastromal tunnel at a distance from the spot where the end of the segment is situated, during the implantation 1 segment or 2 segments of different lengths is an adequate prevention of corneal displacement and corneal protrusion in the postoperative period.

Актуальность и цель

В большинстве случаев возникающие осложнения после имплантации интрастромальных роговичных сегментов связаны с их первичным некорректным позиционированием в непосредственной близости от зоны входа в тоннель или миграцией импланта в послеоперационном периоде [1-3].

Цель – разработать метод прецизионного интраоперационного позиционирования интрастромального сегмента как способа профилактики его смещения и протрузии.

Материалы и методы

По разработанной методике прооперированно 15 глаз 10 пациентов с диагнозом кератоконус 2 степени. Средний возраст составил 29 лет (от 19 до 35 лет).

Согласно расчетам, пациентам требовалась имплантация 1 сегмента 210 градусов различной высоты (от 150 до 300 мкм). По кератотопографической карте проводился расчет оптимального положения сегмента с фиксацией точек проксимального и дистального конца импланта. Полученные угловые значения вносились в систему VERION™ Image Guided System (Alcon, США), благодаря чему интраоперационно хирург через окуляры операционного микроскопа LuxOR® LX3 четко визуализирует метку, соответствующую точному положению конца сегмента в интрастромальном тоннеле, и под визуальным контролем проводит прецизионное позиционирование импланта.

Результаты

За весь период наблюдения интрастромальные сегменты находились в стабильном положении в 13 случаях. В 2 случаях отмечалась миграция сегмента по направлению к зоне входа в тоннель на 7-10 угловых град. При этом в обоих случаях сегменты находились на безопасном расстоянии от места входа в тоннель (20-22 угловых град.). Ни одного случая интра- и постоперационных осложнений не выявлено.

Выводы

1. Методика Verion-ассистированной фемтолазерной интрастромальной кератопластики позволяет позиционировать сегменты с прецизионной точностью в соответствии с предоперационным расчетом.
2. Расположение входа в интрастромальный тоннель на удалении от места расположения конца сегмента, при имплантации 1 сегмента или 2 сегментов разной длины является адекватной профилактикой смещения и протрузии роговицы в послеоперационном периоде.

Литература

1. Coskunseven E., Kymionis G., Tsiklis N. et. al. Complications of intrastromal corneal ring segment implantation using a femtosecond laser for channel creation: a survey of 850 eyes with keratoconus // *Acta Ophthalmol.* – 2011. – Vol. 89, No. 1. – P. 54-57.
2. Ferrara G., Torquetti L., Ferrara P., Merayo-Llodes J. Intrastromal corneal ring segments: visual outcomes from a large case series // *Clin Exp Ophthalmol.* – 2012. – Vol. 40, No. 5. – P. 433-439.
3. Kugler L.J., Hill S., Sztipanovits D. et. al. Corneal melt of incisions overlying corneal ring segments: case series and literature review // *Cornea.* – 2011. – Vol. 30, No. 9. – P. 968-71.

Безденежная Ольга Александровна, Завгородняя Наталья Григорьевна

Запорожский государственный медицинский университет, кафедра офтальмологии, медицинский центр ООО "ВИЗУС", Запорожье, Украина

СРАВНИТЕЛЬНЫЙ АНАЛИЗ РЕЗУЛЬТАТОВ ХИРУРГИЧЕСКОЙ КОРРЕКЦИИ ПРЕСБИОПИИ С ИСПОЛЬЗОВАНИЕМ РАЗЛИЧНЫХ МУЛЬТИФОКАЛЬНЫХ ИОЛ

The results of cataract phacoemulsification surgery with multifocal IOLs (MULTI DIFF (Appasamy Associates) - 30 eyes, AT LISA 809M (Carl Zeiss) - 28 eyes, LARA 829MP (Carl Zeiss) - 18 eyes, AT LISA 839 MR Tri (Carl Zeiss) - 30 eyes) implantation in 66 patients (106 eyes) were analyzed. Visual acuity in the distance and near, the refractive result, and the subjective satisfaction of the patient with the quality of vision were evaluated a month after the operation.

The distance visual acuity after surgery in all patients was 1.0, the target refraction $\pm 0.5D$ was achieved in 100% of cases. Satisfaction with treatment results is above 96% in all cases. In everyday life, did not use glasses in 100% patient with LISA 839 MR Tri, in 80% patients with MULTIDIFF, in 57% patients with LISA 809M and in 56% cases with Lara 829 MR.

Актуальность и цель

Максимально полное восстановление зрительных функций, позволяющее пациенту обходиться без очковой коррекции на разных расстояниях, является актуальным вопросом современной катарактальной хирургии [1, 2, 3]. В связи с совершенствованием оптики, все большую популярность для коррекции пресбиопии приобретают мультифокальные ИОЛ.

Цель работы: Оценить качество зрения и удовлетворенность пациентов после факоэмульсификации катаракты при имплантации различных видов мультифокальных ИОЛ.

Материалы и методы

Проведен ретроспективный анализ операций - ФЭК с имплантацией мультифокальных ИОЛ у 66 пациентов (106 глаз): на 30 глазах имплантировано ИОЛ MULTI DIFF (Appasamy Associates), на 28 глазах - AT LISA 809M (Carl Zeiss), на 18 глазах - LARA 829MP (Carl Zeiss), на 30 глазах - AT LISA 839 MR Tri (Carl Zeiss). Средний возраст пациентов - 59 лет.

До операции всем пациентам кроме офтальмологического обследования, проведено В-сканирование глаз, эндотелиальную микроскопию и расчет силы ИОЛ на приборе IOLMaster700 с применением современных формул. Во время консультации выясняли образ жизни и мотивацию зрения без очков на разных расстояниях. Через 1 мес после операции оценивали остроту зрения вдаль и вблизи, рефракционный результат, а также субъективную удовлетворенность пациента качеством зрения (для этого применяли опросник VF-14 и тест-опрос о нежелательных световых явлениях (блеск, ореолы, двоение) и их влияние на качество жизни пациентов).

Результаты

Острота зрения вдаль после операции у всех пациентов составила 1.0, рефракция цели \pm 0.5D была достигнута в 100% случаев. Вблизи острота зрения на глазах с MULTI DIFF была $0,64 \pm 0,04$; с AT LISA 809M - $0,82 \pm 0,05$; с LARA 829MP - $0,52 \pm 0,02$; с AT LISA 839 MR Tri - $0,84 \pm 0,03$. Субъективная удовлетворенность согласно теста VF-14 в баллах (максимальное количество 100) составила: 97,8 б. у пациентов с MULTI DIFF; 97,4 б. - с AT LISA 809M; 96,4 б. - с LARA 829MP; 99,5 б. - с AT LISA 839 MR Tri. Нежелательные световые явления незначительно беспокоили 14,3% пациентов с AT LISA 809M и 26,7% пациентов с AT LISA 839 MR Tri. Во всех остальных случаях они отсутствовали или присутствовали, но не беспокоили. 20% пациентов с MULTI DIFF и 44% пациентов с LARA 829MP использовали очки при работе с мелким шрифтом; 43% пациентов с AT LISA 809M использовали очки для работы на среднем расстоянии (60-80 см). Пациенты с AT LISA 839 MR Tri в 100% случаев обходились без очков на всех расстояниях.

Выводы

1. Технология интраокулярной коррекции пресбиопии с использованием мультифокальных ИОЛ является высокоэффективной, безопасной, предсказуемой и стабильной, так как все операции прошли без осложнений, большинство пациентов получили ожидаемую свободу от очковой коррекции на заявленных расстояниях и отмечали высокий уровень удовлетворенности результатами лечения (> 96% во всех случаях).
2. Имплантация мультифокальных ИОЛ позволяет пациентам уменьшить необходимость очковой коррекции или полностью избавиться от использования очков в повседневной жизни (в 100% LISA 839 MR Tri, в 80% MULTIDIFF, 57% LISA 809M, 56% LARA 829 MR) и получить качественное зрение.
3. Индивидуальный подход к каждому пациенту с учетом состояния органа зрения, общего статуса организма, образа жизни, первичной рефракции и точный расчет оптической силы ИОЛ позволяет хирургу широко применять данную технологию для интраокулярной коррекции пресбиопии.

Литература

1. Беликова Е.И., Борзых В.А. Результаты имплантации трифокальных интраокулярных линз у пациентов с катарактой и пресбиопией. Офтальмология. 2018;15(3):248-255. <https://doi.org/10.18008/1816-5095-2018-3-248-255>.
2. Бойко Э.В., Винницкий Д.А. Сравнение зрительных функций у пациентов после имплантации бифокальных, трифокальных и монофокальных интраокулярных линз. Офтальмохирургия. 2019;(1):11-19. <https://doi.org/10.25276/0235-4160-2019-1-11-19>.
3. Petzold A1, Wilke C2, Renner K1, Kunert K. Retrospective Study of Long-term Patient Satisfaction after Bilateral Implantation of Multifocal Intraocular Lenses of Different Generations - a 10 Year Follow-up. Klin Monbl Augenheilkd. 2019 Aug;236(8):969-975.

А.С. Сивашко¹, Г.Ф. Малиновский², Т.Ф. Воронович¹, Н.Н. Сиденко¹, О.Н. Кардаш¹, Е.И. Агеева¹

1 УЗ «10-я городская клиническая больница», Минск, Беларусь

2 ГУО «БелМАПО», Минск, Беларусь

ХИРУРГИЧЕСКОЕ ЛЕЧЕНИЕ ЗРЕЛОЙ НАБУХАЮЩЕЙ КАТАРАКТЫ

The article presents the analysis of surgical treatment of patients with mature swelling cataract. The patients underwent combined surgical treatment: glaucomatous surgery and cataract extraction, which allowed to avoid a severe complication in the form of expulsive hemorrhage.

Актуальность и цель

Катаракта ассоциируется с частичным или полным снижением прозрачности хрусталика, приводящим к обратимой потере зрения. При зрелой набухающей катаракте происходит увеличение хрусталика в размерах с блокадой пути оттока водянистой влаги с повышением ВГД. При хирургическом лечении набухающей катаракты возможны осложнения в виде экспульсивного кровотечения и потери глаза, как органа. Цель работы: анализ хирургического лечения пациентов с набухающей зрелой катарактой за 2019 год.

Материалы и методы

С 01.01.2019 по 31.10.2019 года нами было прооперировано 10 пациентов со зрелой набухающей катарактой. Средний возраст пациентов - 74.6 года. Мужчины составили 2 человека, женщины-8 человек. Все пациенты были из Минска, жаловались на отсутствие зрения, выраженные боли в глазу, покраснение глаза, были госпитализированы через кабинет неотложной офтальмологической помощи. Из анамнеза заболевания: отсутствие зрения на больном глазу отмечали более чем 3 года. Острота зрения при поступлении составила от 0 до правильной светопроекции; ВГД от 35 до 60 мм рт.ст. По данным эхобиометрии: 5 глаз были гиперметропическими, 5 глаз – эметропическими. У всех пациентов отмечалась мелкая передняя камера (1.9-2.4 мм), увеличенные размеры хрусталика (около 5.0 мм). У 5 пациентов отмечалось наличие у/угольной или о/угольной глаукомы. В связи с высоким ВГД всем пациентам в предоперационном периоде помимо инстилляций гипотензивных капель были назначены мочегонные препараты внутрь.

Результаты

Оперативное лечение проводилось на 3-5 день от момента поступления после снижения ВГД и улучшения прозрачности роговицы. Всем пациентам выполнены антиглаукоматозная операция +экстракция катаракты. Выполнялась синустрабекулэктомия в комбинации с задней склерэктомией. У 5 пациентов выполнена факоэмульсификация с имплантацией ИОЛ, у 5 человек- экстракапсулярная экстракция с передней витреоектомией и имплантацией ИОЛ Т19 (3 человека). Двум пациентам ИОЛ во время операции не имплантировалась в связи с угрозой осложнений и необходимостью быстрой герметизации разреза. В послеоперационном периоде у всех

пациентов отмечалась нормализация ВГД (менее 20 мм рт.ст. по данным БТМ). У 9 пациентов отмечалось улучшение остроты зрения (от счета пальцев у лица эксцентрично до 0.1). В послеоперационном периоде все пациенты получали стандартное лечение: инстилляциии антибактериальных и противовоспалительных капель, системная антибактериальная терапия. Среднее пребывание в стационаре составило 11 дней.

Выводы

1. Несвоевременное хирургическое лечение катаракты может осложниться ее перезреванием и набуханием с развитием вторичной глаукомы.
2. Пациент с набухающей зрелой катарактой требует более длительной предоперационной подготовки.
3. Комбинированное хирургическое лечение набухающей катаракты позволяет избежать экспульсивного кровотечения во время операции и сохранить не только глаз как орган, но и зрительные функции.
4. Прогноз в отношении зрительных функций зависит от длительности наличия вторичной глаукомы и правильного выбора тактики хирургического лечения.

4.4. хирургия глаукомы

4.4. glaucoma surgery

Gurinder Singh

University of Kansas, University of Kansas Medical Center, USA

ROLE OF OCULAR MASSAGE IN SAVING FAILING TRABECULECTOMY FILTRATION BLEBS

Introduction and purpose

Modifications in surgical procedures, adjunct use of numerous medications achieved the best success rate of trabeculectomy only at 70-80%. Primary reason for failure of trabeculectomy is the scarring under and around scleral and conjunctival flaps occluding filtration site. We studied the role of ocular massage after trabeculectomy when performed during the first three to six months post-operatively as adjunct treatment to prevent scarring and better long term survival of the filtration bleb.

Methods

During 2015-16, 28 consecutive eyes of 28 patients with severe primary open angle glaucoma were treated with ocular massage after Trabeculectomy procedure. Eyes with intraocular pressure (IOP) more than 24 mmHg after maximum anti-glaucoma eye drops were subjected to trabeculectomy with intra-operative mitomycin C application. After initial dramatic drop in IOP post-Trabeculectomy when the IOP turned 18 mmHg or higher, those eyes were subjected to ocular massage. Patients were trained to perform ocular massage three times a day for 2 weeks, twice a day for 4 weeks and once a day for next 4 weeks. Each time, eye was massaged with index finger for 10 seconds with a break of 10 seconds and this cycle repeated five times. Post-operatively, operated eyes received antibiotic and prednisolone acetate 1% eye drops but no antiglaucoma drops were used.

Results

After a mean follow-up of ten months (range: 6 to 12 months), all 24 eyes had mean IOP of 14 mmHg (range of 9-17 mmHg) without use of antiglaucoma drops. The eyes had moderately raised filtration blebs, except two eyes. One had a very low bleb with IOP of 17 mmHg and another eye developed cystic bleb with IOP of 16 mmHg. None of the eyes had any signs of blebitis, endophthalmitis, wound leakage, or conjunctival necrosis etc.

Conclusion

Active mechanical pushing of aqueous through the bleb with ocular massage helps establish long-term aqueous drainage system for survival and success of trabeculectomy blebs. Anti-glaucoma drops are contraindicated in early postoperative since decreased fluid drainage through bleb-site leads to failure of blebs. Along with anti-inflammatory/anti-metabolites medicines the role of ocular massage in early postoperative periods cannot be underestimated or overemphasized. Ocular massage maintains open and functional aqueous outflow channels from the filtration site in early postoperative periods and is critical for long-term survival of trabeculectomy blebs.

Gurinder Singh

University of Kansas, University of Kansas Medical Center, USA

SELECTIVE LASER TRABECULOPLASTY AS PRIMARY TREATMENT OF GLAUCOMA IN THE ELDERLY TO OVERCOME NON-COMPLIANCE

Introduction and purpose

In the elderly, noncompliance is aggravated because of shaky hands, inability to hold, squeeze the bottle properly because of arthritic joints, forgetfulness or mental inability, and economic reasons to buy medicines because of fixed income, etc. Successful management of POAG by lowering intraocular pressure (IOP) after primary selective laser trabeculoplasty (SLT) without topical medication in two patients made us rethink our approach to treat POAG primarily with SLT in a select group of patients

Methods

On first follow-up visit, patients diagnosed to have POAG and started on topical prostaglandin analog eye drops were asked about their economic ability to afford the drops, physical ability to instill eye drops into the eyes without spilling out or inability to hold/squeeze the bottle, and mental ability to remember and instill drops in timely fashion. Patients who expressed problems in receiving eye drops because of above mentioned any/multiple reasons were offered SLT instead of eye drops. Consenting patients were switched and treated with SLT and discontinued on topical medication. POAG eyes received 90-100 laser spots over 360 degrees on anterior trabecular meshwork. Each eye received prednisolone acetate 1% drops QID for 3 days post-op. Follow-up exams were 1, 3, 6, 9 and 12 months post-SLT for IOP rechecks and any complications of SLT.

Results

Total of 22 eyes of 11 patients (5 male, 6 female, who were 8 black and 3 Caucasians) received SLT for IOP ranging between 22-28 (mean 24) mm Hg. After one year follow-up, IOP lowered to between 16-19 (mean 18) mm Hg. One eye received steroid drops for two weeks to control post-laser iritis. None of the eyes had spikes of IOP, nor needed additional antiglaucoma medication. No other ocular complications were noticed in any of the 22 eyes.

Conclusion

Successful and significant lowering of IOP to acceptable levels after SLT treatment of eyes with POAG, and not needing topical medication to treat POAG, makes SLT a primary, viable, alternate and rewarding modality in managing POAG in the elderly. SLT should be particularly considered as a primary treatment of POAG in patients who have compliance issues because of all different reasons. It eliminates relying on the patients to instill drops and needing frequent followup office visits, and noncompliance.

Наталья Генриховна Солодовникова¹, Ольга Николаевна Сухоносик², Артем Александрович Денисюк¹

1 УО "Гродненский государственный медицинский университет", Гродно, Беларусь

2 УЗ "Гродненская университетская клиника", Гродно, Беларусь

ГИПОТЕНЗИВНЫЙ ЭФФЕКТ ЛАЗЕРНОЙ ТРАБЕКУЛОПЛАСТИКИ И НЕПРОНИКАЮЩЕЙ ГЛУБОКОЙ СКЛЕРЭКТОМИИ ПРИ ГЛАУКОМЕ

The hypotensive effect of laser trabeculoplasty (LTP) and non-penetrating deep sclerectomy (NSGE) was studied in 80 patients with primary open-angle glaucoma I - III stage. Installed. That LTP and NGSE are pathogenetically substantiated interventions in the early stages of POAG (stage I - II) and are poorly effective in the advanced stage of glaucoma. Laser trabeculoplasty may be the first treatment choice in the initial stage of POAG, when there is a high risk of patients not meeting the multiplicity of antihypertensive drops and there are side effects of drug therapy.

Актуальность и цель

Проблема эффективного лечения глаукомы в настоящее время остается одной из основных в офтальмологии. Наряду с фармакотерапией и хирургическими методами лечения в настоящее время на первое место выходят лазерные технологии.

Цель и задачи исследования. Изучить гипотензивный эффект лазерной трабекулопластики (ЛТП) и непроникающей глубокой склерэктомии (НГСЭ) в лечении первичной открытоугольной глаукомы (ПОУГ).

Материалы и методы

Обследовано 80 пациентов (86 глаз) с диагнозом ПОУГ I - III стадии, которые находились на лечении в отделении МХГ УЗ «Гродненская областная клиническая больница». Средний возраст 63,5 года. Мужчин было – 51, женщин – 29. Пациенты были разделены на две группы. Первой группе – 28 пациентов (30 глаз) была выполнена ЛТП. Второй группе – 52 пациента (52 глаза), была выполнена хирургическая операция – НГСЭ. В обеих группах 47% пациентов не соблюдали регулярный режим инстилляций гипотензивных препаратов по различным причинам. ЛТП осуществлялась по стандартной методике на лазерной установке «Selecta» при следующих параметрах: энергия – 1,0 мДж, количество импульсов – 50, наносимых в проекции шлеммова канала, протяженностью 180 градусов.

Результаты

В I группе уровень ВГД (по Маклакову) до ЛТП в среднем составил: I стадия – 27,0 мм рт. ст., II стадия – 26,78 мм рт. ст., III – 27,55 мм рт. ст. Во II группе средний уровень ВГД до НГСЭ составил: I стадия – 27, 5 мм рт. ст., II стадия – 28,4 мм рт. ст., III – 28,75 мм рт. ст.

У пациентов I группы наблюдалось снижение ВГД на 3 сутки : I стадия – 20,57 мм рт. ст. (на 6,43 мм рт. ст.), II стадия – 21, 18 мм рт. ст. (на 5,60 мм рт. ст.), III стадия – 24,12 мм рт. ст. (на 4,66 мм рт. ст.). У пациентов II группы: I стадия – 18,35 мм рт. ст. (на 9,15 мм рт. ст.), II стадия – 20,05 мм рт. ст. (на 8,35 мм рт. ст.), III стадия – 22,5 мм рт. ст. (на 6,25 мм рт. ст.).

Выводы

1. ЛТП и НГСЭ являются патогенетически обоснованными вмешательствами на ранних стадиях ПОУГ (I – II стадии) и слабо эффективны в далекозашедшей стадии глаукомы.
2. Лазерная трабекулопластика может являться первым методом выбора лечения в начальной стадии ПОУГ, когда имеется высокий риск невыполнения пациентами кратности применения гипотензивных капель и имеются побочные эффекты медикаментозной терапии.

Роман Леонидович Трояновский ¹, Наталья Антоновна Малиновская ^{2, 3}, Светлана Николаевна Солонина ⁴, Артур Викторович Баранов ², Сергей Дмитриевич Литвинов ⁵, Александр Сергеевич Головин ⁴, Дарья Викторовна Мегеда ², Юлия Юрьевна Прилуцких ², Максим Александрович Клещёв ⁶

1 ФГБВОУ ВО «Военно-медицинская академия им. С.М. Кирова» МО РФ, Санкт-Петербург, Россия

2 ГБУЗ «Детский городской многопрофильный клинический центр высоких медицинских технологий им. К.А. Раухфуса», Санкт-Петербург, Россия

3 ФГБОУ ВО «Северо-Западный государственный медицинский университет им. И.И. Мечникова» Минздрава РФ. Санкт-Петербург, Россия

4 ГБУЗ Ленинградская областная клиническая больница, Санкт-Петербург, Россия

5 НОУ ВПО Медицинский университет «Реавиз», Самара, Россия

6 ГКУЗ «Ленинградское областное патологоанатомическое бюро», Санкт-Петербург, Россия

ЛЕЧЕНИЕ ГЛАУКОМЫ, РЕФРАКТЕРНОЙ И ПРИ БУФТАЛЬМЕ С ИСПОЛЬЗОВАНИЕМ МАТЕРИАЛА «ЛИТАР»

Treatment of glaucoma, including refractory and buftalm, using the material ""Litar"".

Polymer-salt material "Litar" is waiting for a worthy application. The first phase of treatment of glaucoma, in children and adults, including refractory glaucoma, congenital fast galloping.

Актуальность и цель

Нормализация гидродинамики, стабилизация и сохранение зрительных функций являются основной проблемой в лечении глаукомы. У детей и взрослых устойчивая к лечению (рефрактерная) глаукома, в том числе врожденная, и при буфтальме требует применения всего арсенала медикаментозных средств и хирургии. Очевидна потребность дальнейшего усовершенствования подходов, в том числе с разработкой новых материалов и нанотехнологий.

Материалы и методы

У 8 больных (на 10 глазах) выполнены фильтрующие операции (синустрабекулоэтомия) с применением полимер-солевого материала «ЛитАр». У 3 детей в возрасте 8 месяцев (на одном глазу), 1.5 лет (на 2 глазах), 2 года 3 мес. (на 2 глазах) под «рыхло» фиксируемый швами викрил 8/0 лоскут склеры размещали полоску с выстоянием на 0,5 - 1 мм за края лоскута. Оставшийся фрагмент материала (например, из упаковки 5x5 мм или 5x10 мм размещается в виде полоски над швами, фиксирующими лоскут склеры. Конъюнктивальный лоскут фиксируется у лимба (у детей предпочтительнее викрил). У 5 взрослых больных (в возрасте 53 - 70 лет) с открытоугольной глаукомой 2-3 стадии на 5 глазах хирурги в ходе операции выполняли базальную иридэктомию и ЗТС). На 4 глазах был буфтальм, на одном глазу - афакия после удаления врожденной катаракты. На 4-х глазах ранее было проведено от одной до 4 операций. Сроки наблюдения: от 3 до 15 месяцев.

Результаты

Практически у всех больных достигнута стабилизация процесса. На одном глазу потребовалась коррекция конъюнктивального лоскута (не было опыта оценки гидратации материала). Зрительные функции сохранились или улучшились. Последнее особенно заметно при буфтальме с поражением роговицы.

Выводы

Полимер-солевой материал «ЛитАр», разработанный в нашей стране ждёт достойного применения не один десяток лет. Получен первый опыт лечения глаукомы, у детей и взрослых, в том числе рефрактерной глаукомы, врождённой быстро галопирующей, приводящей к растяжению глаза, разрушению оболочек. Предложенный композит оказался полезным как для планового применения, так и при буфтальме для обеспечения быстрой ремиссии и улучшения зрения. Целесообразно использование полимер-солевого материала «ЛитАр» при первой операции и даже после двух фильтрующих, двух циклофотокоагуляций.

Галина Владимировна Вашкевич, Татьяна Александровна Имшенецкая

ГУО «БелМАПО», Минск, Беларусь

НАШ ОПЫТ ЛЕЧЕНИЯ РЕЦИДИВИРУЮЩИХ КИСТОЗНЫХ ФИЛЬТРАЦИОННЫХ ПОДУШЕЧЕК

Aim

To present two recurrent cystic bleb cases.

Methods

Patient 1, primary open angle glaucoma in right eye, controlled by medications. Recurrent big cystic bleb caused discomfort, 2 years later reconstruction using amniotic membrane (AM) – cystic bleb recurrence. We performed bleb dissection and reconstruction, using scleral patch and AM.

Patient 2, uveitic glaucoma in right, blind eye, controlled by medications. Recurrent cystic bleb and leakage with shallow anterior chamber. We performed cyst removing with covering by allogenuous limbal graft and AM and trabeculectomy in the neighbor quadrant.

Result

Patient 1: 6 years without cyst recurrence, filtration bleb with fibrosis signs.

Patient 2: Several months after the surgery the limbal graft is survived.

Conclusions

When cystic bleb, surgery using donor scleral patches and AM are effective. In cases with recurrent leakage and rise IOP prognosis the simultaneous second glaucoma procedure and patching by limbal graft are advisable.

Актуальность и цель

Рецидивирующие кистовидные изменения фильтрационных подушечек (ФП) возникают редко, но потенциально опасны развитием эндофтальмита в отдаленном послеоперационном периоде, а так же, в случае большой кисты, могут причинять значительный дискомфорт пациенту.

Цель: представить два клинических случая успешного лечения рецидивирующих кистозных ФП.

Материал и методы

Пациентка 1, 57 лет, страдает первичной открытоугольной глаукомой, 2 ст., после операции возникли кистозные изменения ФП правого глаза с напозанием ФП на роговицу, вызывавшие неприятные ощущения, в 2011 году была успешно проведена пластика ФП многослойным трансплантатом амниотической мембраны. В 2013м возник рецидив кисты с резорбцией склерального лоскута и продолжающейся фильтрацией в область лимба, без наружной фильтрации. Проведено иссечение измененных тканей в области ФП с пластикой донорской склерой и амниотической мембраной в области ФП.

Пациентка 2, 78 лет, оперированная вторичная посттравматическая глаукома правого глаза 4 ст. Пациентка настаивала на сохранении правого глаза, поэтому он был оперирован. Через 2 года после операции возникли кистозные изменения ФП с наружной фильтрацией. Было проведено иссечение измененных тканей в области ФП с пластикой донорской склерой и амниотической мембраной в области ФП. В течение 6 месяцев склеральный лоскут полностью резорбировался, повысилось ВГД и киста возникла на прежнем месте, а еще через несколько месяцев возобновилась наружная фильтрация. Спонтанное опорожнение передней камеры потребовало срочной пластики. Была выполнена реконструкция области фильтрационной подушечки лимбальным трансплантатом с ушиванием фистулы и одномоментным выполнением синусотрабекулоэктомии в соседнем квадранте глазного яблока и покрытием зоны операции амниотической мембраной.

Результаты

У пациентки 1 после проведенной операции не наблюдается рецидивов в течение 6 лет. Внутриглазное давление компенсировано назначением антиглаукомных препаратов. В области ФП – субконъюнктивальный фиброз.

У пациентки 2 в течение более чем полугода наблюдения не отмечено тенденции к резорбции донорской ткани в области ФП. Внутриглазное давление компенсировано назначением антиглаукомных препаратов. Признаки наружной фильтрации отсутствуют.

Выводы

При рецидивирующих кистозных изменениях ФП пластика донорскими тканями с использованием склеры и амниотической мембраны дает долговременный результат. Однако, в случае наличия значительной наружной фильтрации и предполагаемого значительного повышения внутриглазного давления в послеоперационном периоде, целесообразно одномоментное проведение антиглаукомной операции. Использование для пластики лимбального трансплантата представляется при этом более физиологичным.

Игорь Александрович Глушнёв, Юлия Ивановна Рожко, Александр Олегович Кривун
ГУ «Республиканский научно-практический центр радиационной медицины и экологии человека», Гомель, Беларусь

ОПЫТ ИМПЛАНТАЦИИ КЛАПАНА АХМЕДА ПРИ ЛЕЧЕНИИ РЕФРАКТЕРНОЙ ГЛАУКОМЫ

It is established that the Ahmed valve implant for refractory glaucoma is safe and effective.

Актуальность и цель

Глаукома – одна из основных причин слепоты, тяжелой для курации формой является рефрактерная глаукома.

Цель – описать опыт использования в лечении рефрактерной глаукомы клапана Ахмеда.

Материалы и методы

Группу наблюдения составили 10 пациентов (10 глаз), находившихся на лечении в ГУ «РНПЦ РМиЭЧ». Возраст от 58 до 87 ($68,6 \pm 6,39$ лет). Показанием к применению клапана Ахмеда было отсутствие достижения снижения внутриглазного давления (ВГД) после одной или нескольких антиглаукомных операций на фоне рефрактерного ВГД при максимальном гипотензивном режиме.

Острота зрения была от нуля до неправильной светопроекции. ВГД по Маклакову - 33-45 мм рт.ст. ($39,6 \pm 2,4$). 6 пациентов отмечали постоянное присутствие болевых ощущений в области глаза и соответствующей половине головы. Были имплантированы дренажные устройства модели FP7 (New World Medical). Техника операции проводилась в соответствии с рекомендациями фирмы производителя. Все операции проходили планоно, без интраоперационных осложнений. Офтальмологический статус мониторировался ежедневно в течение всего времени госпитализации (от 5 до 10 дней). Дальнейшие периоды наблюдения проводились 1 раз в месяц в течение 6 месяцев.

Результаты

Через 1 сутки пациенты со стойким болевым синдромом отмечали значительное субъективное улучшение и отсутствие болей. У 1 пациента на 3 день – тенденция к началу локального цилиохориоидального отслоения, незначительное измельчение камеры на фоне нормотонии, что было разрешено медикаментозно за время госпитализации. Среднее ВГД при выписке составило $20,1 \pm 2,1$ мм рт.ст. Во всех случаях ВГД достоверно снизилось. Во время контрольных осмотров пациенты не имели жалоб на болезненные ощущения, находились на безмедикаментозном режиме. При биомикроскопии: дополнительные патологические проявления переднего отрезка глаза, глазного дна не зафиксированы. Острота зрения осталась неизменной.

Выводы

Применение клапанного устройства Ахмед в лечении пациентов с рефрактерной глаукомой является безопасным и эффективным.

Г.Ф. Малиновский¹, Н.Н. Сиденко², К.В. Жуков¹, Л.А. Ярута², О.В. Павлюченко¹

1 ГУО «БелМАПО», Минск, Беларусь

2 УЗ «10-я городская клиническая больница», г. Минск, Беларусь

СПОСОБ ХИРУРГИЧЕСКОГО ЛЕЧЕНИЯ ПАЦИЕНТОВ С ЗАКРЫТОУГОЛЬНЫМИ И РЕЗИСТЕНТНЫМИ ФОРМАМИ ГЛАУКОМ

In the article author gives the results of surgical treatment in 30 patients with resistant glaucoma using developed and patented surgery technique. Ophthalmic tonus compensation noted in 90% of operated patients.

Актуальность и цель

Хирургическое лечение глаукомы, в особенности закрытоугольной и резистентных ее форм, следует признать основным и наиболее эффективным. Основной причиной недостаточной эффективности антиглаукомных операций – избыточное рубцевание в зоне вмешательства. Применение дренажных устройств из гидрогеля, коллагена, дренажа Ахмеда в хирургии резистентных глауком не всегда позволяет получить длительного гипотензивного эффекта, а при закрытоугольных формах глауком они малоэффективны из-за осложнений со стороны роговицы, их обнажения или инкапсулирования.

Цель исследования Повышение эффективности хирургического лечения пациентов с закрытоугольной и резистентными формами глауком.

Материалы и методы

Объект исследования 30 пациентов (30 глаз) с закрытоугольной и резистентными к хирургии формами глауком. Средний возраст пациентов 60,5 лет. Мужчин – 11 (36,7 %), женщин – 19 (63,3 %). Всем пациентам проводилось полное офтальмологическое обследование, включая OCT на аппарате Stratus OCT 3000.

По стадиям глаукомы: пациентов с первой стадией не оказалось, со второй стадией – 3 (10%), с третьей – 8 (26,7%), с четвертой – 19 (63,3%). По уровню внутриглазного давления (ВГД): от 27 до 32 мм.рт.ст. – у 6 (20%) пациентов, свыше 33 мм. рт. ст.– у 24 (80%). По этиопатогенезу: 8 пациентов с вторичными увеальными глаукомами, 12 – с неоваскулярной, 10 с первичной закрытоугольной глаукомой. Операции выполнялись по разработанному нами способу.

Техника операции. Выкраиваем конъюнктивальный лоскут высотой 8 мм с 10.30 до 1.30 основанием к лимбу. Затем треугольный лоскут склеры на 1/3 ее толщины 7x7x6 мм основанием к лимбу. По сторонам равнобедренного треугольника выкраиваем две полоски склеры на 1/2 ее толщины 4x1 мм, не доходя 3-4 мм до лимба. Парацентез на 10 часах в 1 мм от лимба. У основания склеральных полосок выполняем разрез глубоких слоев склеры до цилиарного тела, через которые производим иридоциклодиализ с введением газа в переднюю камеру. В зоне треугольного ложа меридиональная склерэктомия 4x1 мм, не доходя 2 мм до кольцевидной связки и склеральной шпоры. Синусэктомия 3x1 мм с иссечением средних слоев склеры над кольцевидной связкой и склеральной шпорой одним блоком с меридиональным лоскутом. Полоски склеры

заправляем шпателем в угол передней камеры. Базальная иридэктомия. Поверхностный склеральный лоскут фиксируем одним или тремя узловыми швами. Непрерывный шов на конъюнктиву.

Результаты

У большинства пациентов анализируемой группы определялась низкая острота зрения, так 14 пациентов (46,7%) имели остаточные зрительные функции (от 0,00 до 0,01 эксцентрично); Средняя острота зрения до операции – 0,01 (min=0. max=0,5). Средняя острота зрения после операции – 0,01 (min=0. max=0,9). Среднее значение ВГД до операции – 38 мм.рт.ст. (min=27, max=60); ВГД после операции: среднее значение – 15 мм.рт.ст. (min=7, max=29). Из осложнений наблюдалась гифема в 4 случаях (13,3%), из них 2 пациентам выполнено промывание передней камеры. В остальных случаях гифема рассосалась в течение 1-3 дней.

При выписке у всех пациентов отмечена нормализация ВГД. В сроки наблюдения до 1 года компенсация ВГД отмечена у 90% оперированных, из них у 11 с приемом местных гипотензивных средств.

Выводы

Таким образом, иридоциклоретрация в сочетании с синусотрабекулоцистостомией в предложенном нами варианте, является предсказуемой и эффективной операцией в лечении пациентов с закрытоугольными и резистентными формами глауком.

4.5. витреоретинальная хирургия

4.5. vitreoretinal surgery

Владимир Олегович Котович, Василий Владимирович Галушкин, Олег Игоревич Бучнев
УЗ "Гомельская областная специализированная клиническая больница", Гомель,
Беларусь

НАШ ОПЫТ ИСПОЛЬЗОВАНИЯ ОБОГАЩЁННОЙ ТРОМБОЦИТАМИ АУТОЛОГИЧНОЙ ПЛАЗМЫ КРОВИ (PRP) В ХИРУРГИИ ПАТОЛОГИИ СЕТЧАТКИ С РАЗРЫВАМИ

Demonstration of our experience of using autologous platelet-rich blood plasma (PRP) in retinal surgery.

Актуальность и цель

Регматогенная отслойка сетчатки является сложной патологией, требующей применения комбинированного оперативного вмешательства. Использование обогащённой тромбоцитами аутологичной плазмы (PRP) в витреоретинальной хирургии позволяет значительно упростить блокирование ретинального дефекта, исключив использование массивной лазеркоагуляции сетчатки и зачастую силиконовой тампонады. Цель. Продемонстрировать наш опыт применения PRP в хирургии отслойки сетчатки с разрывами.

Материалы и методы

Методика операции заключалась в проведении стандартной парс-плана 25, 27-G субтотальной витрэктомии, удалении задней гиалоидной мембраны, пневморетинопексией или силиконовой тампонадой витреальной полости и блокирования разрывов сетчатки с помощью аутологичной плазмы крови, обогащённой тромбоцитами (PRP).

Результаты

За шесть месяцев пролечено 23 пациента. У всех пациентов в послеоперационном периоде наблюдалась анатомическая целостность сетчатки и её полное прилегание. Пациенты остаются под наблюдением для отслеживания отдалённых результатов.

Выводы

1. Хирургическое лечение регматогенной отслойки сетчатки с использованием аутологичной плазмы крови, обогащённой тромбоцитами (PRP) является эффективной методикой, позволяющей добиться высоких анатомических и функциональных результатов, минимизируя риск послеоперационных осложнений.
2. Использование аутологичной плазмы крови, обогащённой тромбоцитами (PRP) позволяет избежать необходимости введения расширяющихся газов (SF₆, S₃F₈) и иногда

проведения силиконовой тампонады витреальной полости, имеющих токсическое воздействие на структуры глаза и обладающих катарактогенным эффектом.

3. Учитывая небольшой срок и количество наблюдений, необходимо дальнейшее изучение влияния различных по составу типов обогащенной тромбоцитами аутологичной плазмы на возможность получения прочной хориоретинальной спайки и изучение их влияния на регенераторные и репарационные возможности поврежденной сетчатки

Сергей Григорьевич Торопыгин, Станислава Вячеславна Назарова, Александр Николаевич Маслов

ФГБОУ ВО «Тверской ГМУ» Минздрава России, Тверь, Россия

ОТДАЛЕННЫЕ РЕЗУЛЬТАТЫ И ФАКТОРЫ ПРОГНОЗА ХИРУРГИЧЕСКОГО ЛЕЧЕНИЯ ПЕРВИЧНЫХ (ИДИОПАТИЧЕСКИХ) ЭПИМАКУЛЯРНЫХ МЕМБРАН

In this review, impact of visual acuity, thickness of epimacular membranes, metamorphopsia, structure of the outer and inner layers, cystoid macular edema, on the prognosis of visual functions after epimacular membranes removal, as well as indications for surgical treatment are described and discussed.

Актуальность и цель

Актуальность и цель исследования: удаление ЭММ широко используется в практике, однако отдаленные результаты хирургии, не всегда являются успешными. Мы решили исследовать влияние ряда предоперационных факторов на функциональные результаты удаления идиопатических эпимакулярных мембран (ЭММ) через 12 месяцев после операции.

Материалы и методы

Материал и методы: пациенты (всего 64 глаза) с идиопатическими ЭММ оперировались по стандартной методике и наблюдались в течение года после операции. Помимо общепринятых методов, пациентам выполнялось исследование по тесту Амслера и оптическая когерентная томография макулы (ОСТ).

Результаты

острота зрения через 12 месяцев после операции наиболее сильно положительно коррелировала с исходной остротой зрения ($R=0,571$, $p<0,05$) и отрицательно с наличием кистозного макулярного отека ($R=-0,322$, $p<0,05$), протяженностью дефектов линий наружной пограничной мембраны (НПМ) ($R=-0,359$, $p<0,05$) и interdigitation zone (IZ) ($R=-0,394$, $p<0,05$). Степень выраженности метаморфопсий через 12 месяцев после удаления ЭММ наиболее сильно коррелировала с продолжительностью заболевания ($R=0,380$, $p<0,05$), исходными остротой зрения ($R=-0,398$, $p<0,05$), интенсивностью метаморфопсий ($R=0,271$, $p<0,05$), толщиной центральной сетчатки ($R=0,318$, $p<0,05$), наличием кистозного макулярного отека ($R=0,389$, $p<0,05$) и эктопией внутренних слоев сетчатки ($R=0,358$, $p<0,05$). Также наблюдалась тенденция к зависимости между выраженностью метаморфопсий через 12 месяцев с протяженностью дефектов линий НПМ ($R=0,222$, $p=0,159$) и IZ ($R=0,211$, $p=0,201$).

Выводы

Выводы: к прогностическим факторам, оказывающим существенное влияние на качество зрительных функций после удаления ЭММ, следует относить толщину мембраны, степень деформации внутренних слоев сетчатки, состояние наружных слоев сетчатки, наличие кистозного макулярного отека, остроту зрения и выраженность метаморфопсий.

Александр Олегович Кривун, Юлия Ивановна Рожко, Игорь Александрович Глушнёв
ГУ «Республиканский научно-практический центр радиационной медицины и экологии человека»

СПОСОБ ГЕРМЕТИЗАЦИИ ГЛАЗНОГО ЯБЛОКА С ИСПОЛЬЗОВАНИЕМ ВИСКОЭЛАСТИКА ПРИ ВИТРЕОРЕТИНАЛЬНОЙ ХИРУРГИИ

The authors described the effective experience of scleral port adaptation with viscoelastic in 25G-vitreoretinal surgery.

Актуальность и цель

При проведении витреоретинальной хирургии (ВРХ) чаще применяется микроинвазивная техника 25G, которая позволяет в полном объеме выполнять весь комплекс необходимых манипуляций, даже при лечении самых сложных офтальмологических патологий сетчатки и стекловидного тела.

Цель: описать опыт применения герметизации глазного яблока после микроинвазивных витреоретинальных вмешательств 25G при помощи вискоэластических препаратов (ВП).

Материалы и методы

Прооперированы 36 пациентов (36 глаз) с различной патологией: гемофтальм, отслойка сетчатки, диабетическая пролиферативная ретинопатия. Средний возраст пациентов – $58,9 \pm 5,6$ лет. Острота зрения $0,27 \pm 0,14$. Офтальмотонус (PO) до операции был $15,0 \pm 2,2$ мм рт.ст.

Всем пациентам выполняли стандартные офтальмологические обследования, все прооперированы с применением техники 25G. При проведении ВРХ тампонада витреальной полости выполнялась перфторорганическим соединением, газо-воздушной смесью и силиконовым маслом.

Техника операции: в 3,5 мм от лимба, под углом 30 градусов по отношению к склере, при помощи троакаров устанавливали три порта 25G. Выполняли ВРХ в полном объеме, далее в просвет порта вводили ВП для создания "шарика" в конце просвета порта. Далее ВП вводили под слизистую глаза вокруг порта в количестве 0,1-0,15 мл, удаляли порты без наложения швов. Таким образом, со стороны витреальной полости и со стороны склеры создавалась "подушка" из ВП, препятствующая фильтрации жидкости.

Результаты

В раннем послеоперационном периоде отмечалась транзиторная гипотония глазного яблока в 3 (8,3%) случаях. У всех больных офтальмотонус на 2-3 сутки был от 14 до 19 мм рт.ст. Геморрагии отмечены в 2 (5,5%) случаях. После соответствующей терапии осложнения были купированы на всех глазах в течение 2-5 дней. Рецидивы отслойки сетчатки и интравитреальные кровоизлияния в послеоперационном периоде не отмечались. Острота зрения улучшилась во всех случаях: от 0,08 до 0,6 ($3,7 \pm 1,3$).

Выводы

Опыт применения данного способа герметизации глазного яблока после ВРХ с применением ВП показал высокую эффективность методики, которая уменьшает вероятность развития гипотонии и геморрагических осложнений, снижает вероятность формирования рубцов слизистой, не требует наложения швов.

Александр Сергеевич Головин, Олег Алексеевич Синявский, Роман Леонидович Трояновский

ГБУЗ Ленинградская областная клиническая больница, Санкт-Петербург, Россия

ХИРУРГИЧЕСКОЕ ЛЕЧЕНИЕ ТЯЖЕЛЫХ ФОРМ ПРОЛИФЕРАТИВНОЙ ДИАБЕТИЧЕСКОЙ РЕТИНОПАТИИ. ПРИНЦИПАЛЬНЫЕ ЭТАПЫ ЩАДЯЩЕЙ ВИТРЕКТОМИИ

Surgical treatment of severe form proliferative diabetic retinopathy.

Purpose. To analyze steps and features of vitrectomy in severe forms of proliferative diabetic retinopathy (PDR) for decreasing the rate of complications.

Material and methods. Vitrectomy was performed in 310 patients. All patients had proliferates fixed to retina and optic nerve. In 77,55% (273 eyes) identified local or widespread retinal detachment. Before vitrectomy intravitreal injection of angiogenesis inhibitor were performed, as a rule. All patients were operated under local anesthesia with intravenous sedation.

Results. Increase or stabilization of visual acuity after vitrectomy were obtained in 318 eyes (90,34 %). In 284 cases (80,68%) air was used for vitreous tamponade in the end of operation. Complications: retinal tears in 42 eyes (11,93%), recurrent hemorrhages in 42 eyes (11,97%), retinal detachment in 18 eyes (5,11%), glaucoma in 26 eyes (7,38%), optic nerve atrophy in 49 eyes (13,92%).

Conclusions. The described technique of treatment in severe forms of PDR makes it possible to reach increasing or stabilization of visual acuity in 90,34% of cases and in 80,68% abandon the silicone oil injection.

Актуальность и цель

За последние 18 лет количество больных сахарным диабетом увеличилось на 2,5 миллиона и на 31.12.2018г составило 4584575 человека [1]. Несмотря на совершенствование профилактических и диагностических мероприятий, количество тяжелых форм пролиферативной диабетической ретинопатии (ПДР) не уменьшается. Поэтому актуален выбор хирургической техники лечения ПДР. Целью работы является анализ особенностей и определение принципиальных этапов витректомии, способствующих снижению риска осложнений.

Материалы и методы

Витректомия выполнена у 310 пациентов. Во всех случаях имелись пролифераты фиксированные к сетчатке и диску зрительного нерва (ДЗН), в 273 глазах (77,55%) выявлена локальная или распространенная отслойка сетчатки (ОС). Острота зрения до лечения 0,02 и ниже - на 136 глазах (38,63%). Все вмешательства выполнялись исключительно под местной анестезией с внутривенной седацией. ВЭ выполняли «шаг за шагом» в соответствии с принципиальными этапами: удаление ретролентального витреума, крови и задней гиалоидной мембраны (ЗГМ); первичная («грубая») сегментация пролифератов; удаление резидуального слоя ЗГМ с поверхности сетчатки вокруг пролифератов; вторичная («тонкая») сегментация, деламинация и удаление

пролифератов в направлении от периферии к ДЗН с сохранением незначительного фрагмента фиксированного к ДЗН; макулорексис при необходимости; удаление базального витреума; во всех случаях лазеркоагуляция (532 нм); тампонада стекловидной камеры воздухом или легким силиконовым маслом (СМ).

Результаты

В 90,34% случаев после лечения отмечено улучшение или стабилизация зрительных функций. Острота зрения более 0,2 получена на 104 глазах (29,54%), от 0,02 до 0,1 – на 182 глазах (51,70%), менее 0,02 – на 66 глазах (18,75%). В 284 случаях (80,68%) удалось отказаться от использования СМ, а применить воздух для тампонады стекловидной камеры. Осложнения, возникшие при лечении: ятрогенные разрывы – на 42 глазах (11,93%), рецидивирующий гемофтальм – на 42 глазах (11,93%), отслойка сетчатки – на 18 глазах (5,11%), глаукома – 26 глаза (7,38%), частичная атрофия зрительного нерва – 49 глаза (13,92%), субатрофия – в 8 случаях (2,27%).

Выводы

Описанная техника хирургического лечения пациентов с тяжелыми формами ПДР позволяет в 90,34% случаев достигнуть улучшения или стабилизации зрительных функций. Бимануальная техника с использованием витреальных ножниц а также выделение резидуального витреума вокруг пролифератов облегчает их удаление и уменьшает риск ятрогенных разрывов сетчатки и, как следствие, частоту применения СМ. Использование местной анестезии с внутривенной седацией исключает декомпенсацию сахарного диабета и его осложнений. Макулорексис, лазеркоагуляция, применение ИА и адекватный интраоперационный гемостаз также исключительно важны для достижения хороших функциональных и анатомических результатов.

Литература

1. ФГБУ «Национальный Медицинский Исследовательский центр Эндокринологии» Министерства Здравоохранения Российской Федерации www.endocrincentr.ru

Анастасия Александровна Федулова, Людмила Николаевна Марченко, Татьяна Сергеевна Сталмашко

УО "Белорусский государственный медицинский университет", Минск, Беларусь

ЭКСТРАСКЛЕРАЛЬНАЯ И ИНТРАВИТРЕАЛЬНАЯ ХИРУРГИЯ В ЛЕЧЕНИИ ПЕРВИЧНОЙ РЕГМАТОГЕННОЙ ОТСЛОЙКИ СЕТЧАТКИ

The extrascleral operations dominated (53.3%) in the surgery of primary rhegmatogenous retinal detachment in the 3 City Clinical Hospital in Minsk in 2014-2017 years. This indicates that the predominant number of the patients was treated in the early period of the disease and there were no clinical manifestations of vitreoretinal proliferative processes.

Актуальность и цель

В зависимости от конкретного вида ретинальной отслойки существует возможность проведения интравитреальной (ИВ) или экстрасклеральной (ЭС) хирургии. Все чаще выбор офтальмологов при первичной регматогенной отслойке сетчатки (РОС) смещается в сторону применения внутриглазных вмешательств.

Цель исследования заключалась в установлении частоты проведения интравитреальных и экстрасклеральных операций при первичной регматогенной отслойке сетчатки.

Материалы и методы

Проведен ретроспективный анализ результатов обследования и лечения 257 пациентов (257 глаз), прооперированных в отделениях микрохирургии УЗ 3 ГОРОДСКАЯ КЛИНИЧЕСКАЯ БОЛЬНИЦА им. Е. Клумова г. Минска в период с 1 января 2014 по 31 декабря 2017 г.г. по поводу первичной регматогенной отслойки сетчатки. Среди 257 пациентов было 136 мужчин (52,9%) и 121 – женщина (47,1%). Средний возраст пациентов равнялся 60 + 0,9 года.

В 2014 году был прооперирован 31 пациент, в 2015 – 58, в 2016 – 66 и в 2017 – 102 пациента с первичной регматогенной отслойкой сетчатки. Все они были разделены на 2 группы в зависимости от предпринятого варианта хирургического лечения: экстрасклеральная (1 группа) и интравитреальная (2 группа) операция. 1 группу составили 137 (53,3%) пациентов, которым была выполнена экстрасклеральная хирургия; во 2 группу вошли 120 (46,7%) пациентов, которым была произведена интравитреальная операция.

Результаты

В 2014 году частота проведения экстрасклеральных операций составила 58,1% (18 глаз), интравитреальных – 41,9% (13 глаз). В 2015 году соответственно 53,4% (31 глаз) и 46,6% (27 глаз). В 2016 году пломбирование было выполнено 47,0% пациентов (31 глаз), а витреоретинальная операция – 53,0% (35 глаз). В 2017 году значительно увеличилось число самих пациентов, но тактика лечения РОС существенно не изменились: процент пациентов, которые перенесли ЭС хирургию составил 55,9% (57 глаз), 3В – 44,1% (45 глаз).

Выводы

1. В хирургии первичной регматогенной отслойки сетчатки в УЗ 3 ГКБ г. Минска в 2014-2017 г.г. доминировали экстрасклеральные воздействия (53,3%), что, согласно критериям выбора оперативного вмешательства, свидетельствует о том, что преобладающее число пациентов обращалось в ранний период развития заболевания, у них были диагностированы единичные разрывы и отсутствовали клинические проявления витреоретинальных пролиферативных процессов. Однако линия тренда отражает тенденцию к увеличению частоты интравитреальных операций.
2. Первичная регматогенная отслойка сетчатки чаще возникала у лиц в возрастном диапазоне от 50 до 70 лет.

4.7. трансплантация тканей

4.7. transplantation

Сергей Константинович Демьянченко, Александр Владимирович Терещенко, Ирина Георгиевна Трифаненкова, Екатерина Николаевна Вишнякова, Юлия Юрьевна Голубева
Калужский филиал ФГАУ «НМИЦ «МНТК «Микрохирургия глаза» им. акад. С.Н. Федорова» Минздрава России, Калуга, Россия

ВОЗМОЖНОСТИ ИНТРАОПЕРАЦИОННОЙ ОПТИЧЕСКОЙ КОГЕРЕНТНОЙ ТОМОГРАФИИ ПРИ ПРОВЕДЕНИИ ГЛУБОКОЙ ПЕРЕДНЕЙ ПОСЛОЙНОЙ КЕРАТОПЛАСТИКИ И ТРАНСПЛАНТАЦИИ ДЕСЦЕМЕТОВОЙ МЕМБРАНЫ

Purpose of work was to evaluate feasibility of intraoperative optical coherence tomography microscope with the integrated optical coherence tomograph for making deep anterior lamellar keratoplasty and transplantation of the Descemet's membrane. The stage of resection of the outer layers of the cornea was very controllable due to detailed information about corneal thickness, in transplantation of a Descemet's membrane OCT gave irreplaceable information about the position of endothelial transplant in the anterior chamber.

Актуальность и цель

Появление интраоперационной оптической когерентной томографии открывает новые возможности для офтальмохирургов [1]. Возможность интраоперационной детализации тканевых структур обеспечивает новый уровень и качество роговичной хирургии [1,2,3].

Цель – оценить возможности интраоперационной оптической когерентной томографии с использованием Hi-R NEO 900A N/R с оптическим когерентным томографом iOCT 3 поколения при проведении послойной кератопластики и трансплантации десцеметовой мембраны.

Материалы и методы

С использованием операционного микроскопа Hi-R NEO 900A N/R (Haag-Streit Surgical, Германия) с интегрированным оптическим когерентным томографом iOCT 3 поколения выполнено 4 операций глубокой передней послойной кератопластики по поводу кератоконуса III-IV стадии и 6 трансплантаций десцеметовой мембраны со слоем эндотелия по поводу вторичной эндотелиальной дистрофии роговицы.

Результаты

При выполнении глубокой передней послойной кератопластики этап резекции наружных слоёв роговицы во всех случаях носил четко контролируемый дозированный характер без риска перфорации роговицы благодаря наличию детальной информации о толщине роговицы пациента в режиме реального времени. При трансплантации десцеметовой мембраны интраоперационная ОКТ давала незаменимую информацию по положению эндотелиального трансплантата в передней камере глаза и ориентации его

эндотелиального слоя и качестве адаптации заднего трансплантата к собственной роговице пациента после пневмопексии.

Выводы

Метод интраоперационного ОКТ с использованием системы Hi-R NEO 900A N/R (Haag-Streit Surgical, Германия) с интегрированным оптическим когерентным томографом iOCT 3 поколения показал себя как незаменимый инструмент в роговичной хирургии, обеспечивающий более высокий уровень предсказуемости течения хирургического пособия. Преимущества применения интраоперационного ОКТ в максимальной степени проявляют себя при нарушении прозрачности роговой оболочки, когда возможности стандартной оптической микроскопии не позволяют визуализировать ультратонкие структуры роговой оболочки.

Литература

1. Ehlers J.P., Goshe J., Dupps W.J., Kaiser P.K., Singh R.P., Gans R., Eisengart J., Srivastava S.K. Determination of feasibility and utility of microscope-integrated optical coherence tomography during ophthalmic surgery: the DISCOVER Study RESCAN Results // JAMA Ophthalmol. – 2015. – Vol.133. – No. 10. – P. 1124-1132.
2. Sharma N., Aron N., Kakkar P., Titiyal J.S. Continuous intraoperative OCT guided management of post-deep anterior lamellar keratoplasty descemet's membrane detachment // Saudi J Ophthalmol. – 2016. – Vol. 30. – No. 2. – P. 133-136.
3. Siebelmann S., Steven P., Cursiefen C. Intraoperative Optical Coherence Tomography In Deep Anterior Lamellar Keratoplasty // Klin Monbl Augenheilkd. 2016. – Vol. 233. – No. 6. – P. 717-721.

Юрий Аркадьевич Шустеров¹, Аслан Рамазанович Хурай²

1 Медицинский Университет Караганды, Караганда, Казахстан

2 Российский национальный исследовательский медицинский университет имени Н.И.Пирогова, Москва, Россия

НОГТЕВАЯ ПЛАСТИНА - НОВЫЙ НАТИВНЫЙ МАТЕРИАЛ ДЛЯ КЕРАТОПЛАСТИКИ

In experiments on laboratory animals possibility of use of an autograft, an allotransplant and a heterograft of a nail plate for implantation in layers of a cornea of an eye is proved. The current of the postoperative period and morphological researches have shown areactivity of stay of a nail plate.

Актуальность и цель

Известно, что при ряде офтальмологических операций используют имплантаты. Применяются материалы как синтетического, так и нативного происхождения. Недостатком перечисленных материалов является то, что по своему химическому составу и физическим свойствам они значительно отличаются от роговичной ткани, что в свою очередь может повлиять на оптические и трофические функции роговицы.

Цель работы: изучение возможности применения имплантатов из ногтевой пластины для кератопластики.

Материалы и методы

Экспериментальные животные были разбиты на 3 группы: которым имплантировали их собственные ногтевые пластинки (аутотрансплантация); ногтевые пластинки от другого кролика (аллотрансплантация); ногтевые пластинки человека (ксенотрансплантация).

Имплантаты получали методом параллельных сечений, так, чтобы их поперечное сечение составляло 0,5 x 0,2 мм, длина 5 мм, которые вводились в слои роговицы. Операции проведены на 18 кроликах (36 глаз).

Причем на каждом глазу использовались по 4 имплантата лишь одного типа (ауто, либо алло, либо ксено). Животные выводились из эксперимента путём углубления наркоза на 7, 14 сутки, и через 1,2,3 и 6 месяцев. Микротомные срезы толщиной 5-7 мкм окрашивали гематоксилином и эозином, пикрофуксином по Ван-Гизону.

Результаты

На первые сутки после операции отмечался лёгкий отёк роговицы вокруг имплантатов, блефароспазм, небольшая инъекция сосудов склеры. К концу первого месяца и в сроки наблюдения до 6 месяцев глазное яблоко было спокойно. Имплантаты были практически прозрачны.

Из осложнений в 2-х случаях встретилась инфильтрация и отек по ходу ксеноимплантата.

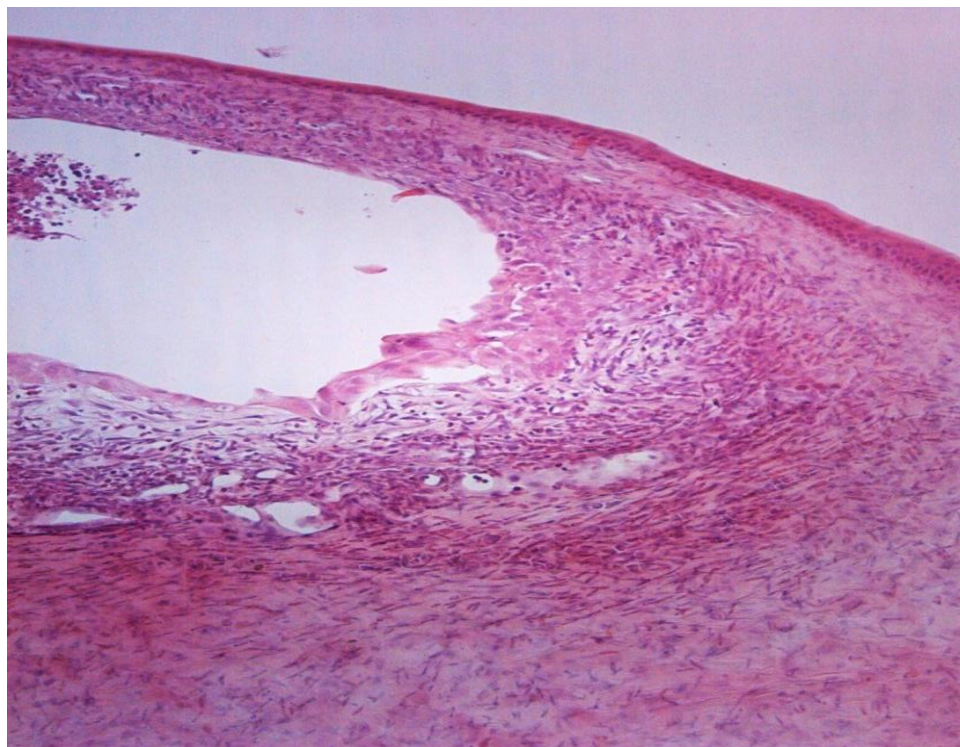
При морфологическом исследовании ткани роговицы на всех сроках наблюдения выявлялся четко очерченный клиновидной формы имплантат. В окружающем его собственном веществе роговицы реципиента не отмечено реактивных изменений. Не

отмечалось какой-либо разницы в морфологической картине в зависимости от вида имплантата (ауто, алло, ксено). При этом на сроках 3-6 месяцев наблюдалась инвазия коллагеновых волокон в виде пучков из фибробластов в вещество имплантата (рис. 1).

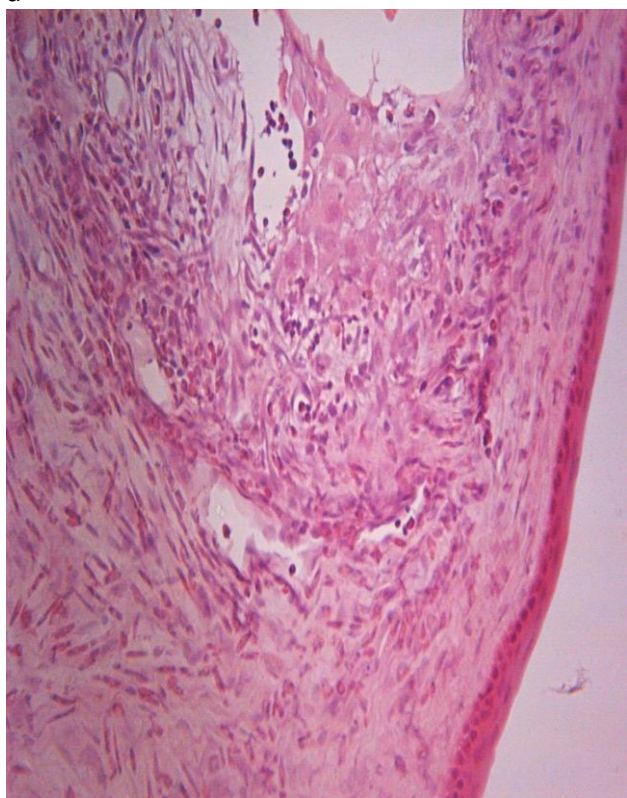
Выводы

Экспериментально доказана возможность использования ауто, алло и ксеноимплантата ногтевой пластины для пересадки в слои роговой оболочки глаза. Во все сроки наблюдения имплантаты находились в строме роговицы интактно. Морфологические исследования доказали, что изменения со стороны структурных образований роговицы в ответ на введение ногтевой пластинки минимальны, что говорит об отсутствии нарушений метаболизма роговицы как в ранние, так и поздние сроки наблюдения.

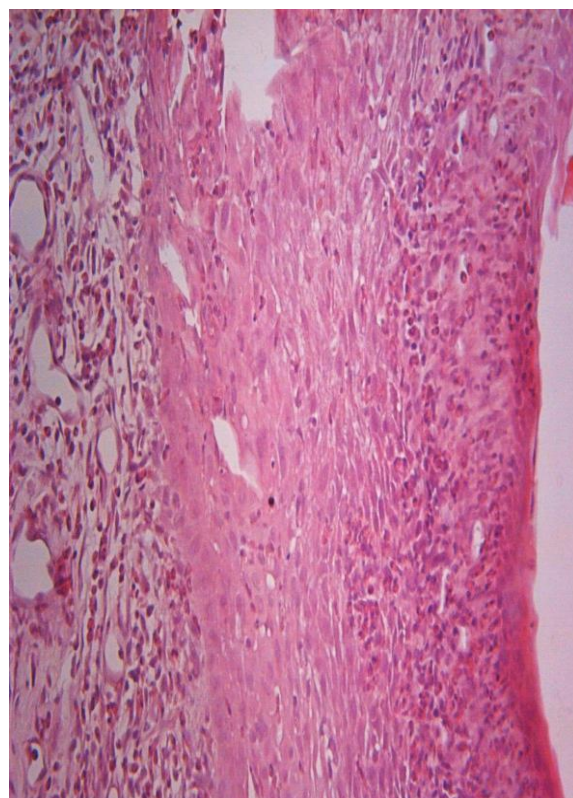
Рисунок 1. Аутотрансплантат, 6 месяцев, правый глаз. Отмечается прорастание коллагеновых волокон в виде пучков из фибробластов в аутотрансплантат. Окраска: гематоксилином и эозином. Ув. а – X 100; б, в – X 200.



а



б



в

5

ТЕРАПЕВТИЧЕСКАЯ ОФТАЛЬМОЛОГИЯ

OPHTHALMOLOGY AND THERAPY

5. терапевтическая офтальмология

5. ophthalmology and therapy

Арина Анатольевна Марченко

УО «Витебский государственный ордена Дружбы народов медицинский университет»,
Витебск, Беларусь

ПОТЕНЦИАЛЬНАЯ ФУНКЦИЯ МИКРОРНК ПРИ ГЕРПЕТИЧЕСКОМ КЕРАТОУВЕИТЕ

MicroRNA (miRNA) is a small non-coding RNA molecule that functions in RNA silencing and post-transcriptional regulation of gene expression. miRNAs appear to target about 60% of the genes of humans. Just as miRNA is involved in the normal functioning of eukaryotic cells, so has dysregulation of miRNA been associated with disease; and in some instances, manipulating miRNA expression holds promise as a new form of therapy. Herpetic keratouveitis is an important vision-impairing lesion and investigation of any role that miRNA dysregulation plays during this disease is being studied. The possible participation of miRNAs during Herpetic keratouveitis and discussion the prospect of modulating their expression as a means of therapy are highlighted in this article.

Актуальность и цель

Открытие механизма регуляции генов посредством микро-РНК (миРНК) вызвало проведение исследований в данном направлении – было обнаружено большое количество миРНК, приводящих к различным заболеваниям человека. Изучение роли миРНК в патогенезе герпетического кератоувеита актуально для оценки перспектив управления миРНК в качестве лечения.

Цель: описать механизм регуляции генов посредством микро-РНК. Изучить их вовлечение в патогенез кератоувеита, вызванного вирусом простого герпеса (ВПГ).

Материалы и методы

Анализ данных публикаций о биогенезе миРНК, их участии в воспалении и роли миРНК как противовоспалительных агентов. А также потенциальное использование управления миРНК, как способа лечения инфекционных заболеваний. Использовалась база данных Medline, с поиском по ключевым словам: кератоувеит, микро-РНК, вирус простого герпеса, лечение кератоувеита.

Результаты

Микро-РНК – кодируемые геномом маленькие одноцепочечные РНК, которые посттранскрипционно подавляют экспрессию генов, через воздействие на мРНК. Несколько типов врожденных иммунных «датчиков» срабатывают при поражении глаза ВПГ, что инициирует выработку многих молекул с различными функциями. К ним относятся цитокины, хемокины, интерфероны и ангиогенные факторы [1]. Имеются доказательства того, что функция иммунного ответа зависит от участия многочисленных

видов миРНК, которые могут регулировать силу и время ответа, а также контролировать переход от раннего врожденного иммуноиндуцированного провоспалительного ответа к условиям, которые представляют фазу разрешения воспалительного процесса. [2]. Дополнительными компонентами врожденного ответа на ВПГ являются гранулоциты, макрофаги и НК-клетки. На функции всех этих клеток влияет экспрессия миРНК и введение антагомиров для её снижения может быть ценным подходом в терапии герпетического кератоувеита [3].

Выводы

Множественные миРНК, вероятно, влияют на события, происходящие в патологии герпетического кератоувеита. Что рождает предположение о том, что воздействие на миРНК может представлять собой полезный подход к терапии данной патологии.

Изучение миРНК открывает новые уникальные возможности лечения – опубликованы несколько исследований, показывающих более легкое разрешение заболеваний с применением блокады миРНК, с использованием модифицированных антагомиров. Сегодня исследуется потенциал использования антагомиров в наночастицах в виде глазных капель для остановки патогенеза герпетического кератоувеита и предполагается, что это может представлять пользу в процессе его лечения [3].

Литература

1. Bhattacharyya S. Elevated miR-155 promotes inflammation in cystic fibrosis by driving hyperexpression of interleukin-8./ Bhattacharyya S et al.// J Biol Chem. – 2011. № 286. – P. 11604–11615.
2. O’Neill LA MicroRNAs: the fine-tuners of toll-like receptor signaling/ O’Neill LA, Sheedy FJ, McCoy CE// Nat Rev Immunol. – 2011. №11. – P. 163–175.
3. Sachin Mulik Potential Function of microRNA in Herpetic Stromal Keratitis/ Sachin Mulik Siddheshvar Bhela, and Barry T. Rouse// Invest Ophthalmol Vis Sci. – 2013. №54. – P. 563–573.

5.1. придатки глаза и орбита

5.1. eyelids, lacrimal system and orbit

Екатерина Владимировна Касьянчик, Юрий Александрович Майсак, Надежда Сергеевна Куранова, Евгения Игоревна Санюк

УЗ «11-я городская клиническая больница» г. Минска, Беларусь

НЕОФТАЛЬМОЛОГИЧЕСКАЯ СТОРОНА ПРОБЛЕМЫ ОФТАЛЬМОГИПЕРТЕНЗИИ (КЛИНИЧЕСКИЙ СЛУЧАЙ)

The article presents a clinical case of arteriovenous malformation of the cavernous sinus of the brain with persistent ophthalmic hypertension as the primary symptom of this diagnosis. Incomplete clinical picture and gradual development of symptoms caused difficulties and errors in diagnosis.

Актуальность и цель

Артериовенозные аневризмы (АВА) кавернозного синуса-нарушения кровообращения в результате изменения стенки внутренней сонной артерии (ВСА) в зоне прохождения через пещеристый синус. У взрослых АВА чаще развивается при травме, реже-спонтанно (аномалии развития, инфекции, атеросклероз ВСА). Скорость кровотока при спонтанной АВА ниже, что формирует неполную клиническую картину и затруднения в постановке диагноза. Цель: Анализ случая диагностики спонтанной АВА в офтальмологической практике.

Материалы и методы

Пациентка 3. 1950 г.р. обратилась с диагнозом: Подозрение на глаукому, острый конъюнктивит ОД. В анамнезе-образование надпочечников, симптоматическая артериальная гипертензия. Объективно: визус с коррекцией 1.0, ВГД по Маклакову ОД/ОС=33/20 мм.рт.ст. ОД-застойная инъекция конъюнктивы, ОИ-без признаков воспаления, ДЗН бледно-розовый, четкий, экскавация 0,5, ангиопатия. Гониоскопия: ОУ – УПК открыт, средне-широкий, пигментация зон слабая, больше в ОД. Периметрия ОУ - норма. Диагноз: Открытоугольная 1В глаукома ОД. Режим ОД: Тимолол 0.5% 2 р/д. В-скан: ОУ-без изменений. ОКТ: ОУ-СНВ в норме, экскавация 0.5. ЦТР ОД/ОС=535/547мкм. Сохранялась некомпенсация ВГД-режим усиливался до максимального. Через 2 месяца-экзофтальм справа. Дообследование: на МР-ангиограммах головного мозга в проекции кавернозного синуса латеральнее и дорзальнее сифона правой ВСА гиперинтенсивный сигнал 10*20 мм. Консультирована нейрохирургом: Сосудистая мальформация правой ВСА. Продолжает лечение у нейрохирургов.

Результаты

У пациентки 3., 59 лет, на фоне атеросклероза сосудов головного мозга, гипертонической болезни сформировалась АВА в кавернозном отделе правой ВСА. Но в связи с малыми размерами фистулы не развилась полная классическая картина пульсирующего

экзофтальма. Особенностью течения заболевания явилось отсутствие выраженной клинической картины артериовенозного соустья кавернозного синуса: пульсирующих шумов, экзофтальма, офтальмоплегии. Застойная инъекция глазного яблока была ошибочно расценена как проявление конъюнктивита, а офтальмогипертензия как первичная глаукома. Так же затруднение при постановке диагноза вызвало отсутствие изменений со стороны орбит при эхоскопии. Назначенная гипотензивная терапия за счет снижения продукции и улучшения оттока внутриглазной жидкости привела к субкомпенсированному снижению ВГД.

Выводы

Редкая встречаемость данной патологии является причиной низкой настороженности врачей-офтальмологов о возможности заболевания орбиты, сосудов бассейна ВСА при длительно существующем одностороннем и плохо поддающемся лечению патологическом процессе в области переднего отрезка глаза, сопровождающимся стойкой односторонней офтальмогипертензией.

Литература

1. Barrow D.L., Spector R.H., Braun I.F., Landman J.A., Tindall S.C., Tindall G.T. Classification and treatment of spontaneous carotid-cavernous fistulas // J Neurosurg 62:248-256, 1985.
2. Mullan S. Fistulas and vascular malformations of the dura and dural sinuses. En: Appuzzo, M.L.J. (ed.): Brain Surgery: Complications, avoidance and treatment. Nueva York. Churchill Livingstone. 1993:1117-1246.
3. В.Я. Латышева, Б.В. Дривотинов, М.В. Олизарович. Неврология и нейрохирургия. //Минск, «Вышэйшая школа», 2013.

Василий Никитович Сакович¹, Сергей Иванович Волок², Екатерина Витальевна Баландина², Виталий Павлович Алексеев², Игорь Анатольевич Дропак², Антон Ярославович Онищук²

1 ГУ «Днепропетровская медицинская академия МЗО Украины», Днепропетровск, Украина

2 Коммунальное предприятие «Днепропетровская областная клиническая офтальмологическая больница», Днепропетровск, Украина

ЭФФЕКТИВНОСТЬ ПРИМЕНЕНИЯ ОБМЕННОГО ПЛАЗМАФЕРЕЗА В ЛЕЧЕНИИ ЭНДОКРИННОЙ ОФТАЛЬМОПАТИИ

Endocrine ophthalmopathy (EOP) is a pathological condition which significantly impairs the quality of patient's lives and is difficult to treat. However, the available literature does not provide data on application of plasma exchange in the EOP treatment. We conducted a retrospective study among 19 patients of the Ophthalmology Department No. 1 of CE "DOKOL" with EOP aged 35 to 60 years. Evaluation criteria were as follows: degree of exophthalmos, total thickness of extraocular muscles, level of TSH receptor antibodies. Patients showed positive dynamics on day 10 after one course of plasma exchange (3 procedures): exophthalmos decreased, total thickness of EOM and level of TSH receptor antibodies reduced. The study results show the effectiveness of application of plasma exchange in the EOP treatment, that justifies feasibility of further research on effects of this type of treatment on the course of disease.

Актуальность и цель

Эндокринная офтальмопатия(ЭОП)-аутоиммунное заболевание(АИЗ) мягких тканей орбиты и глаза, ассоциированное с АИЗ щитовидной железы(ЩЖ). Отсутствие компенсации функциональных нарушений ЩЖ, ошибки в выборе метода лечения определяют низкую эффективность лечения ЭОП. По данным литературы обменный плазмоферез(ОП) успешно применяется в лечении АИЗ. Однако в доступной литературе не найдены данные о применении ОП в лечении ЭОП. Цель. Изучить эффективность применения ОП в лечении ЭОП.

Материалы и методы

Проведено ретроспективное исследование среди 19 пациентов КП«ДОКОБ» с ЭОП, возраст 35-60 лет. У больных достигнуто состояние эутириоза, однако отмечалась двухсторонняя ЭОП, больным ранее проведен курс пульс-терапии глюкокортикоидами. До лечения: экзофтальм от 19 до 27мм ($23,0 \pm 4,0$ мм). Суммарная толщина экстраокулярных мышц(ЭОМ) по данным УЗИ орбиты от 22, 4 до 25,6мм. ($24,0 \pm 1,6$ мм). Уровень АТ к рТТГ от 5,2 до 12,10МЕ/л. ($8,65 \pm 3,45$ МЕ/л). Больным был проведен 1 курс ОП. Мембранный плазмаферез проводился на аппарате «Гемофеникс» по одноигольной методике с использованием плазмодифльтра мембранного ПФМ-800. Курс плазмафереза состоял из 3 сеансов с интервалом 24-48ч. с удалением 25-30% объема циркулирующей плазмы. Возмещение объема удаленной плазмы проводилось кристаллоидными растворами. Контрольные осмотры- через 10 и 30 дней после курса плазмафереза и

включали экзофтальмометрию, УЗИ орбиты с определением суммарной толщины ЭОМ и определения уровня АТ к рТТГ.

Результаты

У больных после прохождения одного курса плазмафереза (3 процедуры) на 10 день отмечалась положительная динамика - уменьшился экзофтальм (в среднем на $2,6 \text{ мм} \pm 0,8 \text{ мм}$), снизилась суммарная толщина ЭОМ (в среднем на $4,8 \pm 0,8 \text{ мм}$) и уровень АТ к рТТГ (в среднем на $3,5 \pm 0,6 \text{ МЕ/л}$). Через 30 дней сохранялись значения экзофтальма и толщины ЭОМ, однако отмечалось у 7 (36,8%) больных повышение уровня АТ к рТТГ (в среднем на $1,1 \pm 0,2 \text{ МЕ/л}$).

Выводы

Результаты проведенного исследования свидетельствуют о эффективности применения обменного плазмафереза в лечении ЭОП, что обосновывает целесообразность проведения дальнейших исследований по изучению влияния данного вида лечения на течение заболевания, продолжительность клинического эффекта и состояние иммунной системы у данной категории пациентов.

5.2. конъюнктив и роговица

5.2. conjunctiva and cornea

А.С. Сивашко¹, Г.Ф. Малиновский², Г.В. Ситник², Т.Ф. Воронович¹, Н.Н. Сиденко¹, Шакер Эль Самад²

1 УЗ «10-я городская клиническая больница», Минск, Беларусь

2 ГУО «БелМАПО», Минск, Беларусь

ГРАНУЛЕМАТОЗНЫЙ ПОЛИАНГИИТ ВЕГЕНЕРА: ТРУДНОСТИ ДИАГНОСТИКИ И ЛЕЧЕНИЯ

This article describes a clinical case of ANCA-associated granulomatous polyangiitis (Wegener). The disease was detected in a 57-year-old woman as a limited form with damage to the organ of vision and lungs.

Актуальность и цель

ANCA-ассоциированный гранулематозный полиангиит (Вегенера) – редкое системное заболевание неизвестной этиологии.

Из лабораторных методов в диагностике ключевая роль принадлежит определению антител (АТ) к цитоплазме нейтрофилов (антинейтрофильные цитоплазматические антитела ANCA), а именно АТ к протеиназе-3 (cANCA) и реже выявляемые АТ к миелопероксидазе (pANCA). Цель работы: на примере клинического случая поделиться сложностями диагностики и лечения при гранулематозном полиангиите.

Материалы и методы

Пациентка К., 57 лет, в апреле 2019 года: краевая язва роговицы правого глаза, VIS OD=0.6, OS=1.0. Выполнена лечебная кератопластика OD аутоконъюнктивальной ножкой. В июне 2019 пациентка лечилась по поводу двусторонней пневмонии. В конце июня - отрицательная динамика со стороны OD, VIS OD=0.5. Выставлен диагноз: некротизирующий склерит, ползучая язва роговицы OD. Выполнена глубокая послойная кератопластика донорской роговицей, лечебная склеропластика донорской склерой. Пациентка осмотрена ревматологом, выполнен анализ крови на наличие антител к протеиназе - 3 цитоплазмы нейтрофилов, результат - сомнительный. Третья госпитализация (август 2019): VISOD= счет пальцев у лица; конъюнктив в большей части отсутствует, трансплантат склеры расплавлен, обнажена сосудистая оболочка, роговица отечна, рефлекс с глазного дна тусклый. Выполнена трансплантация донорской склеры с лечебной пластикой конъюнктивальной полости трансплантатами донорской амниотической оболочки и слизистой губы.

Результаты

Пациентка получала системную антибактериальную, противогрибковую и противовоспалительную терапию. Была обследована пульмонологом, кардиологом, ревматологом, торакальным хирургом, фтизиатром, стоматологом,

оториноларингологом. Выполнены компьютерная томография органов грудной клетки, анализы крови на ANA и ANCA, на ВИЧ и гепатиты, ОАК, ОАМ, биохимические анализы крови, посевы мокроты. На основании наличия изменений со стороны ОД в виде некротизирующего кератосклерита, изменений легких в виде зон инфильтрации и полостей распада, положительных анализов на ANA и ANCA был поставлен диагноз: ANCA-ассоциированный системный васкулит по типу гранулематоза с полиангиитом. В связи с ухудшением состояния ОД (снижение VIS до 0, расплавление донорских тканей) выполнена эвисцерация ОД. Для дальнейшего лечения пациентка переведена в Республиканский ревматологический центр. Результаты биопсии: некротизирующий васкулит мелких артерий и вен, что может наблюдаться при гранулематозе Вегенера.

Выводы

1. Глазная симптоматика может быть первым и/или единственным проявлением гранулематоза Вегенера.
2. Тяжелое поражение глаза в виде некротизирующего кератосклерита в сочетании с патологией верхних и нижних отделов дыхательных путей с поражением легких в виде зон инфильтрации и полостей распада является показанием к обследованию пациента на наличие системного васкулита.
3. Определение антинуклеарных антител (ANA) и антинейтрофильных цитоплазматических антител (ANCA), биопсия пораженных тканей, а также обследование у ревматолога, отоларинголога, пульмонолога, фтизиатра и др., позволяют установить правильный диагноз и назначить адекватную терапию.
4. Даже в случае своевременной диагностики гранулематоза Вегенера и выполнении комплексного лечения прогноз для органа зрения может быть неблагоприятным.

Галина Романовна Семак¹, Людмила Владимировна Дулуб², Ирина Юрьевна Жерко¹, Елена Константиновна Макаревич², Лариса Николаевна Солодухо², Ольга Александровна Островская², Павел Юрьевич Юдин²

1 УО "Белорусский государственный медицинский университет", Минск, Беларусь

2 УЗ "3-я городская клиническая больница им. Е.В. Клумова", Минск, Беларусь

КЛИНИЧЕСКИЕ РЕЗУЛЬТАТЫ ЛЕЧЕНИЯ ПАЦИЕНТОВ С ХРОНИЧЕСКИМИ ДИСТРОФИЧЕСКИМИ ЗАБОЛЕВАНИЯМИ РОГОВИЦЫ НА ФОНЕ ГЛАУКОМЫ С ПРИМЕНЕНИЕМ НИЗКОМОЛЕКУЛЯРНОГО НАТРИЯ ГИАЛУРОНАТА

The efficiency of combined treatment with the use of 1% hyaluronic acid injection in eye surface disease patients with keratopathy and glaukoma has been shown.

Актуальность и цель

Препараты, понижающие внутриглазное давление, и входящие в их состав консерванты могут прямо или косвенно влиять на развитие болезни сухого глаза (БСГ).

Цель исследования – установить эффективность комплексного лечения с использованием инъекционной формы гиалуроновой кислоты 1% в восстановлении глазной поверхности у пациентов с хроническими дистрофическими заболеваниями роговицы (ХДЗР) на фоне глаукомы.

Материалы и методы

В группе «Глаукома» обследование и лечение проводилось 20 пациентам (23 глаза) в возрасте от 32 до 82 лет. Это пациенты с заболеванием глазной поверхности на фоне глаукомы с диагностированной БСГ разной степени выраженности в течение 2-10 лет. Все они до включения в данное исследование регулярно наблюдались у офтальмолога, получали адекватную слезозамещающую терапию с применением капель, содержащих ГК. Группу контроля составили пациенты, лечение которых не включало инъекционное введение низкомолекулярного натрия гиалуроната (9 пациентов, 18 глаз).

Динамика изменения выраженности симптомов в процессе лечения оценивалась еженедельно в течение курса терапии с помощью теста OSDI (Ocular Surface Disease Index). Для оценки динамики объективных признаков БСГ визометрия, биомикроскопия, тест Ширмера, тест LIPCOF проводились еженедельно перед очередной инъекцией. Контрольное исследование пациента проводилось через неделю после последней инъекции.

Результаты

Изменения объективных показателей состояния передней поверхности глаза характеризовались положительной динамикой в процессе терапии. Наиболее быстро и значительно увеличивались проба Ширмера и время разрыва слезной пленки ($p < 0,00001$) со стойким эффектом в течение месяца, что свидетельствует о благоприятном влиянии терапии как на водный, так и на муциновый слой слезной пленки.

Уменьшение индекса OSDI отмечалось уже после первой инъекции и продолжало прогрессивно снижаться во время курса и после его окончания вплоть до контроля через месяц после последней инъекции ($p < 0,00001$).

Только 22% пациентов удалось перевести на бесконсервантные препараты из-за их высокой стоимости. 91% пациентов принимали β -блокаторы системно. 56% — имели сахарный диабет, 13% – ревматоидный полиартрит. В 10 из 23 случаев выявлены и явления хронического блефарита, усугубляющего состояние тканей передней поверхности глаза и дистрофического поражения роговицы.

Выводы

Клиническая картина ХДЗР у пациентов с глаукомой протекает тяжелее, характеризуется большей частотой и продолжительностью обострений, хуже отвечает на проводимую терапию. После кератопластики наблюдается замедленная эпителизация трансплантата, длительный послеоперационный отёк, что является фактором риска развития фибротических изменений и помутнения трансплантата. Это делает необходимым включение в комплексное лечение низкомолекулярного натрия гиалуроната, особенно для пациентов с сопутствующей системной патологией.

В клиническом исследовании доказано положительное влияние субконъюнктивального введения низкомолекулярной гиалуроновой кислоты на течение как БСГ (увеличение показателей пробы Ширмера, времени разрыва слёзной плёнки, повышение качества жизни пациентов по данным определения индекса OSDI), так и кератопатии (увеличение степени прозрачности роговицы, уменьшение числа конъюнктивальных сосудов) на фоне глаукомы.

Евгения Аркадьевна Каспарова, Бяо Ян, Николай Ростиславович Марченко

ФГБНУ НИИ ГБ, Москва, Россия

КЛИЧЕСКИЕ РЕЗУЛЬТАТЫ МОДИФИЦИРОВАННОГО КРОССЛИНКИНГА В ЛЕЧЕНИИ ГНОЙНЫХ ПОРАЖЕНИЙ РОГОВИЦЫ

To describe the clinical effectiveness of modified crosslinking(M-CXL) in the treatment of purulent corneal ulcers (M-CXL is use the CXL and frequent instillations of anti-infection agents during the procedure). The result showed that M-CXL is an effective method of treating purulent ulcers and keratitis, including mixed etiology - in 75% of cases, a pronounced therapeutic effect was noted in the form of complete relief the infectious keratitis.

Актуальность и цель

Одним из малоинвазивных методов лечения гнойных язв роговицы является кросслинкинг роговичного коллагена (КРЛ). КРЛ наиболее эффективен при гнойных язвах, занимающих не более ½ глубины толщины роговицы. Разработанный нами метод модифицированный КРЛ (М-КРЛ) заключается в одновременном проведении КРЛ и форсированных инстилляций противомикробных агентов во время процедуры.

Цель: оценить эффективность М-КРЛ при лечении гнойных язв роговицы.

Материалы и методы

Метод М-КРЛ заключается в одновременном проведении кросслинкинга и форсированных инстилляций растворов противомикробных средств (1 раз в 3-5 минут в течение часа). Под нашим наблюдением находилось 36 пациентов (37 глаз) с гнойными язвами роговицы (ГЯР) различного генеза. В основную группу вошли 24 пациента (24 глаза), которым проводили М-КРЛ в сочетании с активной консервативной терапией. В контрольной группе (12 пациентов, 13 глаз) применяли только активную консервативную терапию.

Результаты

Полное купирование гнойного процесса в основной группе было достигнуто на 18 (75%) глазах через 29.6±9.38 дней, в контрольной группе - на 8 глазах (61.5%) через 50.4±15.9 дней. Полное купирование гнойного кератита было достигнуто в 100% при бактериальных кератитах, 83% при кератитах грибковой этиологии и в 64% при кератитах смешанной этиологии. Купирование гнойного кератита после М-КРЛ было достигнуто во всех случаях с гнойным инфильтратом глубиной до 50% стромы. В случаях, где он имел глубину более 50% (но не более 70% толщи стромы) и площадью очага более 5мм, эффект отмечали в 85,7% случаев. При инфильтрации, захватывающей всю толщину стромы, эффективность М-КРЛ резко снижалась до 66.6%, даже при ее малой (менее 6 мм) площади. При инфильтрации распространяющейся до десцеметовой мембраны с площадью более 7 мм, клинический эффект М-КРЛ отсутствовал или был недостаточен.

Выводы

М-КРЛ является эффективным методом лечения гнойных язв и кератитов, в том числе, смешанной этиологии - в 75% случаев отмечен выраженный терапевтический эффект в виде полного купирования инфекционного кератита. Сроки выздоровления в основной группе были в 1,6 раз короче, чем в контрольной ($P < 0.05$). При инфильтрации на обширной площади, захватывающей все слои, вплоть до десцеметовой оболочки, резорбции гнойного очага достигнуто не было, однако, приостанавливалось его распространение и гнойное расплавление, что позволяло выполнить этим пациентам лечебную сквозную кератопластику в плановом порядке с меньшим диаметром трансплантата.

Екатерина Николаевна Вишнякова, Александр Владимирович Терещенко, Ирина Георгиевна Трифаненкова, Сергей Константинович Демьянченко, Юлия Юрьевна Голубева

Калужский филиал ФГАУ «МНТК «Микрохирургия глаза» им. акад. С.Н. Федорова» Минздрава России, Калуга, Россия

МЕТОДИКА УЛЬТРАФИОЛЕТОВОГО КРОССЛИНКИНГА В ЛЕЧЕНИИ ПРОГРЕССИРУЮЩЕГО КЕРАТОКОНУСА ПРИ «ТОНКОЙ РОГОВИЦЕ» С ПРИМЕНЕНИЕМ ЗАЩИТНОГО ЛОСКУТА ДОНОРСКОЙ РОГОВИЦЫ

Purpose - develop a method of ultraviolet crosslinking with an initial corneal thickness less than 400 microns and determine its safety and effectiveness in the treatment of progressive keratoconus.

Material and methods. The study was conducted on 15 patients (15 eyes) with a diagnosis of keratoconus (10 men, 5 women). From them, stage 2 was detected in 9 patients, stage 3 - in 6 patients. The average age was 24.7 ± 5.5 years. Accelerated crosslinking was performed with a UV-X 2000 device (IROC, Switzerland) for all patients.

The residual stroma of the donor cornea was used after automated posterior keratoplasty or Descemet membrane transplantation in order to compensate for the missing thickness of the patient's cornea.

Results. According to endothelial microscopy, there were no significant differences in the density of endothelial cells before surgery and within 6 months after surgery: 2475 ± 115 cells / mm^2 , which indicated the safety of the procedure. According to corneal OCT, within 1 and 3 months, a demarcation line was observed at a depth of 240 ± 21.3 μm , which may indicate the effectiveness of the procedure.

Conclusion. Using the stromal layer of the donor cornea to form a protective flap of the cornea using a femtosecond laser provides the possibility of a personalized approach taking into account individual values of the corneal pachymetry of the patient and makes the ultraviolet crosslinking technique with a "thin" cornea safe and effective.

Актуальность и цель

Ультрафиолетовый кросслинкинг применяется в лечении кератоконуса. Фактором, ограничивающим возможность проведения кросслинкинга, является толщина роговицы. Проведение процедуры на роговице, толщина которой меньше 400 мкм, небезопасно, так как возможно повреждающее действие на эндотелий роговицы [1-3].

Цель – разработать метод ультрафиолетового кросслинкинга при исходной толщине роговицы менее 400 мкм и определить его безопасность и эффективность при лечении прогрессирующего кератоконуса.

Материалы и методы

Исследование проведено на 15 пациентах (15 глаз) с диагнозом кератоконус (10 мужчин, 5 женщин). Из них 2 стадия выявлена у 9 пациентов, 3 стадия – у 6 пациентов. Средний

возраст составил $24,7 \pm 5,5$ года. Всем пациентам был проведен акселерированный кросслинкинг на приборе UV-X 2000 (IROC, Швейцария).

Для восполнения недостающей толщины роговицы пациента использовали остаточную строму донорской роговицы после проведения автоматизированной задней послойной кератопластики или трансплантации десцеметовой мембраны. Для получения лоскута донорской роговицы требуемой толщины использовали фемтосекундный лазер Femto LDV Z8 (Ziemer, Швейцария). Срок наблюдения – до 6 месяцев.

Результаты

По данным эндотелиальной микроскопии, значимых различий в показателях плотности эндотелиальных клеток до операции и в срок 6 месяцев после операции выявлено не было: 2475 ± 115 кл/мм², что свидетельствовало о безопасности проведения процедуры. По данным ОКТ роговицы, в сроки 1 и 3 месяца наблюдалось наличие демаркационной линии на глубине $240 \pm 21,3$ мкм, что может свидетельствовать об эффективности проведения процедуры. В срок 6 месяцев после операции демаркационная линия определялась в поверхностных слоях стромы в 4-х случаях, в 11-ти случаях практически не определялась.

Выводы

Использование стромального слоя донорской роговицы, остающегося после проведения эндотелиальной кератопластики, для формирования защитного лоскута роговицы с применением фемтосекундного лазера обеспечивает возможность персонализированного подхода с учетом индивидуальных значений пахиметрии роговицы пациента и делает методику УФ кросслинкинга при «тонкой» роговице безопасной и эффективной. Необходимо проведение дальнейших исследований.

Литература

1. Васильева И.В., Егоров В.В., Васильев А.В. Анализ эффективности и безопасности кросслинкинга роговичного коллагена у пациентов с толщиной роговицы менее 400 мкм после деэпителизации с применением донорской роговичной лентиккулы // Практическая медицина. – 2017. – Т. 1, № 9 (110). – С. 25-28.
2. Kanellopoulos A.J. Long term results of a prospective randomized bilateral eye comparison trial of higher fluence, shorter duration ultraviolet A radiation, and riboflavin collagen cross linking for progressive keratoconus // Clin Ophthalmol. – 2012. – No. 6. – P. 97-101.
3. Wollensak G., Spoel E., Seiler T. Stress-strain measurements of human and porcine corneas after riboflavin-ultraviolet-A-induced cross-linking // J. Cataract Refract Surg. – 2003. – No. 29. – P. 1780-1785.

Г.Ф. Малиновский, Н.Н. Сиденко, А.С. Сивашко, О.М. Чернушевич, Л.А. Ярута, Д.Т. Чарыева

ГУО «БелМАПО», Минск, Беларусь

УЗ «10-я городская клиническая больница» г. Минск, Беларусь

ГЛАЗНАЯ ФОРМА МИАСТЕНИИ, ОСЛОЖНЕННАЯ НЕЙРОТРОФИЧЕСКОЙ ЯЗВОЙ РОГОВИЦЫ

In the following article authors presents results of treating a neurotrophic corneal ulcer with risk of perforation due to progressive ocular myasthenia. Performing keratoplasty allograft amniotic membrane and autograft has led to recovery of corneal structures and preservation of visual functions.

Актуальность и цель

Миастения характеризуется мышечной слабостью, в основе чего лежит повреждение ацетилхолиновых рецепторов в результате аутоиммунной атаки, вследствие чего нарушается нервно-мышечная проводимость. Основные проявления глазной формы миастении: птоз, диплопия, ограничение подвижности глаз. При глазной форме миастении, как правило, отсутствуют слабость в мышцах конечностей, не бывает проблем с глотанием, речью и дыханием, но могут наблюдаться тяжелые поражения роговицы из-за лагофтальма.

Цель: поделиться результатами лечения тяжелого поражения роговицы при глазной форме миастении

Материалы и методы

Больной Т., 1974 г.р. поступил в УЗ 10 ГКБ 16.01.2018 г. С 1989 года опущение верхнего века OD, а через 5 лет – OS. С 1996 года прогрессирующая мышечная дистрофия, глазная форма с умеренными глазодвигательными нарушениями. Vis.OD=0,5; Vis.OS=0,7 с корр.-1,0D=0,9. ВГД 15/18. OU: Блефароптоз 2 ст. Полная наружная офтальмоплегия. OD: в нижней трети роговицы язвенный дефект, десцеметоцеле. Передняя камера средней глубины, влага прозрачна. OS: без особенностей, OU: ДЗН бледно-серые, границы четкие. Диагноз: Трофическая язва роговицы, лагофтальм, офтальмоплегия, оперированный птоз OU. Прогрессирующая миастения, глазная форма. Частичная атрофия зрительного нерва OU. 17.01.2018 г. OD: Лечебная кератопластика многослойной амниотической мембраной. Блефарорафия, выписан на амбулаторное лечение (вигамокс, диклофенак, кератопротекторы, ипигрикс). Из-за угрозы перфорации роговицы OD дважды выполнялась послойная лечебная кератопластика с временной блефарорафией (26.02.2019 и 03.04.2019 г.).

Результаты

Очередная госпитализация в 10 ГКБ 09.07.2019 Vis.OD=0,3; Vis.OS=0,6. OD: в нижней трети роговицы язвенный дефект 9x7 мм, десцеметоцеле. OCT-Visante – толщина роговицы в области десцеметоцеле – 0,14 мм. Хемоз конъюнктивы и гипертрофия слезного мясца. Передняя камера средней глубины. Рефлекс с глазного дна розовый. OS: глазной статус

без отрицательной динамики. 12.07.2019 г. ОД: Послойная кератопластика амниотической мембраной с закрытием зоны дефекта роговицы аутоконъюнктивой на ножке, иссечение гипертрофированной конъюнктивы и слезного мясца с пластикой конъюнктивальной полости. Блефарорафия. 17.07.2019 г. выписан на амбулаторное лечение. В ОД: окомистин, стиллавит, неванак, корнерегель. Внутрь ретинол ацетат, в/м ипигрикс. 15.10.2019 г. ОД сняты швы. Толщина роговицы в зоне бывшего дефекта по ОКТ – 404 мкм, не окрашивается. Vis.OD=0,3; Vis.OS=0,6. Глазное дно без отрицательной динамики. Выполнена постоянная наружная блефарорафия.

Выводы

1. Глазную форму миастении следует заподозрить у пациентов с птозом, диплопией и слабостью наружных мышц глаза.
2. Для подтверждения диагноза необходимо определить уровень антител к ацетилхолиновым рецепторам и провести электромиографию (ЭМГ).
3. При нейротрофических поражениях роговицы с угрозой перфорации необходимо своевременно выполнять лечебную кератопластику донорской амниотической мембраной с дополнительным покрытием дефекта роговицы аутоконъюнктивой на ножке и блефарорафией.

Николай Ростиславович Марченко, Евгения Аркадьевна Каспарова, Аркадий Александрович Каспаров

ФГБНУ НИИ глазных болезней, г.Москва, Россия

РОЛЬ МЕТОДА ФЛЮОРЕСЦИРУЮЩИХ АНТИТЕЛ (МФА) В ДИАГНОСТИКЕ ВИРУСНЫХ ИНФЕКЦИЙ ГЛАЗА

Viral lesions of anterior eye frequently have no bright clinical signs. We use direct immunofluorescent assay of conjunctival smear and blood for detecting of HSV- I, II antigen in cases of herpes keratitis and recurrent corneal erosion. 3 grades (0-II) of HSV levels in this samples have been established. In superficial keratitis and recurrent erosion II-d grade in conjunctiva was found in majority (65-82%) of patients. Stromal keratitis cases were associated with viremia (59% of II gr.) and moderate percent (54%) of high -level conjunctival samples. Fluorescent anti-adenoviral antibody confirms 85% cases of adenoviral lesions of eye. These investigations may be helpful for diagnosis of anterior eye inflammation and selection of indications for anti-herpes vaccination.

Актуальность и цель

Герпетические и аденовирусные поражения занимают важное место в патологии переднего сегмента глаза. Многократные, а иногда практически непрерывные рецидивы герпетического кератита нарушают трудоспособность пациентов, и часто приводят к формированию стойких помутнений роговицы, зачастую требующих кератопластики.

Целью исследования является разработка метода экспресс-диагностики вирусных поражений роговицы и конъюнктивы

Материалы и методы

Обследованы 232 пациента с рецидивирующей эрозией роговицы, 228 с древовидным герпетическим кератитом (ГК), 445 - со стромальными формами ГК (дисковидный, интерстициальный и другие), а также- 395 пациентов с острой стадией аденовирусного конъюнктивита (длительность заболевания от 5 до 25 дней). Исследования также были проведены у 48 здоровых добровольцев. Применялось определение антигена вируса герпеса I и II типа, или, соответственно, аденовируса методом прямой иммунофлюоресценции в предложенной нами модификации [1,2]. Результаты оценивали по наличию характерной флюоресценции ядер пораженных клеток и ее паттерну. При тесте на ВПГ выделяли 3 степени уровня флюоресценции клеток эпителия конъюнктивы (0- антиген не обнаружен, I- частичное заполнение ядра клетки, II- полное). В мазке периферической крови оценивали количество антигенсодержащих лейкоцитов (0- до 2 в препарате, I – 2-8, II- более 9). Уровень антигена аденовируса оценивали по 2-уровневой шкале.

Результаты

В норме уровень антигена ВПГ в соскобе с конъюнктивы составлял: 0 ст. — 28 случаев (58,3%), I ст.— 20 (41,7%), II ст. — 0; в мазке крови 0 ст. — 23 (47,9%), I ст.— 19 (39,6%), II ст. — 6 (12,5%) . При древовидном ГК: в соскобе преобладала II ст. — 187(82%); в мазке

крови - II ст. —148 (64,9%). При рецидивирующей эрозии роговицы в соскобе также отмечена II ст. у 132 (57%). При стромальных кератитах основное значение имело преобладание вирусемии II ст. — у 263 больных (59,1%) и концентрации II ст. в соскобе — у 240 (53,9)%

Следует подчеркнуть, что наличие антигена ВПГ той или иной степени зависит от состояния больного на момент обследования и меняется в процессе специфического лечения, поэтому может служить объективным критерием в динамике.

Антиген аденовируса был обнаружен у 336 пациентов (85%). У здоровых лиц признаков этой инфекции не отмечалось.

Выводы

1. Исследование соскоба с конъюнктивы и мазка периферической крови методом флюоресцирующих антител (МФА) является информативным и доступным методом диагностики офтальмогерпеса, особенно древовидного кератита и герпетической рецидивирующей эрозии роговицы. Так как тест является полуколичественным, возможно его использование для оценки эффективности терапии, выбора показаний к противорецидивной вакцинации.

2. Обнаружение антигена аденовируса методом МФА у больных с аденовирусным конъюнктивитом в подавляющем большинстве случаев (85%) позволяет использовать этот тест для экспресс-диагностики этого распространенного заболевания.

Литература

1. Каспаров А. А. Офтальмогерпес. — М., 1994. — С. 22; 117— 141; 143-152; 166-170.
2. Каспарова Е.А., Каспаров А.А., Марченко Н.Р., Пур-Акбариан Н.А., Макарова М.А., Бородина Н.В., Смиренная Е.В.. Диагностика и лечение герпетической рецидивирующей эрозии роговицы. Вестник офтальмологии.-2010.-126(5): 3-8

5.4. стекловидное тело и сетчатка

5.4. vitreous and retina

Sibylle Katharina Scholtz¹, Thor Aspelund², Stefán Einarsson³, Arna Gudmundsdottir⁴,
Sigurbjörg Jonsdottir³, Aegir Thor Steinarsson³, Einar Stefansson³

Institute of Experimental Ophthalmology, Saarland University Faculty of Medicine, Germany¹

University of Iceland, Reykjavik, Iceland²

Risk ehf, Reykjavik, Iceland³

Landspítali, University Hospital, Reykjavik, Iceland⁴

A SMART PHONE APP FOR INDIVIDUAL RISK ASSESSMENT FOR PROGRESSION OF DIABETIC RETINOPATHY

Introduction and purpose

Creation of a smart phone application containing diabetic retinopathy risk calculator to empower individual diabetic patients to understand their personal risk factors and risk profile. Educate and motivate patients to influence these risk factors.

Methods

A previously validated and published diabetic retinopathy risk algorithm (Aspelund et al 2011; Lund et al 2016) was programmed as a smart phone application. Clinical data can be entered by hand or through the digi.me platform, which is available in an increasing number of countries for automatic transmission of clinical data.

Results

The app is available at no cost in app stores and can be found under search word “retinarisk”. User numbers and responses will be reported.

Conclusion

A smartphone app is now available at no cost for all diabetic patients. The app allows each patient to evaluate his/her personal risk for progression to sight threatening diabetic retinopathy. The app provides education about diabetic retinopathy and risk factors and motivates and informs the patient to modify and improve the risk profile. The app is a step in the direction to empower individual patients through validated interpretation of available clinical data: what these data mean for each individual, how the risk factors can be modified for risk reduction. It provides a personal prognosis for retinopathy progression.

References

- Aspelund et al, Individual risk assessment and information technology to optimise screening frequency for diabetic retinopathy, Diabetologia (2011) 54:2525–2532

- Lund et al, Individualised risk assessment for diabetic retinopathy and optimisation of screening intervals: a scientific approach to reducing healthcare cost, Br J Ophthalmol 2016;100:683–687
- Einarsson S, Jónsdóttir S, Steinarsson Æþ, Kamakallharan B, Scholtz S, et al. (2019) A Smartphone Application for Personalized Approach to Diabetic Eye Disease. J Eye Stud Treat 2019 (1): 01-08

Олеся Михайловна Жукова, Александр Владимирович Терещенко, Юлия Александровна Сидорова, Виктория Владимировна Фирсова

Калужский филиал ФГАУ «МНТК «Микрохирургия глаза» им. акад. С.Н. Федорова» Минздрава России, Калуга, Россия

КОМБИНИРОВАННОЕ ЛЕЧЕНИЕ ПРОЛИФЕРАТИВНОЙ ДИАБЕТИЧЕСКОЙ РЕТИНОПАТИИ

Purpose – to evaluate the results of five-years of observation of patients with proliferative diabetic retinopathy after combined treatment using intravitreal injection of angiogenesis inhibitors (IloAI) and subtotal panretinal laser retinal coagulation (SPLRC).

Materials and methods. The study included 42 patients (42 eyes) with severe forms of proliferative diabetic retinopathy. The first stage was performed by IloAI (off-label) in all cases. The second stage was performed sessions SPLRC (the first session was no later than 2 weeks after IloAI). Subsequent laser treatment sessions were carried out with an interval of 1.5-2 months until the completion of SPLRC (3 sessions).

Results. Stabilization of glycemia was achieved in 22 patients (52.4%), stabilization of the general condition was not achieved in 20 patients (47.6%) over the entire observation period.

Additional laser treatment sessions were required in 19 cases (45.2%). The maximum amount of additional SPLRC sessions were performed at 3-4 years of the study.

A complete regression of retinovitreal neovascularization and optic nerve disk neovascularization was watched in 39 and 32 eyes (92.8 and 76.2%, respectively) by the end of the observation period.

Conclusion. The proposed algorithm for the management and treatment of severe forms of proliferative diabetic retinopathy showed its effectiveness confirmed by the data of a five-year observation.

Актуальность и цель

При тяжелых формах пролиферативной диабетической ретинопатии рекомендовано комбинированное лечение, включающее панретинальная лазерная коагуляция сетчатки и интравитреальное введение ингибиторов ангиогенеза [1-3].

Цель. Оценить результаты пятилетнего наблюдения за пациентами с пролиферативной диабетической ретинопатией после комбинированного лечения с использованием интравитреального введения ингибиторов ангиогенеза и субтотальной панретинальной лазерной коагуляции сетчатки.

Материалы и методы

В исследование вошли 42 пациента (42 глаза) с тяжелыми формами пролиферативной диабетической ретинопатии. Во всех случаях первым этапом выполнялось ИВВ ИА (off-label). Вторым этапом проводились сеансы ПРЛК (первый сеанс – не позднее 2 нед. после ИВВ ИА). Последующие сеансы лазерного лечения осуществлялись с интервалом в 1,5-2 мес. до завершения субтотальной ПРЛК (3 сеанса). В ходе дальнейшего динамического наблюдения по необходимости проводили дополнительное лечение.

Результаты

За весь период наблюдения стабилизации уровня гликемии удалось добиться у 22-х пациентов (52,4%), у 20-ти пациентов (47,6%) стабилизация общего состояния не была достигнута.

За период наблюдения всем пациентам была выполнена субтотальная ПРЛК. Дополнительные сеансы лазерного лечения потребовались в 19-ти случаях (45,2%), из них в 12-ти случаях был проведен 1 дополнительный сеанс, в 7-ми – по 2 сеанса. ИВВ ИА проведено однократно во всех случаях, в 11 случаях (26,2%) потребовались дополнительные введения. Максимальное количество дополнительных сеансов ПРЛК было проведено на 3-4 году исследования.

К концу срока наблюдения полный регресс ретиновитреальной неоваскуляризации и неоваскуляризации диска зрительного нерва наблюдался на 39-ти и 32 глазах (92,8 и 76,2% соответственно).

Выводы

Предложенный алгоритм ведения и лечения тяжелых форм пролиферативной диабетической ретинопатии продемонстрировал свою эффективность, что подтверждается данными пятилетнего наблюдения.

Литература

1. Cho W, Oh S, Moon J, et. al. Panretinal photocoagulation combined with intravitreal bevacizumab in high-risk proliferative diabetic retinopathy. *Retina*. 2009; 29(4): 516-522.
2. Erdol H, Turk A, Akyol N, et. al. The results of intravitreal bevacizumab injections for persistent neovascularizations in proliferative diabetic retinopathy after photocoagulation therapy. *Retina*. 2010; 30(4): 570-577.
3. Tonello M, Costa R A, Almeida FP, et. al. Panretinal photocoagulation versus PRP plus intravitreal bevacizumab for high-risk proliferative diabetic retinopathy (IBeHi study). *Acta Ophthalmol*. 2008; 86(4): 385-389.

Татьяна Анатольевна Бажан

КНП "Нежинская городская больница им.Н.Галицкого", г. Нежин, Черниговская обл., Украина

ЛАЗЕРКОАГУЛЯЦИЯ И АНТИ-VEGF-ТЕРАПИЯ В ЛЕЧЕНИИ ТРОМБОЗОВ ВЕН СЕТЧАТКИ

The results provide evidence of the effectiveness of laser coagulation (barrage, grill or combination) and anti-VEGF-therapy in the treatment of diffuse or cystic macular edema in retinal vein thrombosis which in turn prevents the development of chronic edema and neovascularization

Актуальность и цель

Распространенность гипертонической болезни и атеросклероза приводят к росту числа тромбозов центральной артерии сетчатки и ее ветвей. Снижение зрительных функций зависит от макулярной зоны сетчатки. Лазеркоагуляция и анти-VEGF-терапия направлены на улучшение кровообращения в макуле, исключении сосудов повышенной проницаемости и уменьшении гипоксии сетчатки. Цель-эффективность лазеркоагуляции сетчатки анти-VEGF-терапии в лечении больных с острыми нарушениями венозного кровообращения в сетчатке.

Материалы и методы

Всего пролечено 30 больных (30 глаз). Возраст больных от 35 до 68 лет. Тромбоз центральной вены сетчатки был у 10 больных, тромбоз ветвей у 20. Все больные были разделены на две группы: в первую группу вошли 10 больных (10 глаз), которым проводилось медикаментозное лечение согласно стадии процессов и анти-VEGF-терапию (интравитреальное введение Айлии); вторую группу составили 20 больных (20 глаз), которым на фоне медикаментозной терапии и анти-VEGF-терапии (интравитреальное введение Айлии) проводили лазеркоагуляцию сетчатки общепринятыми методами. Медикаментозное лечение включало назначение антикоагулянтов, фибринолитиков, ангиопротекторов, сосудорасширяющих препаратов, витаминно-тканевую терапию. Лазерную коагуляцию выполняли с использованием установки Rodenstock RO 5000LS (диаметр волны-532нм). Клиническое обследование больных включало: визиометрию, периметрию, офтальмобиомикроскопию, ОКТ, ФАГ.

Результаты

Повышение остроты зрения от 0,6 до 1,0 в первой группе, и от 0,1 до 0,6 во второй группе, уменьшения центральных микроскотом, обратного развития ретинальных гемо и плазморагий, уменьшения отека макулярной зоны. Главной целью лазеркоагуляции и интравитреального введения Айлии в острых случаях было блокирование отека и предупреждение развития структурных нарушений в макулярной зоне. В отдаленные сроки, основными показаниями были наличие обширных участков капиллярной неперфузии, длительного ретинального отека, развитие новообразованных сосудов на ДЗН, сетчатке или радужке. В результате проведенной коагуляции и анти-VEGF-терапии у большинства больных нам удалось предотвратить или избежать дальнейшего развития неоваскуляризации.

Выводы

Проведенное исследование свидетельствует об эффективности лазеркоагуляции и анти-VEGF-терапии в лечении больных с острым нарушением венозного кровообращения в сетчатке.

Литература

1. Бочкарева А.А., Иванишко Ю.А. Возможные механизмы терапевтического воздействия лазерной коагуляции при окклюзии сосудов сетчатки // Офтальмол.журн.–1984.- №7.–С.401–403.
2. Канцельсон Л.А., Форфанова Т.И., Бунин А.Я. Сосудистые заболевания глаза.–М.: Медицина,1990.– С.272.
3. Aktan S.G., Subasi M., Arbaturo H. Problems of chorioretinal venous anastomosis by laser for treatment of nonischemic central retinal vein occlusion // Ophthalmologica.–1998.–Vol.212.–№6.–P.389–393.

Евгения Игоревна Санюк, Юрий Александрович Майсак, Екатерина Владимировна Касьянчик, Надежда Сергеевна Куранова

УЗ «11-я городская клиническая больница», г.Минск, Беларусь

ОПЫТ И ВОПРОСЫ ПРИМЕНЕНИЯ ANTI-VEGF ТЕРАПИИ У ПАЦИЕНТОВ С ЗАБОЛЕВАНИЯМИ ЗАДНЕГО ОТРЕЗКА ГЛАЗА

This article is the discussion about the results of anti-VEGF therapy in patients with different diseases of the posterior segment of the eye on the examples of clinical cases.

Актуальность и цель

Заболевания заднего отрезка глаза, такие как возрастная макулярная дегенерация (ВМД), диабетическая ретинопатия (ДР), окклюзия сосудов сетчатки и др., являются серьезной проблемой общественного здравоохранения и остаются одной из основных причин слабовидения и слепоты в мире у людей старше 50 лет.

Цель. Изучить эффективность анти-VEGF терапии препаратом Эйлеа на примере клинических случаев у пациентов с заболеваниями заднего отрезка глаза, при сочетанной патологии.

Материалы и методы

Представлен обзор клинических случаев лечения пациентов с помощью интравитреального введения Эйлеа (ИВВЭ) на базе УЗ «11 ГКБ» г.Минска. Терапию начинали с введения 3 «загрузочных» инъекций с частотой 1 раз в месяц, с последующим контролем ОКТ/ангиоОКТ/ФАГ для решения вопроса дальнейшей тактики ведения, необходимости повторных инъекций и интервала между ними. В 3-х клинических случаях пациенты проходили лечение по поводу посттромботической ретинопатии (ПТР), в 3-х – по поводу ВМД (у 2-х пациентов была влажная форма заболевания с ХНВ на одном глазу, на парном глазу наблюдалась сухая форма без/с тенденцией к переходной, у 3-го экссудативная форма ВМД с ХНВ на обоих глазах).

Результаты

Пациент С., диагноз: ПТР, о/у 1-2ав (оперированная) глаукома, непролиферативная ДР - отмечалось улучшение анатомических и функциональных результатов, но на фоне декомпенсации соматического состояния случился ретромбоз и произошел «откат», курс ИВВЭ был начат снова, развилась катаракта, выполнено хирургическое лечение. Пациент Б. с тромбозом ЦВС в анамнезе на парном глазу и свежим тромбозом, о/у 2ав глаукомой на обоих глазах - полностью исчез отек НЭС, ПЭС, рассосались геморрагии, острота зрения осталась прежней. Пациент Ю., диагноз: ПТР, ДР 2с, ДМО, о/у 3 ав (оперированная) глаукома, артифакция – положительный анатомический результат, функционально без изменений.

Пациенты с ВМД имели ХНВ разной степени активности на одном или обоих глазах в сочетании с глаукомой. У всех на фоне лечения клиническое улучшение с повышением остроты зрения и снижения активности ХНВ, при компенсации глаукомы.

Выводы

В представленных клинических случаях на фоне анти-VEGF терапии у пациентов получено анатомическое улучшение, но не всегда отмечалось повышение остроты зрения. Функциональный результат зависит от исходного состояния заднего сегмента глаза, сопутствующей патологии.

Стабилизация соматического состояния пациента является важным прогностическим фактором лечения и предупреждения рецидивов заболеваний, связанных с окклюзией сосудов сетчатки.

Игорь Александрович Глушнёв, Юлия Ивановна Рожко, Александр Олегович Кривун
ГУ «Республиканский научно-практический центр радиационной медицины и экологии человека», Гомель, Беларусь

ОЦЕНКА ЭФФЕКТИВНОСТИ ЛЕЧЕНИЯ АФЛИБЕРЦЕПТОМ ПАЦИЕНТОВ С ЭКССУДАТИВНОЙ ФОРМОЙ ВОЗРАСТНОЙ МАКУЛЯРНОЙ ДИСТРОФИИ

It is established that intravitreal aflibercept for patients with exudative age-related macular degeneration is safe and effective.

Актуальность и цель

Возрастная макулодистрофия (ВМД) является одной из основных причин значительного снижения и потери зрения у пациентов старше 60 лет. К тяжелым формам ВМД относится экссудативная. Одним из наиболее эффективных методов лечения больных с данной патологией является интравитреальное введение ингибиторов ангиогенеза.

Цель – оценить эффективность и безопасность лечения афлиберцептом пациентов с экссудативной формой ВМД.

Материалы и методы

В исследование включены 40 пациентов (56 глаз) с ВМД. Среди исследуемых: 31 женщина (43 глаз) и 9 мужчин (13 глаз), средний возраст составил 65.8 ± 5.9 лет. Острота зрения до лечения была от 0.03 до 0.3 (в среднем 0.08 ± 0.05) с коррекцией. Толщина сетчатки в области фовеа при включении в исследование по данным оптической когерентной томографии (ОКТ) – от 300 до 450 мкм (361.7 ± 49.2 мкм), при исследовании диагностированы экссудативная отслойка пигментного эпителия и нейроэпителия, неоваскуляризация, экссудативно-геморрагическая отслойка пигментного эпителия и нейроэпителия.

Всем пациентам выполнены 3 последовательные ежемесячные инъекции афлиберцепта 0.05 мл (2 мг). Все пациенты имели один режим инстилляций комбинированными глазными препаратами (антибиотик+кортикостероид). Инъекции проводились по рекомендованной фирмой производителя препарата методике. Оценка результатов и контроль ежемесячно.

Результаты

Через 1 месяц после первой инъекции афлиберцепта острота зрения составила от 0.05 до 0.4 (в среднем 0.17 ± 0.07) с коррекцией. После трех инъекций показатель остроты зрения значимо повысился – от 0.1 до 0.6 (в среднем 0.29 ± 0.1 , $p < 0.05$) с коррекцией. Толщина сетчатки в фовеа через 1 месяц по данным ОКТ уменьшилась во всех глазах – от 275 до 402 мкм (в среднем 325.6 ± 39.4 мкм), $p > 0.05$. При проверке через 3 месяца толщина сетчатки в фовеа значимо снизилась – от 259 до 358 мкм (в среднем 304.1 ± 33.8 мкм, $p < 0.05$).

Внутриглазное давление у всех исследуемых соответствовало норме. За весь срок наблюдения побочных и аллергических реакций не выявлено.

Выводы

Интравитреальное введение афлиберцепта у пациентов с экссудативной ВМД является безопасным и эффективным методом терапии.

Татьяна Викторовна Катульская¹, Наталья Кирилловна Королькова², Людмила Михайловна Медведева²

1 УЗ "Витебская областная клиническая больница", Витебск, Беларусь

2 УО «Витебский государственный медицинский университет», Витебск, Беларусь

РЕЗУЛЬТАТЫ ОДНОКРАТНОГО ПРИМЕНЕНИЯ АНТИVEGF ТЕРАПИИ У ПАЦИЕНТОВ С МИОПИЧЕСКОЙ ХОРИОИДАЛЬНОЙ НЕОВАСКУЛЯРИЗАЦИЕЙ

This paper presents the effectiveness of a single antiangiogenic therapy in patients with myopic choroidal neovascularization. Assessment of the result was done one month after the intra-vitreous injection of aflibercept. Routine checkup was carried out on the 3rd month, 6th month, 1st year, 2.5 and 3.5 years. The dynamics were determined with visual acuity indicators, data of optical coherence tomography of the retina, and changes in the result of ophthalmoscopy. The treatment results showed that early diagnosis of choroidal neovascularization allows the minimum usage of antiangiogenic therapy in patients with myopia. With myopic choroidal neovascularization, it is possible to achieve stabilization of the process with a single intra-vitreous administration of the anti-VEGF drug.

Актуальность и цель

Дегенеративная миопия (ДМ) - это миопическая аномалия рефракции осевой природы с дегенеративными изменениями структур глаза [1]. У лиц до 50 лет миопия является причиной развития ХНВ в 62% и занимает второе место среди нозологий, осложняющихся ХНВ. Основные проявления ХНВ: снижение остроты зрения, метаморфопсии. Анти-VEGF препараты являются средствами «первой линии» у данной группы пациентов [2].

Цель: Оценка результатов однократного введения афлиберцепта у пациентов с ХНВ при ДМ.

Материалы и методы

Морфофункциональная оценка результатов однократного интравитреального введения афлиберцепта в лечении ХНВ у пациентов с ДМ.

Под наблюдением находились 2 пациентки с ХНВ, развившейся на фоне ДМ, которым в отделении микрохирургии глаза УЗ «ВОКБ» выполнены однократные инъекции афлиберцепта. Возраст обследуемых 32 и 55 лет, степень близорукости $-7,5$ и $-15,5$ дптр. соответственно. Перед проведением лечения и в динамике проводились стандартные офтальмологические обследования: визометрия, биомикроофтальмоскопия, оптическая когерентная томография сетчатки (ОСТ) (регистрировали вертикальный и горизонтальный размеры очага ХНВ, оценивали фовеальную толщину сетчатки (ФТС).

Результаты

До начала лечения пациенты предъявляли жалобы на снижение остроты зрения и метаморфопсию. Обратились за медицинской помощью сразу после появления жалоб. Острота зрения первой пациентки: $0,04$ с $-7,5=0,2$; второй $0,02$ с $-15,5=0,1$. По данным ОКТ

очаг ХНВ определялся в виде проминирующего над уровнем пигментного эпителия субретинального узла с утолщением слоев сетчатки и экссудацией. Результаты лечения оценивали через месяц после интравитреальной инъекции афлиберцепта. Наблюдение в динамике проводилось через 3 месяца, 6 месяцев, 1 год, 2,5 и 3,5 года. Обе пациентки отмечали улучшение остроты зрения: 0,04с-7,5=0,7 и 0,03с-16.5=0,5-0,6. По данным ОКТ констатировали восстановление толщины сетчатки, отсутствие субретинальной жидкости, уменьшение горизонтального и вертикального размеров очагов ХНВ. Оценка отдаленных результатов антиангиогенной терапии у данных пациентов свидетельствует об отсутствии активности процесса и стабилизации ранее измененных морфофункциональных параметров.

Выводы

Ранняя диагностика ХНВ позволяет минимизировать антиангиогенную терапию у пациентов с миопией. При миопической ХНВ возможно достигнуть стабилизацию процесса при однократном интравитреальном введении анти-VEGF препарата.

Литература

1. Hampton, G. R. Visual prognosis of disciform degeneration in myopia / G. R. Hampton, D. Kohen, A.C. Bird // *Ophthalmology*. 1983. - Vol. 90. - P. 923-926.
2. Chan, W. M. Intravitreal bevacizumab (Avastin) for myopic choroidal neovascularization: six-month results of a prospective pilot study / W. M. Chan et al. // *Ophthalmology*. 2008. - Vol. 114, № 12. - P. 2190-2196.
3. Baba T. et al. Optical coherence tomography of choroidal neovascularization in high myopia. *Acta Ophthalmol. Scand.* 2002;80(1):82-87.

Анна Юрьевна Чекина¹, Анастасия Александровна Далидович¹, Людмила Николаевна Марченко¹, Люцина Вячеславовна Завдская¹, Людмила Владимировна Дулуб²

1 УО "Белорусский государственный медицинский университет", Минск, Беларусь

2 УЗ "3-я городская клиническая больница им. Е.В.Клумова", Минск, Беларусь

СИНДРОМ ОСТРОГО НЕКРОЗА СЕТЧАТКИ

Acute retinal necrosis syndrome

Chekina A., Dalidovich A., Marchenko L., Zavadskaya L., Dulub L.

Belarusian State Medical University, Minsk, Belarus

Presented a clinical case of acute retinal necrosis (ARN) syndrome in a woman patient 58 years old. The patient complained of a sudden decrease in visual acuity in the right eye after previous blurred vision. The clinical course of the disease was characterized by severe and unilateral panuveitis with the typical peripheral chorioretinal lesions spreading circularly. The combined antiviral and anti-inflammatory treatment made it possible to improve vision, stop inflammation. However, the patient developed traction-regmatogenous retinal detachment. Vitrectomy with retinal endolaser coagulation and tamponade of the vitreal cavity using the silicone oil resulted in retinal reattachment. It is concluded that early diagnostics, active combined therapy and preventive laser photocoagulation of the peripheral chorioretinal lesions after active retinitis create the necessary prerequisites for the successful treatment of acute retinal necrosis.

Key words: acute retinal necrosis; herpes virus; retinal detachment; vitrectomy.

Актуальность и цель

Клинические проявления острого некроза сетчатки (ОНС) включают: острый периферический некротический ретинит, ретинальный артериит, витреит, панувеит. Причинными агентами наиболее часто являются: ВПГ 1,2; варицелла-зостер; цитомегаловирус [1, 2].

Материалы и методы

На клиническом случае изучены проявления ОНС. Пациентка М., 58 лет, госпитализирована с жалобами на ухудшение зрения на правом глазу. В анамнезе накануне было переохлаждение, герпетические высыпания области бедра. Vis: OD=c/к 0,07. Передний увеит, в стекловидном теле густой клеточный экссудат. На периферии сетчатки, определяются бело-желтые инфильтраты, которые распространяются по окружности, точечные геморрагии. Диагноз: «Панувеит, витреит, острый некроз сетчатки правого глаза герпесвирусной этиологии. Миопия средней степени». Исследование крови: ЦМВ IgG 92/ml-положит.; Rub (краснуха) IgG 127/мл положит.

Лечение: с/т кеналог, инстилляции АБ, НПВС, ГКС, мидриатики; в/в гордокс 100 тыс. ЕД; внутрь валтрекс 1000 мг 3 р/день. При выписке ОД: Vis OD=c/к 0,6. На периферии сетчатки сформировались атрофические с преретинальным фиброзом хориоретинальные очаги.

Результаты

Через 3 недели пациентка обратилась с жалобами на резкое ухудшение зрения ОД. В-сканирование: отслойка сетчатки в наружной полусфере, н/внутреннем сегменте до 4,2 мм (Рис.1.). Vis OD=c/к 0,09.

ОД – складчатая отслойка сетчатки, распространяющаяся от крайней периферии в R = 4-11 час.; в R 5.30 - 9.30 час. множественные пред- и разрывы сетчатки с тенденцией к отрыву от зубчатой линии. ОКТ- макула off . Проведена операция: ОД-ФЭК+ИОЛ+ЗВЭ+введение силикона1000. При выполнении ЗВЭ выявлен неполный отрыв сетчатки от зубчатой линии с остаточными волокнами с 5 до 12.30 часов. На этом участке произведена ретинэктомия. Сетчатка расправлена перфлюороном с заменой на воздух. Эндолазеркоагуляция разрывов на 7 часах, по краю ретинэктомии и на остальном протяжении на периферии сетчатки. Полость глаза выполнена силиконом 1000. Хирургическое лечение способствовало прилеганию сетчатки, разрывы сетчатки блокированы (Рис.2.).Vis OD=c/к 0,2.

Выводы

1. Случаи «острого некроза сетчатки» редко наблюдаются в офтальмологической практике, являются неотложным состоянием, требующим немедленного стационарного лечения.
2. В исходе заболевания нередко развиваются осложнения: отслойка сетчатки, глаукома, катаракта, атрофия зрительного нерва.
3. После консервативного лечения острого некроза сетчатки следует решать вопрос о проведении лазеркоагуляции по границе участков некроза для профилактики отслойки сетчатки.

Литература

1. Каспаров А.А. Офтальмогерпес. - М.:Медицина, 1994. - 224 с.
2. Basic and Clinical Science Course /American Academy of Ophthalmology, Section 12, Retina and Vitreous // 2014-2015. – P. 265-266.

Рисунок 1. Отслойка сетчатки в исходе острого некроза (В-скан).

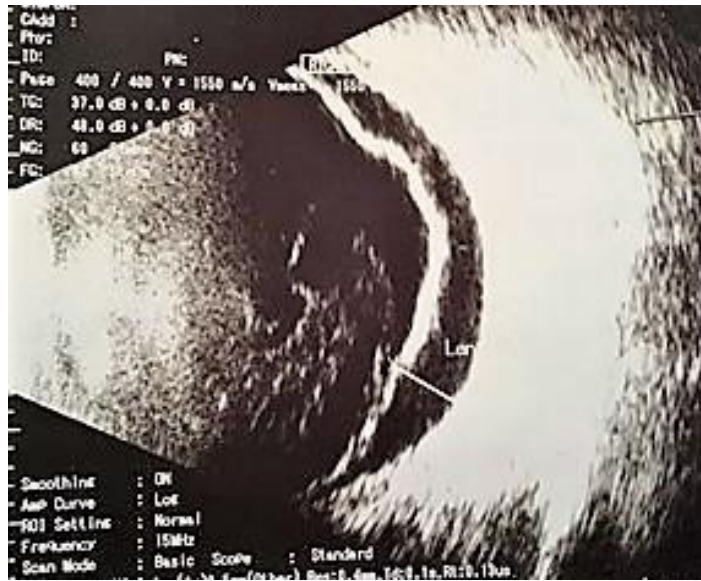
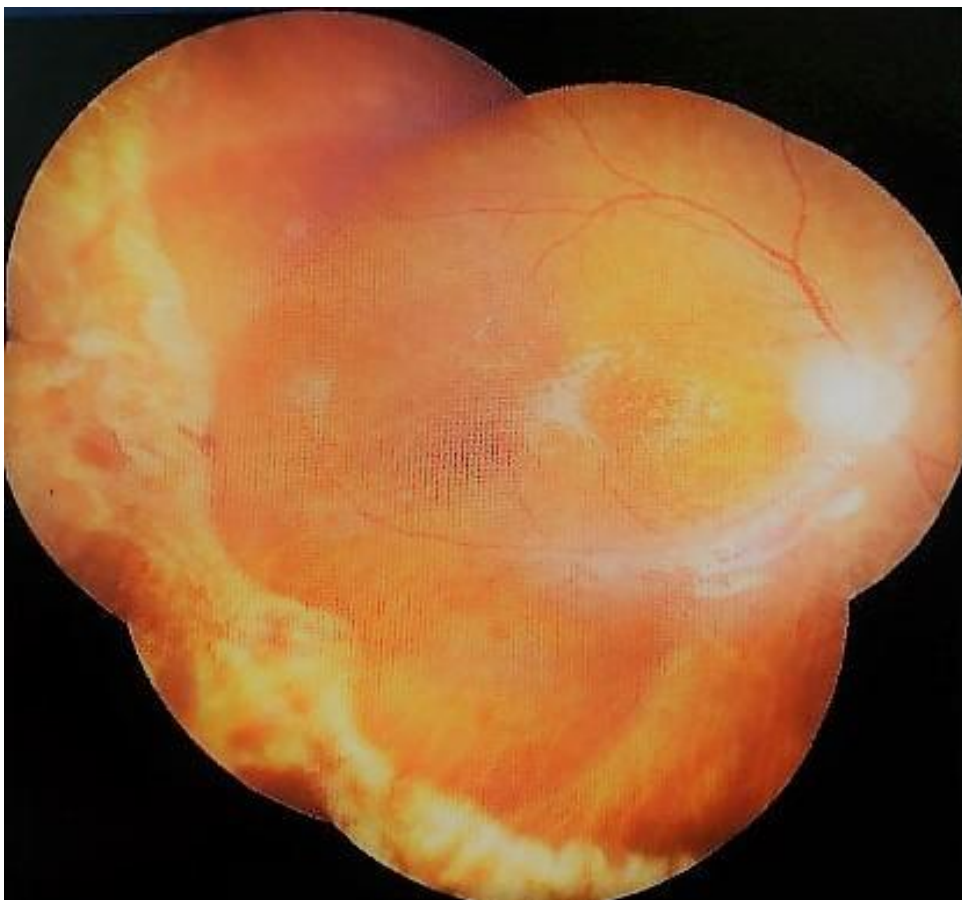
Рисунок 2. Сетчатка прилежит после ЗВЭ, эндолазеркоагуляции, ретинэктомии, тампонады витреальной полости силиконом.



Светлана Николаевна Ильина¹, Жанна Михайловна Кринец¹, Дарья Дмитриевна Политыко¹, Сергей Михайлович Логош², Ольга Анатольевна Ермакович²

1 УО "Гродненский государственный медицинский университет", Гродно, Беларусь

2 УЗ "Гродненская университетская клиника", Гродно, Беларусь

ЭФФЕКТИВНОСТЬ ИНТРАВИТРЕАЛЬНОГО ВВЕДЕНИЯ РАНИБИЗУМАБА В ЛЕЧЕНИИ ВЛАЖНОЙ ФОРМЫ ВОЗРАСТНОЙ МАКУЛЯРНОЙ ДЕГЕНЕРАЦИИ

The efficacy of treatment of the exudative form of age-related macular degeneration with an inhibitor of vascular endothelial growth factor with ranibizumab (Lucentis) was evaluated. Intravitreal injection of ranibizumab endothelial vascular growth factor inhibitor in patients with age-related exudative macular degeneration led to a significant improvement in vision in the first months. The thickness of the foveal zone of the retina was respectively 458.62 microns to and 271.32 microns after 6 months. A significant decrease in the average MDG occurs after a single administration of ranibizumab ($p < 0.05$). The severity of the effect of ranibizumab statistically significantly correlates with the initial level of MDG ($p = 0.0001$). Timely started treatment leads to maximum restoration of visual acuity. Regular injections at the initial stage create conditions for stabilization of the process.

Актуальность и цель

Препарат ранибизумаб подавляя рост новообразованных сосудов хориоидеи в сетчатку, останавливает прогрессирование экссудативно-геморрагической формы возрастной макулярной дегенерации.

Цель. Изучить эффективность интравитреальных инъекций ингибитора сосудистого эндотелиального фактора роста – препарата Ранибизумаб, у пациентов с экссудативной формой возрастной макулярной дегенерации.

Материалы и методы

Нами было обследовано 42 пациента (49 глаз) в возрасте от 48 до 82 лет, с диагнозом возрастная макулодистрофия: экссудативная форма. Мужчин в исследовании было 18, женщин – 24. Среди сопутствующих заболеваний, в большинстве случаев, наблюдалась артериальная гипертензия, из глазной патологии – катаракта. Всем пациентам при каждом визите проводилась визометрия, исследование по сетке Амслера, исследование полей зрения, прямая офтальмоскопия с применением офтальмоскопа фирмы "Heine", тонометрия по Маклакову. Оптическая когерентная томография (ОКТ) проводилась до лечения и через 1,3,6 месяцев после введения препарата. Всем пациентам была выполнены интравитреальные инъекции 0,05 мл (2мг) ранибизумаба согласно протоколам введения. Пациенты обследовались на следующий день после инъекции, через 7 дней, 30 дней, 60 дней и на 90 - й день. Для оценки статистической значимости полученных результатов использовали компьютерные программы STATISTIKA 6.0, Origin 6.1.

Результаты

Применение интравитреально Ранибизумаба привело и к повышению остроты зрения, и к структурным улучшениям в макуле. Средний исходный уровень остроты зрения с коррекцией составил 0,2. Через 1 месяц 0,5; через 3 месяца острота зрения осталась прежней 0.5 и через 6 месяцев острота зрения составила 0.3. Средняя острота зрения улучшилась в 72% глаз на две и более строк по таблицам Сивцева, осталась стабильной в 26,4 % и ухудшилась в 1,6 % глаз. Исходная толщина фовеальной зоны сетчатки в среднем составила 458,62 +/- 68,22 мкм, через 1 месяц 273,32 +/- 45,5 мкм, через 3 месяца 298,5+/-55,5 мкм, а через 6 месяцев 271,32 +/- 48,5 мкм. Средняя острота зрения коррелировала со статистически значимым уменьшением центральной толщины сетчатки. После однократного введения ранибизумаба отмечено достоверное снижение средней толщины сетчатки на 185 ± 23 мкм (критерий Уилкоксона, $p < 0,05$). После трехкратного введения афлиберцепта средняя толщины сетчатки снизилась на 160 ± 13 мкм.

Выводы

1. Интравитреальная инъекция ингибитора эндотелиального фактора сосудистого роста ранибизумаба у пациентов с возрастной экссудативной макулодистрофией привела в первые месяцы к значительному улучшению зрения. Толщина фовеальной зоны сетчатки составила соответственно 458,62 мкм до и 271,32 мкм через 6 месяцев.
2. Достоверное снижение средней ЦТР происходит уже после однократного введения ранибизумаба ($p < 0,05$). Выраженность эффекта ранибизумаба статистически значимо коррелирует с исходным уровнем ЦТР ($p = 0,0001$).
3. Своевременно начатое лечение приводит к максимальному восстановлению остроты зрения. Регулярные инъекции на начальном этапе создают условия для стабилизации процесса.

5.5. глаукома

5.5. glaucoma

Д.М. Туйчибаева

Ташкентский государственный стоматологический институт, Ташкент, Узбекистан

ИЗУЧЕНИЕ ЭФФЕКТИВНОСТИ НЕЙРОТРОПНОЙ ТЕРАПИИ У ПАЦИЕНТОВ С ПЕРВИЧНОЙ ОТКРЫТОУГОЛЬНОЙ ГЛАУКОМОЙ

D.M. Tuychibayeva

Tashkent State Dental Institute, Tashkent

STUDY OF THE EFFECTIVENESS OF NEUROTROPIC THERAPY IN PATIENTS WITH PRIMARY OPEN-ANGLE GLAUCOMA

Purpose: Investigation of neuro-protective efficacy of complex treatment combined with Ronocite in primary open angle glaucoma (POAG) with normal intraocular pressure (IOP) level basing on clinical and functional evaluation of visual organs indices.

Good local and systemic Ronocite tolerance was noted in all periods of investigation. Along with the improvement of clinical and functional indices of the visual organs, we have noted improvement of the general state, attention and working ability of the patients too.

Analysis of the obtained results indicated the high enough clinical effect of Ronocite (citicolinum) used for the conservative treatment of patients with the POAG with compensative IOP.

This drug preparation may be recommended as the background in the neuro-protective therapy.

Keywords: treatment, glaucoma, neuro-protective therapy, Ronocite.

Цель: Изучить нейропротекторное действие препарата Раноцит у больных ПОУГ с нормализованным ВГД на основании клинико-функциональных показателей органа зрения.

Раноцит (цитиколин) оказывает выраженное нейропротекторное действие при ПОУГ, осуществляя эффективную защиту нервной ткани и замедляя апоптоз. Помимо улучшения клинико-функциональных показателей органа зрения нами было отмечено улучшение общего самочувствия, внимания и общей работоспособности у всех пациентов.

Анализ полученных результатов свидетельствует о достаточно высокой клинической эффективности препарата Раноцит (цитиколин) при консервативном лечении больных ПОУГ с компенсированным ВГД.

Данный препарат может быть рекомендован в качестве фоновой нейропротективной терапии.

Марина Федоровна Джумова, Людмила Николаевна Марченко, Анна Юрьевна Чекина, Евгений Александрович Михайличенко

УО "Белорусский государственный медицинский университет", Минск, Беларусь

ИРИДОКОРНЕАЛЬНЫЙ ЭНДОТЕЛИАЛЬНЫЙ СИНДРОМ

IRIDOCORNEAL ENDOTHELIAL SYNDROME

Actuality. Iridocorneal endothelial syndrome (IES) is characterized by decreased vision, glaucoma in 50% of cases, and end-stage blindness.

Objective: to analyze the results of treatment of patients with EPAR.

Materials and methods. 5 patients with EPAR were under observation. Biomicroscopy, gonioscopy, optical coherence tomography (OCT), tonometry, ophthalmoscopy, perimetry, assessment of visual acuity and refraction were performed. Treatment: antihypertensive therapy, filtration surgery with the use of drains.

Results and discussion. In three patients with IES, IOP was compensated on hypotensive therapy for 4-5 years, two patients underwent surgical treatment.

Summary. Surgical treatment with glaucoma drainage increases the effectiveness of surgical treatment. Further observation is necessary.

Актуальность и цель

Иридокорнеальный эндотелиальный синдром (ИЭС) характеризуется снижением зрения, глаукомой в 50% случаев, слепотой в терминальной стадии. ИЭС включает эссенциальную прогрессирующую атрофию радужки (ЭПАР), ирис-невус синдром, синдром Чандлера. ЭПАР развивается у женщин 20 – 50 лет, имеет хроническое течение, процесс односторонний. Этиология неизвестна, предполагаются эндотелиальные нарушения, роль вируса простого герпеса. Цель: проанализировать результаты лечения пациентов с ЭПАР.

Материалы и методы

Под наблюдением находились 5 пациентов с ЭПАР. Выполнены биомикроскопия, гониоскопия, оптическая когерентная томография (ОКТ) (передний отрезок и ДЗН), тонометрия, офтальмоскопия, периметрия, оценка остроты зрения и рефракции. Лечение: гипотензивная терапия (бета-блокаторы, альфа-агонисты, ингибиторы карбоангидразы), фильтрационная хирургия с применением дренажей.

Результаты

У трех пациентов с ЭПАР ВГД компенсировано на гипотензивной терапии в течение 4-5 лет.

Пациентка К., 1965 г. р., с 2012 г. жалобы на деформацию зрачка и высокое ВГД слева (ОС) на терапии (37,2 мм рт. ст.). В анамнезе – тупая травма головы 2 года назад. Имеются сквозные дефекты радужки, гониосинехии, эндотелиальная мембрана; структура радужки разрушена, слой нервных волокон истончен (40 мкм), средний дефект – 6,38 dB. В декабре 2012 г. выполнена трабекулэктомия (ТЭ) ОС. Через 6 месяцев –

повторное повышение ВГД и дренирование ОС. В октябре 2019 г. (6 лет после второй хирургии) ВГД составило 20 мм рт. ст. (β -блокатор).

Пациентка Р., 1973 г.р. в мае 2018 обратилась с жалобами на деформацию зрачка и высокое ВГД ОС на гипотензивной терапии (32 мм рт.ст.). Выявлены 2 сквозных дефекта радужки, субтотальная экскавация ДЗН и изменения поля зрения (средний дефект -28 dB). После хирургического лечения ОС (ТЭ) ВГД компенсировано на протяжении 18 месяцев.

Выводы

1. Эссенциальная прогрессирующая атрофия радужки – редкое тяжелое одностороннее заболевание с поражением переднего отрезка глаза и вторичной закрытоугольной глаукомой. Все обследованные пациенты – женщины в возрасте 32-59 лет, без системных заболеваний и наследственной патологии. Радикального лечения ЭПАР нет, эффект операций часто временный, возможно применение антиметаболитов и глаукомных дренажей.
2. Хирургическое лечение с применением глаукомного дренажа повышает эффективность хирургического лечения. У 60 % пациентов ВГД компенсировано на гипотензивной терапии без хирургического лечения. Необходимо дальнейшее наблюдение и большее количество пациентов.

Зебинисо Хушнудовна Курьязова, Нодира Рахимовна Янгиева

Кафедра офтальмологии Ташкентского государственного стоматологического института,
Ташкент, Узбекистан

КОМПЛЕКСНЫЙ МЕТОД ЛЕЧЕНИЯ ПАЦИЕНТОВ С ГЛАУКОМОЙ

Glaucoma is considered as a significant risk factor for the development of ischemic stroke, which dictates the need for an integrated approach to treatment, including neuroprotection. Amination in combination with nicotinic acid - improves metabolic processes in the nervous tissue and cerebral circulation, optimizes the functional state of the brain and visual analyzer.

Актуальность и цель

Глаукома – тяжёлая форма офтальмопатологии, с высоким уровнем инвалидизации больных; требующей значительных затрат государственных средств на медицинскую, социальную и бытовую реабилитацию. Рассматривается в качестве значимого фактора риска развития ишемического инсульта. Сочетание инсульта и глаукомы «silent vision killer» (тихий убийца зрения), вызывает особую озабоченность экспертов ВОЗ. Цель: Оценка эффективности комплексного лечения пациентов с открытоугольной глаукомой

Материалы и методы

Пролечены 23 больных (43 глаза) с первичной открытоугольной глаукомой I-III стадий, средний возраст $69,7 \pm 3,0$. У всех больных внутриглазное давление было нормализовано с помощью гипотензивной терапии. Среднее тонометрическое ВГД составляло $20,6 \pm 1,2$ мм.рт.ст. Максимальный уровень ВГД не превышал 24мм.рт.ст., всем больным были проведены стандартные офтальмологические исследования: визиометрия, биомикроскопия, тонометрия, тонография, периметрия. Аминалон назначен внутрь по 0,5–1,25 г 3 раза в день в течении 1 мес. 1 мл 1% раствора никотиновой кислоты пациенты принимали в/м, на курс 15 дней. Пациенты обследованы в динамике: до начала и после лечения.

Результаты

Исследования остроты зрения свидетельствуют о её повышении после курса терапии. По результатам визиометрии острота зрения до лечения $0,68 \pm 0,31$, через 10 дней $0,74 \pm 0,27$. Внутриглазное давление оставалось стабильным в течении всего курса лечения. Поля зрения на 19 глазах были более высокими по сравнению с исходными, в 21 глазах поля зрения были на уровне исходного и на 11 глазах состояние полей зрения несколько ухудшилось. Количество точек с нормальной чувствительностью по данным периметрии повышалось в среднем с исходными $76,2 \pm 25,0$ до $86,7 \pm 22,0 (M \pm m)$, различие статистически недостоверно ($p \geq 0,05$). Количество абсолютных скотом снижалось с исходных $33,2 \pm 12,0$ до $26 \pm 7,0 (p \geq 0,05)$.

Выводы

Современное понимание развития и течения коморбидной патологии диктует необходимость комплексного подхода к лечению пациентов с глаукомой, как одного из факторов риска ОНМК. Одним из ключевых направлений медикаментозной терапии

пациентов с ПОУГ является нейропротекция. Аминалон в сочетании с никотиновой кислотой - улучшает метаболические процессы в нервной ткани и мозговое кровообращение, оптимизирует функциональное состояние головного мозга и зрительного анализатора.

Оксана Васильевна Павлюченко¹, Григорий Федорович Малиновский², Наталья Николаевна Сиденко³

1 УЗ «40-я городская клиническая поликлиника» ", Минск, Беларусь

2 ГУО «БелМАПО», Минск, Беларусь

3 УЗ «10-я городская клиническая больница», Минск, Беларусь

ОПТИЧЕСКАЯ КОГЕРЕНТНАЯ ТОМОГРАФИЯ-АНГИОГРАФИЯ В РАННЕЙ ДИАГНОСТИКЕ И ВЫБОРЕ ТАКТИКЕ ЛЕЧЕНИЯ ПЕРВИЧНОЙ ОТКРЫТОУГОЛЬНОЙ

Glaucoma steadily takes the second - third place among the causes of blindness and primary disability in diseases of the organ of vision, which makes this problem relevant and socially significant. The early diagnosis, timely selection of an appropriate treatment method and dynamic monitoring of a patient with glaucoma are important for the prevention of blindness from glaucoma. Currently, optical coherence tomography angiography is one of the most modern methods for diagnosing glaucomatous optic neuropathy at an early stage of its development.

Актуальность и цель

В настоящее время одним из самых современных методов диагностики глаукомной оптиконеуропатии, на ранней стадии ее развития, является использование ОКТ с функцией ангиографии глазного дна. Авторами поставлена цель проанализировать и оценить возможности ОКТ с функцией ангиографии в ранней диагностике и выборе тактики лечения пациентов с первичной открытоугольной глаукомой.

Материалы и методы

По литературным данным, глаукома сопровождается ослаблением кровотока в головке зрительного нерва (ГЗН) и сетчатке. Согласно сосудистой теории патогенеза глаукомной оптиконеуропатии (ГОН) в развитии заболевания ведущую роль играет снижение гемоперфузии диска зрительного нерва (ДЗН) с развитием его ишемии. Исследование кровотока ГЗН с помощью оптической когерентной томографии-ангиографии является точным и современным методом диагностики глаукомы. Кроме того, индекс кровотока в ГЗН строго коррелирует с параметрами поля зрения, а соответственно и со стадией глаукомы. При ОКТА используется высокоскоростная ОКТ-система получения структурных изображений, с помощью которой регистрируются данные о трехмерной структуре микрососудистой сети, что позволяет отдельно визуализировать капиллярные сети сетчатки и слой хориокапилляров. При проведении ОКТА нет необходимости применения контрастных веществ, что является важной особенностью метода.

Результаты

Использование ОКТА расширяет возможности исследования прижизненных ранних изменений при разнообразной патологии ДЗН и сетчатки и сосудистой оболочки, в том числе и при ПОУГ. Данный метод позволяет устанавливать для ранней стадии глаукомы характерные структурные отклонения в архитектонике ДЗН, включая и его сосудистый компонент, что определяет и объясняет роль механического и сосудистого

повреждающих факторов в патогенезе глаукомной оптиконеуропатии. ОКТА обследование может использоваться для диагностики и контроля за динамикой и эффективностью лечения различных патологических процессов органа зрения, включающих: заболевания переднего отрезка, патологии макулярной области, хориоидеи, сосудов сетчатки, заболеваний зрительного нерва и другие, а также для ранней диагностики глаукомы и динамического наблюдения за пациентами при подозрении на нее.

Выводы

1. Оптическая когерентная томография-ангиография в исследовании кровотока ГЗН, сетчатки и хориоидеи является современным неинвазивным, безопасным и информативным методом оценки микроциркуляции глаза.
2. Трехмерность ОКТА изображения позволяет исследовать изолированные капиллярные сети в разных слоях сетчатки и ДЗН и предоставляет дополнительные возможности в ранней диагностике глаукомы.
3. По данным ОКТА выявлено истончение микрососудистых сплетений перипапиллярной области, поверхностных сосудов ДЗН и более глубоких сосудов решетчатой пластинки, что указывает на возможное снижение гемоперфузии у пациентов с глаукомой.
4. Индекс кровотока в ГЗН строго коррелирует с параметрами поля зрения, а соответственно и со стадией глаукомы, что позволяет объективно оценивать эффективность применения различных методов лечения первичной открытоугольной глаукомы.

Литература

1. Бруно Лумбросо, Дэвид Хуанг и др. ОКТ-ангиография. Пер. с англ. М.: Издательство Панфилова, 2017.- с.171-173.

Елена Владимировна Конопляник

УО "Гомельский государственный медицинский университет", Гомель, Беларусь

ОЦЕНКА ЭФФЕКТИВНОСТИ ЭМОКСИПИНА В КОМПЛЕКСНОМ ЛЕЧЕНИИ ПЕРВИЧНОЙ ОТКРЫТОУГОЛЬНОЙ ГЛАУКОМЫ

Our aim was to establish the efficacy and usefulness of emoxypin in comprehensive treatment of primary open angle glaucoma (POAG) patients. Our patients were divided into two groups according the treatment: group 1 (20 patients, 36 eyes) - POAG patients receiving tafluprost 0.0015% and group 2 (18 patients, 31 eyes) - POAG patients receiving tafluprost 0.0015% and intravenous emoxypin 3%, 10 injections 2 times a year. The intraocular pressure (IOP), global indices of Humphrey visual field MD and PSD were compared before and after 1, 6 and 12 month of the treatment. The IOP, MD, PSD before and after treatment did not demonstrate a statistically significant difference into 2 examined groups and therefore emoxypin 3% did not have a significant positive impact on visual function.

Актуальность и цель

Клиническая практика показывает, что снижение офтальмотонуса при лечении глаукомы не всегда является гарантией стабилизации зрительных функций, в связи с чем продолжают поиски препаратов, способных эффективно защищать нервную ткань при глаукоме. Целью исследования было определить эффективность и целесообразность использования препарата эмоксипин в качестве нейропротектора у пациентов с первичной открытоугольной глаукомой (ПОУГ).

Материалы и методы

Для обследования были отобраны пациенты с I и II стадиями впервые выявленной ПОУГ – 38 человек (67 глаз), которым в качестве гипотензивного средства был назначен тафлупрост 0,0015% – по 1 капле 1 раз в день вечером. Средний возраст пациентов составил $54 \pm 4,37$ года, женщин было 23 (60,6%), мужчин – 15 (39,4%). Пациенты были разделены на две сопоставимые группы. В группе 1 (36 глаз) применялось только гипотензивное лечение. Пациентам группы 2 (31 глаз) дополнительно назначался эмоксипин 3% по 5 мл внутривенно курсами 2 раза в год. Результаты оценивались при первичном обращении, через 1, 6 и 12 месяцев лечения. Всем пациентам проводилось обследование по глаукомному протоколу. Статистический анализ был применен для ВГД, показателей стандартной автоматизированной периметрии MD и PSD, характеризующих соответственно общую светочувствительность сетчатки и наличие локальных дефектов в поле зрения, полученных на периметре Humphrey (Carl Zeiss Meditec) по программе порогового теста 30-2.

Результаты

В группе 1 ВГД до начала лечения равнялось 27 [24; 31] мм рт.ст., в группе 2 – 26,8 [24; 29] мм рт.ст. Через 1 месяц лечения ВГД в группе 1 снизилось на 5 мм рт.ст. (18,52%), в группе 2 – на 5,2 мм рт.ст. (19,4%). Через 6 и 12 месяцев ВГД в обеих группах оставалось стабильным. Показатель MD в группе 1 в момент обращения составлял -3,04 [-4,49; -0,92] dB, через 1 месяц -2,89 [-4,07; -0,64] dB, через 12 месяцев -2,92 [-4,1; -0,72] dB. В группе 2

значения MD были сопоставимы с результатами пациентов группы 1 и составляли соответственно -3,0 [-4,34; -0,76] dB, -2,9 [-4,1; -0,94] dB, и -2,91 [-4,0; -1,29] dB. Значения показателя PSD в группе 1 до начала лечения равнялись 2,19 [1,63; 2,8] dB, через 1 месяц – 2,15 [1,57; 2,6] dB, через 1 год – 2,17 [1,63; 2,65] dB. В группе 2 данный показатель значимо не отличался от соответствующих значений в группе 1 и равнялся 2,21 [1,59; 2,83] dB в начале наблюдения, 2,17 [1,55; 2,7] dB через 1 месяц и 2,18 [1,61; 2,73] dB через 12 месяцев лечения.

Выводы

1. Величина снижения ВГД через 1 месяц лечения в группе 1 составила 5 мм рт.ст. (18,52%), в группе 2 – 5,2 мм рт.ст. (19,4%), ($p < 0,05$). Статистически значимых различий по уровню ВГД через 1, 6 и 12 месяцев лечения между исследованными группами обнаружено не было, ВГД оставалось стабильным в течение всего периода наблюдения.
2. Через 1 месяц лечения в обеих группах наблюдалось улучшение показателей светочувствительности сетчатки, что может быть связано со снижением ВГД, декомпрессией нервных волокон и восстановлением функции обратимо измененных ганглиозных клеток сетчатки. Через 6 и 12 месяцев после начала лечения данные показатели оставались стабильными и статистически не различались в обеих группах ($p > 0,05$).
3. Исследованные показатели состояния поля зрения не имели значимых различий в обеих группах пациентов на протяжении периода наблюдения, что указывает на отсутствие заметного влияния препарата эмоксипин на функциональное состояние глаза в проведенном исследовании

5.6. нейроофтальмология

5.6. neuro-ophthalmology

Krastel, H.^{1,3}; Gass, A.^{1,2}, Erwemi, M.^{1,2}, Kahlert, Chr.³, Udodov, E⁴., Bauer, M.F.⁵, Jonas, J.B.¹

¹Mannheim Faculty of Medicine, University of Heidelberg, Germany (Chairman: Prof. Dr. J.B. Jonas)

² Dept of Neurology and ³ Dept. of Ophthalmology, University Medical Centre Mannheim, German

⁴ Medical Centre “Novoje Zrenjje”, Minsk Belarus

⁵MITOLAB Laboratory for molecular diagnostics and mitochondrial genetics, Ludwigshafen, Germany

FAKE FINDINGS ON THE OPTIC DISC: THE HYPOCRITICAL PAPILLA

Purpose

To demonstrate diagnostic pitfalls due to misleadingly innocent looking optic discs

Methods

Retrospective reports on case histories, whose common criterion is an unsuspectingly looking papilla despite a severe affection

Results

Minimal or even invisible pathology of the optic disc caused detours and byways towards the true diagnosis in

- a meningioma of the apical orbit
- prechiasmal and chiasmal LHON affections
- bilateral low grade inflammatory orbitopathy
- cone dystrophy

Conclusion

An apparently unsuspectingly disc may conceal severe affections of the optic nerve and pathways; a minute finding at the optic disc may point to a severe retinal affection. The examiner can be deceived about the underlying diseases despite numerous methods of investigation incl. OCT, FAG and MRI. Patients may misunderstand a timely trauma to be the cause of an independent disease of its own.

Лихачев Сергей Алексеевич, Александра Николаевна Крамаренко, Анна Викторовна Астапенко

РНПЦ неврологии и нейрохирургии, Минск, Беларусь

КЛИНИЧЕСКИЙ СЛУЧАЙ КАЧЕЛЬНОГО НИСТАГМА У ПАЦИЕНТКИ С ЛАКУНАРНЫМ ИНФАРКТОМ В ВББ

Seesaw nystagmus is a cyclic movement of the eyes with a conjugate torsional component and a disjunctive vertical component. It may be caused by brainstem and thalamic strokes, multiple sclerosis, trauma, Chiari malformation, hydrocephalus, parasellar masses, paraneoplastic encephalitis, retinitis pigmentosa, cone degeneration.

Seesaw nystagmus is a rare ocular presentation. It may help to narrow a broad list of potential diagnoses and to determine topography of the brain lesion. Often the seesaw nystagmus occur after a unilateral lesion of the mesodiencephalic junction. Further investigation of the seesaw nystagmus mechanisms is needed. Here we made a case report of a clinical presentation of the seesaw nystagmus.

Актуальность и цель

Качельный нистагм (КН) – циклическое движение глаз с согласованным торсионным и рассогласованным вертикальным компонентом. Среди причин КН – опухоли параселлярной области, инфаркты ствола и таламической области, рассеянный склероз, травма, аномалия Киари, гидроцефалия, пигментный ретинит. Чаще КН возникает из-за унилатерального поражения мезодиэнцефальной области. Учитывая редкую встречаемость и возможность более точной топической диагностики уровня поражения, приводим описание клинического случая.

Материалы и методы

Пациентка 56 лет. Поступила в августе 2019 с жалобами на головокружение, тошноту, рвоту с марта 2019. Ранее проходила стационарное лечение в ЦРБ с диагнозом: Цервикокраниалгия на фоне остеохондроза, грыжа диска С5-6, нейрососудистый синдром. После лечилась в ОКБ с диагнозом: Периферический вестибулярный синдром. F45.3

МРТ: Картина заместительной гидроцефалии. МРТ ГМ с в/в контрастированием: картина диффузно-неоднородной структуры аденогипофиза с участком более низкой интенсивности сигнала (подозрение на микроаденому). Эндокринолог: Лабораторная гиперпролактинемия неуточнённого генеза, медикаментозно-компенсированная.

Видеоокулография: Спонтанный нистагм вниз в темноте. При изменении положения взора нистагм вниз, изменяющийся по амплитуде. Оптикинетический нистагм горизонтально ослаблен в обе стороны, вниз – ослаблен, вверх – отсутствует с наличием полной инверсии. Нарушено подавление вращательного нистагма фиксацией взора, больше слева. Заключение: Центральный вестибулярный синдром.

Результаты

Офтальмологический статус: Движения глаз в полном объёме. При взгляде прямо – вертикальный нистагм с ротаторным компонентом, при взгляде в стороны

горизонтальный нистагм с ротаторным компонентом, нистагма при взгляде вниз нет. Выявлен рассогласованный вертикальный компонент нистагма при взгляде в стороны, более выраженный при взгляде влево. Конвергенция сохранена. Зрачки равновеликие, фотореакция живая. Передний отрезок, глазное дно: без патологии. Заключение: Гиперметропия слабой степени OU. Сложный гиперметропический астигматизм OU. Стволовой глазодвигательный синдром.

На основании клинических симптомов, данных нейровизуализации и видеоокулографии был выставлен диагноз: Лакунарный инфаркт головного мозга в ВББ с центральным вестибулярным синдромом (качельный нистагм) с вестибулосенсорным, вестибуловегетативным синдромом, умеренными координаторными нарушениями. После проведенного лечения пациентка с положительной динамикой выписана под наблюдение невролога по месту жительства.

Выводы

Качельный нистагм является редко встречаемым явлением в клинической практике. Его наличие позволяет более точно топически определить уровень поражения ЦНС и сузить круг диагностического поиска. Требуется более детальное изучение механизмов и теорий возникновения качельного нистагма.

Алена Юрьевна Рудник^{1,2}, Алина Сергеевна Агафьина²

1 Институт Мозга Человека им. Н.П. Бехтерева Российской Академии Наук, г.Санкт-Петербург, Россия

2 СПб ГБУЗ «Городская больница № 40», Санкт-Петербург, Россия

ОПТИКОНЕВРОМИЕЛИТ: КЛИНИКО-ДИАГНОСТИЧЕСКИЕ КРИТЕРИИ, ДИФФЕРЕНЦИАЛЬНЫЙ ДИАГНОЗ

Neuromyelitis optica: clinical-diagnostic criteria, differential diagnosis.

Rudnik A.Y.^{1,2}, Agafyina A.S.²

1 Institut of the Human Brain named after N.P. Behtereva of the Russian Academy of Sciences, St. Petersburg, 2 St. Petersburg State Budgetary Health Care Institution "City Hospital № 40 Resort District"

We have performed brief overall analysis of aetiology, epidemiology, pathogenesis, clinical symptoms and differential diagnosis of neuromyelitis optica known as autoimmune demyelinating disease based on the presence of aquaporin-4 autoantibodies. Neuromyelitis optica is progressive disease with isolated damage of optic nerve and spinal cord which lead to severe disability of patients.

Актуальность и цель

Оптиконевромиелит (ОНМ) – это аутоиммунное демиелинизирующее заболевание ЦНС, с поражением зрительного нерва (ЗН), спинного мозга (СМ) и наличием аутоантител к аквапорину-4. Заболевание первоначально рассматривали как «азиатский» вариант РС [1,2]. Распространенность ОНМ на 100 000 населения превалирует в Японии - 3,42, Корею – 2,32 и Малайзии – 1,94 [2]. Данных об эпидемиологии в РФ нет.

Материалы и методы

Материалы и методы: краткий анализ научной литературы по темам ОНМ, РС, спектр оптикомиелит-ассоциированных расстройств, митохондриальные болезни (МБ).

Результаты

Несмотря на разницу патогенетических механизмов, сходство некоторых МБ с РС не случайно, поскольку при РС наряду с аутоиммунной демиелинизацией происходит нейродегенерация с митохондриальной дисфункцией. Поражение ЦНС, зрительного, слухового и периферических нервов, поперечнополосатых мышц, эндокринных желез приводит у части больных с МБ к развитию тремора и спастичности, атаксии и миоклонии, эпилепсии и др. Дифференциальный диагноз с РС также затрудняет рецидивирующий ретробульбарный неврит и очаговое поражение белого вещества ГМ на МРТ. [3-4]. Клиническая картина ОНМ может не ограничиваться поражением СМ и ЗН, затрагивая другие области ГМ [5]. При МБ «АЗН Лебер – рассеянный склероз» (мутации мтДНК m.11778G >A, m.3460G>A, m.14484T>C) на МРТ могут быть выявлены очаги демиелинизации в ГМ и ШОСМ. В случае «АЗН Лебера с церебелярной атаксией»

(мутации мтДНК m.11778G >A, m.3460G>A, m.3394T>C) клиническая картина также сложно дифференцируется с проявлениями РС.

Выводы

Комплексный междисциплинарный подход в клинико-диагностическом скрининге пациентов с ОНМ актуален на современном этапе выявления и лечения данной категории пациентов.

Литература

1. Wingerchuk D.M., Lennon V.A et al. Revised diagnostic criteria for neuromyelitis optica//Neurology. - Vol. 66. – 2006.
2. Яворская В.А., Гребенюк А.В. и соавт. Современные данные об оптиконевромиелите, или болезни Девика//Міжнародний медичний журнал. – 2018. - №4.
3. Mao P., Reddy P. et al. Is multiple sclerosis a mitochondrial disease?// Biochim Biophys Acta. – 2010. - N1802, Vol. 1
4. Mao P., Manczak M. et al. MitoQ, a mitochondria-targeted antioxidant, delays disease progression and alleviates pathogenesis in an experimental autoimmune encephalomyelitis mouse model of multiple sclerosis// Biochim Biophys Acta. – 2013. - N1832, Vol. 12.
5. Kim H.J. et al. MRI characteristics of neuromyelitis optica spectrum disorder: an international update// Neurology. - Vol. 84. – 2015.

Людмила Николаевна Марченко¹, Татьяна Владимировна Качан¹, Анастасия Александровна Далидович¹, Ольга Владиславовна Скрыпник²

1 УО "Белорусский государственный медицинский университет", Минск, Беларусь

2 УЗ "3-я городская клиническая больница им. Е.В. Клумова", Минск, Беларусь

ПЕРСОНАЛИЗИРОВАННЫЙ ПОДХОД К ЛЕЧЕНИЮ ПЕРЕДНЕЙ ИШЕМИЧЕСКОЙ ОПТИКОНЕЙРОПАТИИ

A personalized approach is proposed in the treatment of anterior ischemic optoneuropathy (AION). In 22 eyes with AION, an expressed anti-edematous effect of drugs that inhibit vascular endothelial growth factor (VEGF), which developed during 2 weeks within the therapeutic window, was proved, against 23 eyes with AION which did not receive anti-VEGF therapy, in which to achieve the same effect was required more than 1 months – outside the therapeutic window. In 24 eyes with AION, the neuroprotective effect of citicoline against the 21eye, to which the drug was not prescribed, was proved. According to the results of calculating k (the ratio of the thickness of the retinal nerve fibers layer (RNFL) by optical coherence tomography to the thickness of the RNFL according to scanning laser polarimetry), it is proposed to personify the prescribed treatment.

Актуальность и цель

Терапевтические мероприятия при передней ишемической оптиконеуропати (ПИОН) должны быть направлены на эффективное купирование отека зрительного нерва, а также его защиту от ишемии и восстановление поврежденных ганглионарных клеток сетчатки (ГКС) с учетом двухнедельной продолжительности терапевтического окна. Важно учитывать величину отека и стартовую гибель ГКС каждого пациента.

Целью исследования было улучшение результатов лечения ПИОН на основе персонализированного подхода.

Материалы и методы

В исследование включено 45 глаз 43 пациентов с острой стадией ПИОН (1 пациент с двусторонним процессом) в возрасте 61,0 (57,0-69,0) год, из них 20 мужчин и 24 женщины. Все глаза в острой стадии были разделены на 2 группы; 1) получавшие интравитреально (ИВ) ингибиторы фактора роста эндотелия сосудов (ФРЭС), 22 глаза 21 пациента и 2) не получавшие ИВ анти-ФРЭС терапию (23 глаза 23 пациентов). Оценивалась толщина перипапиллярного слоя нервных волокон сетчатки (СНВС) через 2 недели и через 1 месяц после начала лечения. Кроме того было сформировано 2 группы пациентов не в острой стадии ПИОН (> 2 месяцев после купирования отека), которым: 1) назначался цитиколин внутривенно (24 глаза 23 пациентов) и 2) цитиколин не включался в курс нейропротекторного лечения (21 глаз 21 пациента). Учитывали результаты визометрии, периметрические индексы MD и PSD и субъективную оценку качества зрения (СОКЗ) до и после лечения. Цитиколин вводился внутривенно по 1000 мг 1 раз в день в течение 10 дней.

Результаты

В глазах, получавших анти-ФРЭС терапию, выраженный противоотечный эффект наступал через 2 недели у 100% пациентов (22 глаза), а в группе сравнения – только в 33,3% случаев (7 глаз), $p < 0,01$. Полное разрешение отека в основной группе наступало через месяц во всех глазах, в группе сравнения – у 38,1% пациентов (8 глаз) ($p < 0,01$). У 86,4% пациентов (19 глаз), получавших анти-ФРЭС терапию, уменьшение отека сопровождалось повышением функциональных показателей разной степени выраженности в зависимости от стартовой гибели ГКС. В трех глазах (13,6%) функции не улучшились; в 2 глазах (9,1%) с высокой стартовой гибелью ГКС – не изменились, в 1 глазу (4,5%) с очень высокой стартовой гибелью ГКС – ухудшились. У пациентов, получавших цитиколин, выявлено статистически значимое улучшение показателя MD ($p < 0,01$) и СОКЗ ($p < 0,01$) по сравнению с группой, в которой препарат не назначался. По показателю остроты зрения и индекса PSD улучшение не достигло статистически значимого уровня.

Выводы

1) персонализированный подход в лечении ПИОН должен быть основан на оценке выраженности отека ГКС и степени их стартовой гибели; 2) при выраженном отеке ГКС (коэффициент k (отношение толщины ГКС по данным оптической когерентной томографии к толщине ГКС по данным сканирующей лазерной поляриметрии (СЛП)) $\geq 3,67$ – рассчитанного порогового значения гибели ГКС) рекомендуется включать в схему лечения анти-ФРЭС препараты; 3) при выраженной стартовой гибели ГКС (выраженное снижение двойного лучепреломления по данным СЛП, $p < 2\%$) рекомендуется включать в схему лечения нейротропный препарат цитиколин; 4) результаты расчета коэффициента k и определения стартовой гибели ГКС у каждого пациента лежат в основе персонализированного подхода к назначению медикаментозных средств у пациентов с ПИОН.

Татьяна Владимировна Качан¹, Людмила Николаевна Марченко¹, Александр Сергеевич Федулов¹, Анастасия Александровна Далидович¹, Ольга Владиславовна Скрыпник²

1 УО "Белорусский государственный медицинский университет", Минск, Беларусь

2 УЗ "3-я городская клиническая больница им. Е.В. Клумова", Минск, Беларусь

ПОВЫШЕНИЕ ЭФФЕКТИВНОСТИ ДИАГНОСТИКИ ДЕГЕНЕРАТИВНОЙ ОПТИКОНЕЙРОПАТИИ У ПАЦИЕНТОВ С РАССЕЯННЫМ СКЛЕРОЗОМ

To improve the diagnosis of degenerative optic neuropathy (ONP) in patients with multiple sclerosis (MS), the structural and functional parameters of 408 eyes 204 patients with MS and 126 eyes of 63 healthy individuals were analyzed. Using ROC analysis the threshold value of the perimeter index MD in the diagnosis of ONP was found to be -1.57 (sensitivity 79.2%), the value of the index of the area of excavation of the head of the disability - 0.368 (sensitivity 78,5%). A neural network analysis allowed to increase the sensitivity of detection of degenerative ONP in patients with MS to 84.0%.

Актуальность и цель

Среди неврологических заболеваний, сопровождающихся дегенеративными оптиконеуропатиями (ОНП) вследствие гибели ганглионарных клеток сетчатки (ГКС), особое место занимает рассеянный склероз (РС), который является самой распространенной причиной неврологической инвалидности нетравматической этиологии среди молодых людей. Целью исследования было повысить эффективность диагностики дегенеративной оптиконеуропатии (ОНП) у пациентов с РС.

Материалы и методы

Обследовано 408 глаз 204 пациентов с рецидивно-ремиттирующей формой РС, из них 63,7% женщин, (260 глаз) и 36,3% мужчин (148 глаз) возрасте 32,6±8,87 лет. В контрольную группу включено 126 глаз 63 здоровых лиц, которые соответствовали основной группе по возрасту и полу. Факторами исключения были: наличие миопической или гиперметропической рефракции средней и высокой степени, наличие сопутствующей оптикоретинальной патологии, отсутствие прозрачности сред. Анализировали показатели сканирующей лазерной поляриметрии (СЛП), оптической когерентной томографии (ОКТ), остроту зрения и периметрические индексы MD и PSD. Сравнивались результаты ROC анализа в выявлении пороговых значений исследуемых показателей и результаты нейросетевого анализа.

Результаты

С помощью ROC анализа выявлено пороговое значение периметрического индекса MD в диагностике дегенеративной ОНП у пациентов с РС, равное -1,57, которое позволило повысить чувствительность выявления ОНП до 79,2%. Определено пороговое значение показателя площади экскавации головки ДЗН – 0,368, которое соответственно способствовало повышению чувствительности до 78,5%. Чувствительность остальных показателей гибели ГКС у пациентов с РС не достигла 70%. Метод диагностики ОНП у пациентов с РС, основанный на нейросетевом анализе, позволил повысить

чувствительность ее выявления до 84,0% и определить 9 наиболее информативных комбинаций исследуемых параметров в выявлении гибели ГКС с чувствительностью от 73,0% до 96,0%. Наибольшую чувствительность в выявлении ОНП у пациентов с РС нейросетевой анализ определил у показателей размеров нейроретинального ободка.

Выводы

1) наибольшая чувствительность в выявлении ОНП у пациентов с РС у периметрического индекса MD свидетельствует о более раннем поражении центральных отделов зрительного тракта, чем зрительного нерва и сетчатки, 2) большая чувствительность в выявлении демиелинизирующей оптиконейропатии у морфометрических показателей головки ДЗН по результатам обоих методов отражает более раннее поражение ДЗН, чем сетчатки у пациентов с РС, что также косвенно свидетельствует о транссинаптическом, ретроградном поражении ретинальных ганглионарных клеток у данных пациентов; 3) нейросетевой анализ дает возможность повысить чувствительность выявления демиелинизирующей ОНП до 84,0% и определить наиболее чувствительные комбинации исследуемых параметров в ее диагностике с чувствительностью от 73,0% до 96,0%, что имеет большое практическое значение в выявлении раннего поражения ГКС у пациентов с РС.

Александр Сергеевич Федулов, Татьяна Владимировна Качан, Людмила Николаевна Марченко, Анастасия Александровна Далидович

УО "Белорусский государственный медицинский университет", Минск, Беларусь

РОЛЬ МОРФОМЕТРИЧЕСКИХ ПОКАЗАТЕЛЕЙ СЕТЧАТКИ В ОЦЕНКЕ ЭФФЕКТИВНОСТИ АУТОЛОГИЧНОЙ ТРАНСПЛАНТАЦИИ МЕЗЕНХИМАЛЬНЫХ СТВОЛОВЫХ КЛЕТОК У ПАЦИЕНТОВ С РАССЕЯННЫМ СКЛЕРОЗОМ

In order to determine the effect of autologous transplantation of mesenchymal stem cell (ATMSC) on the axons of retinal ganglion cells (RGC) in patients with multiple sclerosis (MS), the thickness of the of retinal nerve fibers layer (RNFL) was analyzed in 50 eyes before ATMSC, after 6, 12, 24 and 36 months and in 68 eyes of the comparison group. After 6 and 12 months the number of eyes with a thickening of RNFL was significantly greater in the main group than in the comparison group ($p < 0.001$). 2 years after ATMSC, leveling of the difference between groups was observed ($p > 0.05$). Significant difference between groups was again determined 3 years after ATMSC ($p < 0.05$). Thus, the obtained data suggest the neuroprotective and remyelinating effects of ATMSC on axons of RGC in patients with MS.

Актуальность и цель

Повреждение аксонов ганглионарных клеток сетчатки (ГКС) у пациентов с рассеянным склерозом (РС) указывает на перспективность использования показателей толщины слоя нервных волокон сетчатки (СНВС) в оценке предполагаемого нейропротекторного и ремиелинизирующего эффекта аутологичной трансплантации мезенхимальных стволовых клеток (АТМСК). Целью работы было установить влияние АТМСК на аксоны ГКС у пациентов с РС.

Материалы и методы

Изучены показатели толщины СНВС (мкм) по данным оптической когерентной томографии (ОКТ) 50 глаз 25 пациентов основной группы с рецидивно-ремиттирующей формой РС в возрасте 32,0 (25,0-35,0), Me (25% - 75%), 10 мужчин, 15 женщин, которым проводилась АТМСК. Показатели толщины СНВС пациентов основной группы сопоставляли с группой сравнения, включающей 68 глаз 34-х пациентов с рецидивно-ремиттирующей формой заболевания, в возрасте $33,0 \pm (25,0-39,0)$, среди которых было 9 мужчин и 25 женщин. Толщина СНВС оценивалась до АТМСК, затем через 6, 12, 24 и 36 месяцев.

Результаты

Показатели толщины СНВС (мкм) через 6, 12, 24 и 36 месяцев в основной группе были соответственно 88,02 (78,47-98,03); 91,36 (80,085-97,94); 86,96 (78,56-98,41); 87,00 (76,56-103,84); 89,41 (79,68-100,09) и в группе сравнения соответственно: 91,49 (83,31-100,54); 91,02 (80,18-101,75); 85,21 (77,92-95,20); 83,16 (75,53-92,36); 81,02 (74,01-91,74). Через 6 месяцев количество глаз с утолщением СНВС, %, (абс.), статистически значимо было больше в основной группе, 52, (26), чем в группе сравнения, 10,3 (7), ($p < 0,001$). Через год значимые различия сохранились. Через 2 года после АТМСК наблюдали нивелирование разницы между основной, 26,7 (8), группой и группой сравнения, 10,4 (5), по количеству

глаз с утолщением СНВС ($p > 0,05$). Через 3 года после АТМСК в основной группе опять было определено статистически значимое увеличение количества глаз с утолщением СНВС, 50,0 (9), в сопоставлении с группой сравнения, 80,6 (29), $p < 0,05$.

Выводы

1) полученные данные позволяют предположить нейропротекторное и ремиелинизирующее воздействие АТМСК на аксоны ГКС у пациентов с РС. Данный эффект максимальный через 6 месяцев, сохраняется 1 год, нивелируется 2 года спустя и снова определяется через 3 года после АТМСК; 2) у пациентов с рецидивно-ремиттирующей формой РС выявляется явная тенденция к истончению СНВС даже на фоне клинической ремиссии заболевания, что свидетельствует о постоянном прогрессировании аксональной дегенерации.

Сергей Алексеевич Лихачёв, Рышард Ромуальдович Сидорович, Александра Николаевна Крамаренко, Маргарита Андреевна Шаплыко

РНПЦ неврологии и нейрохирургии, Минск, Беларусь

СЛУЧАЙ КОНТРАЛАТЕРАЛЬНОГО ПОРАЖЕНИЯ ГЛАЗОДВИГАТЕЛЬНОГО НЕРВА У ПАЦИЕНТКИ С РАЗОРВАВШЕЙСЯ АНЕВРИЗМОЙ СУПРАКЛИНОИДНОГО ОТДЕЛА ВСА

The third nerve dysfunction usually results from a direct compression of the nerve by the aneurysm rupture or growth. However, contralateral presentation is a very rare clinical finding. Further investigation of mechanisms of the contralateral oculomotor nerve lesion in patients with ICA aneurysm is needed. Atypical third nerve dysfunction may persist during postoperative rehabilitation. So, systematic examination of the oculomotor function in dynamic is needed, and in case of new or worsened symptoms revealing MRI must be recommended. Here we made a case report of clinical presentation of the atypical oculomotor nerve palsy in patient with ICA aneurysm.

Актуальность и цель

Ипсилатеральное поражение глазодвигательного нерва (3 ЧН) – одно из типичных проявлений аневризм сонной артерии, связанное с прямым воздействием растущей или разорвавшейся аневризмы на нерв. Контралатеральное поражение 3 ЧН на фоне аневризмы ВСА без её прямого воздействия на нерв является редкой клинической находкой.

Учитывая редкую встречаемость данной симптоматики и вероятность её сохранения после выписки, вопрос наблюдения таких пациентов остаётся актуальным для офтальмологов и неврологов.

Материалы и методы

Пациентка 24 лет. Переведена из ОКБ в РНПЦ неврологии и нейрохирургии для дальнейшего лечения с диагнозом: Разорвавшаяся аневризма супраклиноидного отдела правой ВСА. Субарахноидальное и внутрижелудочковое кровоизлияние от 01.04.19. Вторичный гемодинамический инфаркт в бассейне правой СА от 16.04.19, подострый период. Глазодвигательные нарушения, левосторонняя гемианопсия, левосторонний гемипарез.

МРТ от 19.05.19.: в лобно-височно-теменно-затылочной области справа – зона повышения интенсивности сигнала размерами 46x105 мм. В проекции базальных ядер справа – зоны ограничения диффузии. В субарахноидальном пространстве височно-теменно-затылочной области – геморрагическое содержимое. Боковые желудочки асимметрично расширены, левый – компремирован. Кровь в 3-м и 4-м желудочке, следы крови в боковых желудочках. Перивентрикулярный отёк. Заключение: картина зоны подострой ишемии в правом полушарии ГМ. Субарахноидальное и внутрижелудочковое кровоизлияние, внутренняя гидроцефалия.

Результаты

Пациентке 20.05.19 проведена операция – клипирование шейки аневризмы.

Осмотр офтальмологом проводился на 1-е, 7-е и 14-е сутки после операции. Подробное описание глазодвигательных нарушений в период до поступления в центр отсутствовало. Поэтому оценить сроки и порядок их появления невозможно.

Офтальмологический статус: 1-е сутки: оценка объема движений OD затруднена из-за выраженного отека век. Выявлен парез 3 и 6 ЧН слева. Левосторонняя гомонимная гемианопсия. 7-е сутки: Двусторонний парез 6 ЧН. Парез 3 ЧН с положительной динамикой. Размер зрачка и фотореакция на OS нормализовалась, сохраняется ограничение поворота OS кверху. 14-е сутки: Сохраняется двусторонний парез 6 ЧН. OS периодически не доводит кверху. Зрачки равновеликие, фотореакции живые. Таким образом, функция 3 ЧН слева почти полностью нормализовалась к концу второй недели после операции.

Пациентка переведена в областной центр для дальнейшего реабилитационного лечения.

Выводы

На фоне разорвавшейся аневризмы супраклиноидного отдела ВСА возможно развитие нетипичного – контралатерального – поражения 3 ЧН. На этапе реабилитации такие пациенты нуждаются в контроле динамики глазодвигательных функций. При обнаружении отрицательной динамики или новой симптоматики со стороны глазодвигательных функций необходимо рекомендовать повторное МРТ ГМ.

Механизмы развития контралатерального поражения 3 ЧН при аневризме ВСА требуют дальнейшего изучения.

Людмила Николаевна Марченко¹, Татьяна Владимировна Качан¹, Анастасия Александровна Далидович¹. Ольга Владиславовна Скрыпник²

1 УО "Белорусский государственный медицинский университет", Минск, Беларусь

2 УЗ "3-я городская клиническая больница им. Е.В. Клумова", Минск, Беларусь

СПОСОБ РАННЕЙ ДИАГНОСТИКИ ПОВРЕЖДЕНИЯ АКСОНОВ ГАНГЛИОНАРНЫХ КЛЕТОК СЕТЧАТКИ ПРИ ПЕРЕДНЕЙ ИШЕМИЧЕСКОЙ ОПТИЧЕСКОЙ НЕЙРОПАТИИ

In order to develop a method for diagnosing the death of retinal ganglion cells (RGC) with anterior ischemic optic neuropathy (AION), 45 eyes of 43 patients with acute stage of AION and 74 eyes of 37 healthy patients were examined. The coefficient k was calculated (the ratio of the thickness of the retinal nerve fibers layer (RNFL) according to optical coherence tomography to the thickness of the RNFL according to scanning laser polarimetry). Using ROC analysis, a threshold value of $k = 2.15$ was determined, differentiating AION from the norm (sensitivity 91.1%) and $k = 3.67$, after which damage to ganglion cells leads to their death (sensitivity 87.5%). In patients with AION 4 variants of the pathological ratio of the optic disc edema and early axon lesion of the axons of RGC were determined.

Актуальность и цель

Для прогнозирования функционального исхода и результатов лечения при неартериитной передней ишемической оптиконеуропатии (ПИОН) важно иметь возможность выявлять и мониторировать не только уровень отека аксонов ганглионарных клеток сетчатки (ГКС), но и степень их дегенеративного повреждения.

Цель исследования заключалась в разработке способа ранней диагностики гибели ГКС при ПИОН на основе комплексной оценки оптических когерентных и лазерных поляриметрических результатов исследования.

Материалы и методы

В исследование включено 45 глаз 43 пациентов с острой стадией ПИОН (1 пациент с двусторонним процессом) в возрасте 61,0 (57,0-69,0) год, из них 20 мужчин и 24 женщины. Группу контроля составили 74 глаза 37 здоровых лиц, сопоставимых с лицами основной группы по возрасту и полу. Оценивали структурные и функциональные параметры поражения ГКС: остроту зрения, периметрические индексы MD и PSD, показатели толщины перипапиллярного слоя нервных волокон сетчатки (CHVC) по данным оптической когерентной томографии (ОКТ) и сканирующей лазерной поляриметрии (СЛП): среднюю, а также в верхнем и нижнем секторах. Рассчитывали коэффициент k – интегральный показатель как степени выраженности отека ГКС, так и степени их истончения: соотношение толщины слоя нервных волокон сетчатки (CHVC) по данным ОКТ к толщине CHVC по данным СЛП (мкм). Коэффициент k определяли по каждому показателю толщины CHVC. Для получения значения коэффициента k , которое бы идентифицировало ПИОН от нормы, использовали ROC-анализ.

Результаты

У коэффициента k выявлено большее различие между глазами с ПИОН и здоровыми глазами по сравнению с другими параметрами. Для дифференциальной диагностики ПИОН и нормы определено пороговое значение коэффициента k , равное 2,15, что позволяет повысить чувствительность до 91,1% (специфичность 94,6%). Выявлено пороговое значение коэффициента k , равное 3,67, после которого поражение ганглионарных клеток приводит к их гибели (чувствительность 87,5%, специфичность 81,0%). У пациентов с ПИОН определены 4 варианта патологического соотношения отека диска зрительного нерва (ДЗН) и раннего поражения аксонов ГКС: 1) очень высокая степень стартовой гибели ГКС ($k \geq 3,67$ и выраженное снижение двойного лучепреломления (ДЛП) по данным СЛП, $p < 2\%$); 2) высокая степень – $k < 3,67$ и выраженное снижение ДЛП, $p < 2\%$; 3) средняя степень – $k \geq 3,67$ и отсутствие, либо умеренное снижение ДЛП, $p \geq 5\%$ или $p < 5\%$; 4) слабая степень – $k < 3,67$ и отсутствие, либо умеренное снижение ДЛП, $p \geq 5\%$ или $p < 5\%$.

Выводы

I) параметр k оказался наиболее чувствительным показателем выраженности ПИОН, так как он отражает и отечную, и дегенеративную составляющую поражения аксонов ГКС;

II) полученная градация вариантов патологического соотношения отека ДЗН и раннего поражения аксонов ГКС позволяет индивидуально для каждого пациента прогнозировать функциональный исход заболевания: 1 вариант – неизбежное ухудшение зрительных функций; 2 вариант – возможна стабилизация процесса на имеющемся уровне в отличие от 1 варианта; 3 вариант – возможна не только стабилизация зрительных функций, но и их повышение, так как велика вероятность нахождения во временном терапевтическом окне, когда ДЛП аксонов ГКС снижено, но гибель их еще не наступила; 4 вариант – прогноз в отношении зрительных функций благоприятный.

III) предложенная градация позволяет предложить персонализированный подход в лечении пациентов с ПИОН.

Наталья Григорьевна Завгородняя, Игорь Федорович Беленичев, Сергей Валериевич Михальчик, Анна Пичахчи

Запорожский государственный медицинский университет, Запорожье, Украина

ФАРМАКОЛОГИЧЕСКАЯ МОДУЛЯЦИЯ HSP 70 – НОВЫЕ ПОДХОДЫ К НЕЙРОПРОТЕКЦИИ В СОВРЕМЕННОЙ ОФТАЛЬМОЛОГИИ

Pharmacological Modulation HSP 70 - New Approaches to neuroprotection in a modern ophthalmology. Doctor of Medicine, Professor Zavgorodnya N.G., Doctor of Medical Sciences, Professor Belenichev I.F., MD, Mykhalchyk S.V. Pichahchi A.N. Zaporizhzhya State Medical University

Recent studies have shown that ischemic damage to the retina is based on glutamate excitotoxicity, energy deficiency, NO overproduction, and oxidative stress. Based on these studies, it should be determined that one of the promising areas of treatment for ischemic ophthalmopathy is the use of neuroprotectors. It was found that modeling of ischemic ophthalmopathy leads to an increase in the retina of the retina NR2 (4.77 times) and a decrease in HSP70 (by 87%), which indicates a pronounced neurodestruction. Administration to animals with ischemic ophthalmopathy of Melatonin, Citicoline, and especially Cerebrocurin, led to a decrease in NR2 and an increase in HSP70. Piracetam did not have a significant neuroprotective effect. The results obtained experimentally substantiate the prospect of further research.

Актуальность и цель

Исследованиями последних лет установлено, что в основе ишемических повреждений сетчатки глаза лежат глутаматная эксайтотоксичность, энергодефицит, гиперпродукция NO, оксидативный стресс. Базируясь на этих исследованиях, следует определиться, что одним из перспективных направлений лечения ишемической офтальмопатии является применение нейропротекторов.

Материалы и методы

Целью настоящего исследования явилось оценить эффективность препаратов – нейропротекторов – Цереброкурина, Мелатонина, Цитиколина и Пирацетама при экспериментальной ишемической офтальмопатии. Ишемическую офтальмопатию моделировали у белых беспородных крыс самцов (масса 220-240 г.) по методу Li Y., Schlamp et al (2002) путем однократного интравитреального введения NMDA (200 мМ). Исследуемые препараты вводили в течение 5 суток сразу после инъекции NMDA - Цереброкурин (150 мкл/кг), Цитиколин (250 мг/кг), Мелатонин (10 мг/кг), Пирацетам (500 мг/кг). В гомогенате сетчатки глаза методом ИФА определяли NR2-пептид – маркер ишемического повреждения нервной ткани и белок теплового шока (HSP70) в качестве маркера эндогенной нейропротекции.

Результаты

Установлено, что моделирование ишемической офтальмопатии приводит к повышению в гомогенате сетчатки NR2 (в 4,77 раз) и снижению HSP70 (на 87%), что свидетельствует о выраженной нейродеструкции.

Выводы

Введение животным с ишемической офтальмопатией Мелатонина, Цитиколина и, особенно Цереброкурина, приводило к снижению NR2 и повышению уровня HSP70. Пирацетам не оказывал достоверного нейропротективного эффекта. Полученные результаты экспериментально обосновывают перспективность дальнейших исследований.

6

ДЕТСКАЯ ОФТАЛЬМОЛОГИЯ

PEDIATRIC OPHTHALMOLOGY

Галина Анатольевна Суцень¹, Валентина Федоровна Иванова², Людмила Николаевна Марченко²

1 УЗ «Минская областная детская клиническая больница», Минск, Беларусь

2 УО «Белорусский государственный медицинский университет», Минск, Беларусь

ВОЗМОЖНОСТИ РЕАБИЛИТАЦИИ ДЕТЕЙ С ТЕРМИНАЛЬНЫМИ СТАДИЯМИ РЕТИНОПАТИИ НЕДОНОШЕННЫХ

The purpose of this study was to report the anatomical and functional results of surgery in patients with late cicatricial ROP (cicatricial stage 4B) with subtotal retinal detachment (RD). The data of the analysis of rehabilitation of 66 children (132 eyes) with ROP in terminal stages in the long-term period are presented according to the eye center of 4 city clinical children's hospital in Minsk. The observation period was 5-17 years. Laser retinal ablation was performed in 27 children, extrascleral interventions in 20 children, vitreous surgery in 31, glaucoma surgery in 15, cataract surgery in 5 patients, anti-VGF treatment in 6 patients.

Scleral buckle surgery at the terminal stages of ROP using anti-VGF drugs retains visual function and an acceptable anatomical result, is an effective method for the prevention of late complications.

Актуальность и цель

Во всем мире ретинопатия недоношенных (РН) занимает лидирующее место среди причин слепоты и слабовидения у детей. В то же время РН рассматривается комитетом ВОЗ как потенциально преодолимая причина слепоты.

Цель работы: Оценить эффективность реабилитации детей с РН терминальных стадий по данным глазного центра 4 ДКБ г. Минска.

Материалы и методы

Проведен анализ результатов обследования, лечения и динамического наблюдения 66 детей (132 глаза) в глазном отделении и консультативном центре 4 ДКБ г. Минска. Период наблюдения составил 5-17 лет. Это были пациенты с 4 и 5 стадиями ретинопатии, которые прошли развитие заболевания от активной до рубцовой фазы. Масса тела при рождении составила от 570 до 1500 гр., срок гестации - 25-35 недель. У всех детей имелись сопутствующие хронические соматические заболевания: последствия перинатальной инфекции - у 20,3%, неврологические нарушения - у 54,2%.

Офтальмологическое обследование включало: визометрию, рефрактометрию, скиаскопию, биомикроскопию, прямую и обратную офтальмоскопию, офтальмоскопию с трехзеркальной линзой Гольдмана, гониоскопию, эхобиометрию, эхоскопию, тонометрию, осмотр педиатрической ретинальной камерой RetCam, оптическую когерентную томографию, МРТ головного мозга.

Результаты

В активной фазе РН лазеркоагуляция сетчатки проведена 27 детям, витреальная хирургия – 31, экстрасклеральная – 20, антиглаукомные операции – 15, хирургия катаракт – 6, анти-VGF терапия – 6 пациентам.

С РН 4 а,б наблюдалось 26 человек (39,3%). Острота зрения (ОЗ) в отдаленный период – от 0,01 до 0,1.

5 стадия РН диагностирована у 40 детей (60,6%).

У 4-х пациентов с 5 стадией проведены экстрасклеральные операции в комбинации с анти-VGF терапией. Во всех случаях сохранена ОЗ (0,03-0,15).

ОЗ после витреальной хирургии – светоощущение у 6 детей, фиксация источника света – у 2-х, у 8 детей зрение отсутствовало. Осложнения в отдаленном периоде – гемофтальм, репролиферация, отслойка сетчатки, глаукома, увеит, phthisis bulbi.

У детей, при своевременно проведенном хирургическом лечении, сохранены зрительные функции либо удовлетворительный косметический эффект без воспалительных явлений и нарушений гидродинамики глаза.

Выводы

1. Ретинопатия недоношенных, независимо от того, проводилось лечение или нет, может привести к развитию поздних осложнений, чреватых потерей зрения на протяжении всей жизни.
2. Своевременная лазерная коагуляция сетчатки, выявление и экстренная хирургия поздних осложнений РН, коррекция сопутствующей патологии позволяют сохранить и повысить зрение у значительного числа детей в рубцовую фазу РН.
3. При РН 5 стадии следует с осторожностью использовать витреальные вмешательства. Функциональный результат хирургии остается невысоким, а осложнения значительно снижают качество жизни ребенка.
4. Применение экстрасклеральной хирургии в терминальных стадиях ретинопатии в комбинации с ингибиторами ангиогенеза позволяет сохранить зрительные функции и добиться приемлемого анатомического результата, является эффективным методом профилактики поздних осложнений.

Оксана Олеговна Макаревич¹, Наталья Евгеньевна Конопля¹, Лариса Владимировна Науменко², Екатерина Павловна Жилева², Вячеслав Сергеевич Млечко²

1 Республиканский научно-практический центр детской онкологии, гематологии и иммунологии, Минск, Беларусь

2 Республиканский научно-практический центр онкологии и медицинской радиологии имени Н.Н. Александрова, Минск, Беларусь

КЛИНИКО-ЭПИДЕМИОЛОГИЧЕСКИЕ АСПЕКТЫ РЕТИНОБЛАСТОМЫ В РЕСПУБЛИКЕ БЕЛАРУСЬ ЗА ПЕРИОД 1997-2018 ГГ.

Of 144 children diagnosed with retinoblastoma in 191 eyes, boys had 73 (50.7 %), girls 71 (49.3 %). The crude incidence of retinoblastoma in the age group of 0-14 years for the period 1997-2018 was 0.406 ± 0.034 . The standardized incidence in the age group of 0-14 years for the period 1997-2018 was 0.497 ± 0.041 . The diagnosis was made in the first year of life in 38.2 % of cases. Monolateral retinoblastoma was detected in 97 patients (67.4%), bilateral retinoblastoma - in 47 cases (32.6%). Family history was diagnosed in 4 children (2.8 %). Enucleated 101 eyes (52.9 %) in 26 children with binocular retinoblastoma, and two children with binocular retinoblastoma enucleated both eyes, 75 children with monocular retinoblastoma. The overall survival rate for the study period was $92\% \pm 2\%$. The relapse-free survival rate was $73\% \pm 4\%$.

Актуальность и цель

Ретинобластома является наиболее часто встречающейся внутриглазной опухолью детского возраста. Целью данной работы является проведение клинко-эпидемиологического анализа случаев ретинобластомы в Республике Беларусь за период 1997-2018 гг.

Материалы и методы

Проведен ретроспективный анализ амбулаторных карт и историй болезни пациентов с ретинобластомой, наблюдавшихся и проходивших лечение в Центре детской онкологии, гематологии и иммунологии Республики Беларусь за период 1997-2018 гг., а также в работе использованы данные детского канцер-субрегистра Республики Беларусь.

Результаты

Из 144 детей с диагнозом ретинобластомы на 191 глазу мальчиков было 73 (50,7 %), девочек 71 (49,3 %). Грубый интенсивный показатель заболеваемости ретинобластомой в возрастной группе 0-14 лет за период 1997-2018 гг. составил $0,406 \pm 0,034$. Стандартизированная по возрасту заболеваемость (мировой стандарт) в возрастной группе 0-14 лет за период 1997-2018 гг. составила $0,497 \pm 0,041$. Диагноз был выставлен на первом году жизни в 38,2 % случаев. Монолатеральная ретинобластома выявлена у 97 пациентов (67,4%), билатеральная ретинобластома - в 47 случаях (32,6%). Отягощенная наследственность выявлена у 4 детей (2,8%). Энуклеирован 101 глаз (52,9 %) у 26 детей с бинокулярной ретинобластомой, причем у двоих детей с бинокулярной ретинобластомой энуклеировано оба глаза, у 75 детей с монокулярной

ретинобластомой. Показатель общей выживаемости за исследуемый период составил $92\pm 2\%$. Показатель безрецидивной выживаемости составил $73\pm 4\%$.

Выводы

Лечение ретинобластомы является задачей команды специалистов. Внедрение современных методов диагностики и лечения позволит выявлять данное заболевание на более ранней стадии, что позволит использовать органосохранные методы лечения ретинобластомы, тем самым уменьшить количество энуклеаций, а также сохранить зрительные функции у детей с данной патологией. Создание групп генетического риска по развитию ретинобластомы также является важным звеном в мониторинге данного заболевания.

Ольга Александровна Рудая¹, Игорь Николаевич Смирнов¹, Галина Федоровна Полякова²

1 ГУ Республиканский научно-практический центр «Мать и дитя», Минск, Беларусь

2 УЗ «Гродненская областная детская клиническая больница», Гродно, Беларусь

КЛИНИЧЕСКИЙ СЛУЧАЙ ВРОЖДЁННОЙ ДИСЛИПИДЕМИИ. ВЗГЛЯД ИЗНУТРИ

This article presents a clinical case of lipaemia retinalis in a newborn baby, who suffers from Lipoprotein lipase deficiency type 5 hyperlipoproteiemia.

The most common clinical presentation are creamy appearance of fasting plasma, episodic abdominal pain, pancreatitis, eruptive xanthomas, lipaemia retinalis, hepatosplenomegaly, increased concentration of triglycerides in plasma, hyperchylomicronemia.

Актуальность и цель

Липемия сетчатки – редкая глазная манифестация гипертриглицеридемии, которое было описано в 1932 году в докладе Burger и Grutz, развиваться у больных с гипертриглицеридемией и характеризуется кремово-белым цветом сосудов сетчатки. Картина глазного дна обусловлена наличием большого числа хиломикрон в кровеносных сосудах [2,3].

Острота зрения как правило остается прежней, несмотря на вторичное сладжирование в венах сетчатки [1].

Материалы и методы

Пациент К. родился в январе 2019 года. Мальчик от первой беременности (ЭКО), первых родов (Кесарево сечение) в сроке 40 недель с массой при рождении 3750 г, длиной тела 53 см, 8/9 баллов по шкале Апгар. Ребёнок с первых дней жизни находился на грудном вскармливании. В возрасте 1 месяца и 7 дней пациент поступил в УЗ «Гродненская областная детская клиническая больница» с жалобами на наличие у ребёнка на лице и туловище «жировичков», которые появились в возрасте 2-х недель. При обследовании в анализе крови невозможно было оценить уровень гемоглобина из-за выраженного хилёза (сыворотка цвета топлёного молока).

Ребёнок был осмотрен офтальмологом на RetCam II: ДЗН- бледные, границы чёткие, артерии и вены белого цвета.

Рисунок 2 – картина глазного дна пациента К.

Для дальнейшего обследования пациент был переведён в ГУ Республиканский научно-практический центр «Мать и дитя» (РНПЦ «Мать и дитя»).

Результаты

В РНПЦ «Мать и дитя» проведено обследование пациента. Пациент консультирован генетиком, эндокринологом, офтальмологом.

Таблица 2. Биохимический анализ крови

Показатели Данные пациента Возрастная норма

Триглицериды, ммоль/л 19,02 0,36-1,48

Общий холестерин, ммоль/л 17,7 1,3-4,4

ЛПВП, ммоль/л 7,46 0,78-1,68

ЛПНП, ммоль/л 1,56 0,2-1,04

Заключение детского эндокринолога: наследственная форма дислипидемии. Заключение генетика: гиперлипопротеинемия 1/5 типа. Глазное дно: ДЗН бледные, границы четкие, ход сосудов обычный, в крупных сосудах до середины первой зоны частично прослеживается кровоток, макулярная зона чистая, макулярный рефлекс выражен, периферия без видимой патологии.

На основании характерных жалоб, возраста пациента, осмотра пациента, изменений на глазном дне, анализа результатов проведенных лабораторных исследований, был выставлен диагноз: гиперлипопротеинемия 5 типа.

Пациент выписан из стационара под наблюдение участкового педиатра и офтальмолога.

Выводы

1. Ранняя диагностика с правильной постановкой диагноза и своевременно начатое лечение могут минимизировать вероятность развития осложнений.
2. Окончательный диагноз гиперлипопротеинемии должен основываться на результатах клинического исследования, лабораторных показателях, заключения генетиков и эндокринологов.

Литература

1. Джек Кански. Lipaemia retinalis // Клиническая офтальмология. – 2009. – С. 622.
2. Хойт, К. С. Липемия сетчатки / К.С.Хойт, Д.Тейлор// Детская офтальмология. – 2016. – Том 1. – С. 634-635.
3. William L.Nyhan, Bruce A. Barshop and Pinar T.Ozand. Lipoprotein lipase deficiency, type 1 hyperlipoproteinemia // Atlas Metabolic Diseases. – 2005. – P. 582-585.

Рисунок 1. Картина глазного дна пациента с гиперлипидемией.

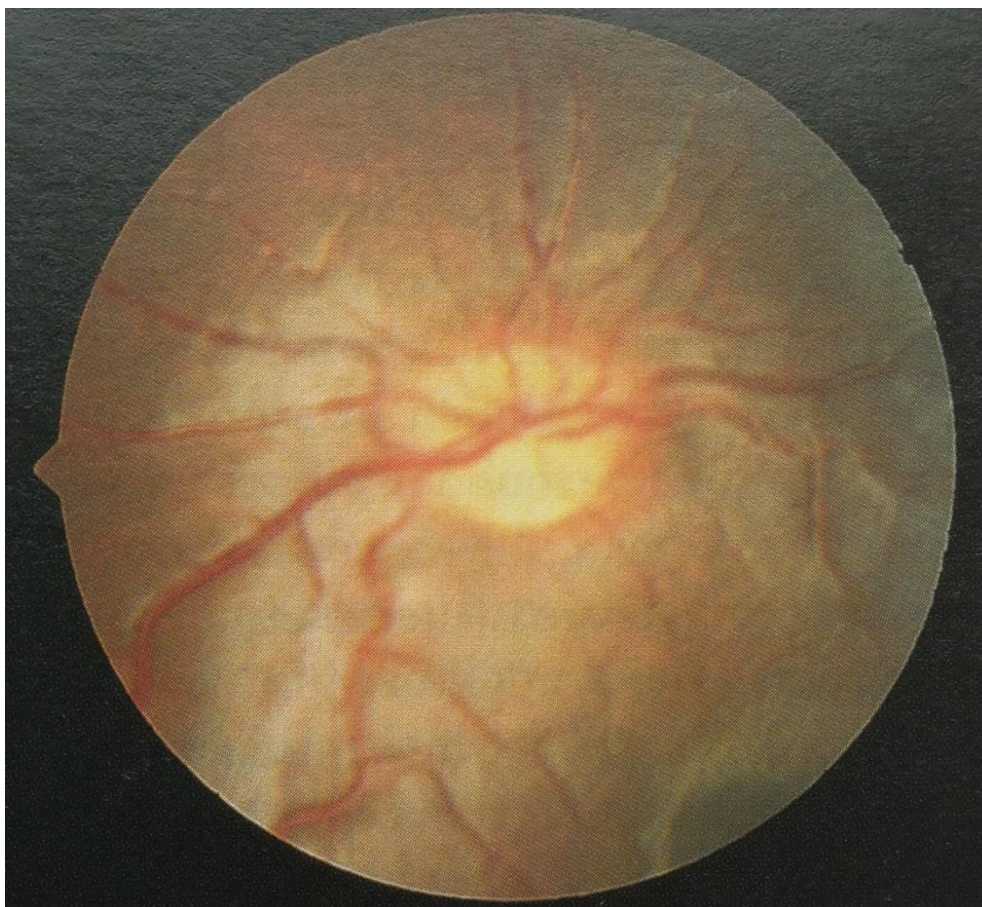
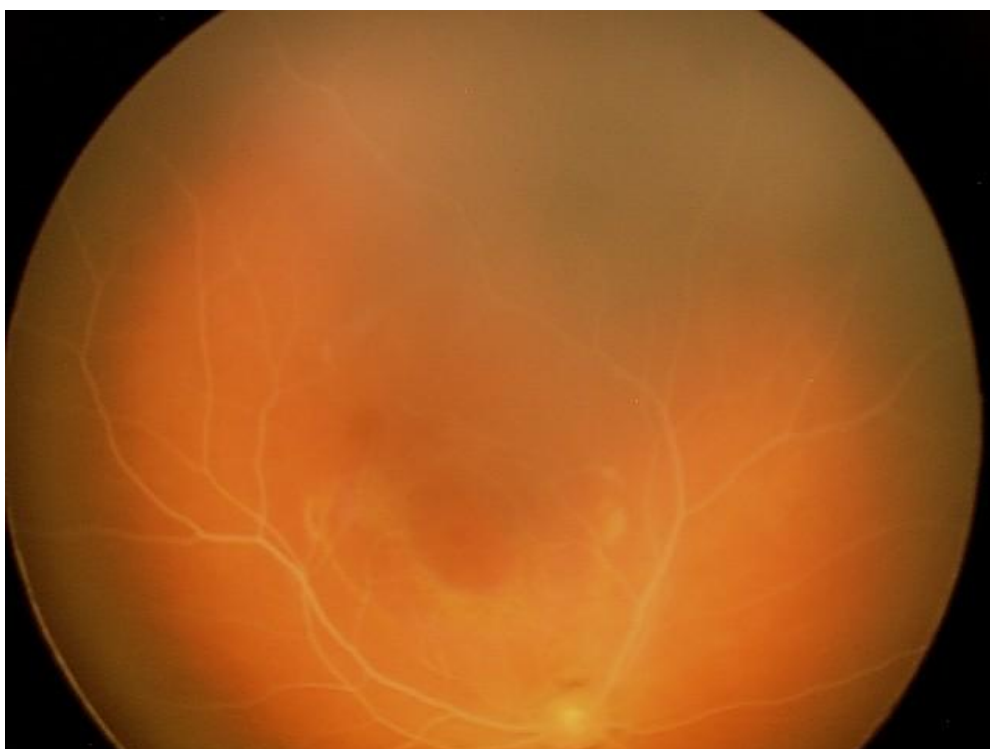


Рисунок 2. Картина глазного дна пациента К.



Галина Анатольевна Сущеня¹, Людмила Николаевна Марченко², Елена Анатольевна Сущеня³

1 УЗ "Минская областная детская клиническая больница", Минск, Беларусь

2 УО «Белорусский государственный медицинский университет», Минск, Беларусь

3 ГУО "БелМАПО", Минск, Беларусь

КОМБИНИРОВАННОЕ ФАРМАКО - ФИЗИОТЕРАПЕВТИЧЕСКОЕ ВОЗДЕЙСТВИЕ НА ФУНКЦИОНАЛЬНОЕ СОСТОЯНИЕ СЕТЧАТКИ У ДЕТЕЙ ПОСЛЕ ХИРУРГИЧЕСКОГО ЛЕЧЕНИЯ ОТСЛОЙКИ

Abstract: analysis of the effectiveness of a new post-operative treatment for retinal detachment in 26 children, compared with 20 patients in the control group. The method includes instillation of phenylephril 5% eye drops and transcerebral electrophoresis of epidocrine 0.5%. Efficiency is confirmed by the positive dynamics of visual acuity by 0.05-0.2 in 63.4% of the eyes, an expansion of the field of view by 5-15 degrees in 72.3% of the eyes, and an improvement in the blood flow velocity of the great vessels of the eye. Pharmacy-physiotherapeutic treatment can be used in combination with standard treatment for retinal detachment in children.

Key words: retinal detachment in children, new post-operative treatment, trans-cerebral electrophoresis

Актуальность и цель

Отслойка сетчатки (ОС) у детей отличается от данной патологии у взрослых быстрым развитием пролиферативной витреоретинопатии, высокой частотой макулы – офф, прогрессирующим снижением остроты зрения после оперативного лечения.

Актуальной задачей остается разработка эффективных методов послеоперационного восстановления зрения у детей с ОС.

Цель: оценить эффективность фармако-физиотерапевтического воздействия на функциональное состояние сетчатки у детей после хирургического лечения ОС.

Материалы и методы

46 детей с оперированной ОС были распределены в две сопоставимые группы – основную (26 глаз) и контрольную (20 глаз). Средний возраст пациентов составил $13,3 \pm 2,1$ года, длительность наблюдения - $10,5 \pm 1,3$ месяца. Наилучшая корригированная острота зрения варьировала от светопроекции до 0,07, сужение поля зрения – в пределах 20-300. Лечение проводили на 20-25 день после операции.

Пациентам контрольной группы выполняли пеннализацию здорового глаза, фотостимуляцию оперированного глаза ежедневно курсом до 10 процедур. Пациентам основной группы дополнительно проводили курс фармако-физиотерапии: инстилляции в конъюнктивальную полость фенилэфрина (раствора неосинефрина 5%) и последующего электрофореза ипидакрина (раствора нейромидина 0,5%) по глазо-затылочной методике 10 процедур ежедневно.

Эффективность лечения оценивали по динамике остроты зрения, поля зрения, скорости кровотока в центральной артерии сетчатки (ЦАС).

Результаты

Клиническое улучшение выявлено у пациентов обеих групп. В основной группе в 63,4% глаз отмечалось улучшение остроты зрения на 0,05-0,2 при аналогичном возрастании зрительной функции в контрольной группе в 39,5% глаз ($p < 0,05$); расширение поля зрения на 5-15 градусов произошло в 72,3% глаз в основной группе и в 45,9% глаз – в контрольной группе ($p < 0,05$). Регистрировалось статистически значимое увеличение скорости кровотока в ЦАС у пациентов основной группы на $0,2 \pm 0,05$ см/с, по сравнению с отсутствием изменений в контрольной.

Выводы

Комбинированное фармако-физиотерапевтическое воздействие на функциональное состояние сетчатки у детей после хирургического лечения отслойки в сочетании с окклюзирующим и светостимулирующим воздействием способствует улучшению остроты зрения, расширению поля зрения и возрастанию показателей скорости кровотока в ЦАС после применения метода и при контроле через 1 месяц по сравнению с базисной терапией.

Дмитрий Евгеньевич Абельский¹, Игорь Генрихович Заборовский, Светлана Вячеславовна Кукина, Амина Камалевна Хаддад², Виктория Вацлавовна Савич², Любовь Александровна Столярова²

1 ГУО «БелМАПО», Минск, Беларусь

2 УЗ «10-я городская клиническая больница» г. Минска, Беларусь

КРОССЛИНКИНГ РОГОВИЦЫ У ДЕТЕЙ

The article highlights the effectiveness of corneal crosslinking treatment in children. Cases of 19 patients (26 eyes) with progressive keratoconus that underwent corneal crosslinking (Dresden protocol) were analyzed. Corneal stabilization as well as keratometric indexes and visual function improvement was found in all cases. Corneal crosslinking seems to be a good option for the treatment of progressive keratoconus in children.

Актуальность и цель

В последнее десятилетие увеличилось количество случаев кератоконуса у детей. Манифестация заболевания может начинаться с возраста 6 лет, течение, как правило, стремительное с постоянным прогрессированием. Кросслинкинг роговицы является золотым стандартом хирургического лечения кератоконуса у взрослых, эффективно замедляя или останавливая его прогрессирование.

Цель. Оценить эффективность кросслинкинга роговицы у детей с диагнозом кератоконус.

Материал и методы

В исследование были включены 19 пациентов (26 глаз) с прогрессирующим кератоконусом. Средний возраст составил 14 лет (от 11 до 17), 13 мальчиков и 6 девочек. Кератометрические индексы Kmax и Kavg составили $53,4 \pm 4,2$ и $49,8 \pm 2,4$ соответственно, пахиметрия в тонкой точке - 468 ± 26 мкм. Некорригированная острота зрения (НОЗ) составила $0,2 \pm 0,3$, наилучшая корригированная острота зрения (НКОЗ) $0,6 \pm 0,2$. Пациентам выполнялся кросслинкинг роговицы по Дрезденскому протоколу с применением 0,1 % р-ра рибофлавина с декстраном mediocross D на УФ-лампе IROC UV-X 1000. Оценка кератотопографии и пахиметрии проводилась на кератотопографе Tomey TMS-5.

Результаты

Значения кератометрических индексов Kmax и Kavg, увеличение которых отмечается в первые месяцы после операции, через 3,4 и 5,0 месяцев, соответственно, вернулись к предоперационным, а к 12-му месяцу после проведения операции – снизились в среднем на 2,5 и 2,1 D. Указанные топографические изменения привели и к улучшению зрительных функций: НОЗ и НКОЗ увеличились на 1,1 и 1,2 соответственно. Ни в одном из исследуемых случаев не отмечалось прогрессирования кератоконуса через 6 и 12 месяцев после проведения операции.

Выводы

Кросслинкинг роговицы является эффективным способом лечения прогрессирующего кератоконуса у детей, позволяющим остановить прогрессирование эктазии и улучшить зрительные функции глаза. Послеоперационный период у детей по тенденциям изменения кератометрических данных и зрительных функций протекает схоже с взрослыми, однако нормализация кератометрических индексов происходит быстрее. Учитывая, что более 80% случаев кератоконуса у детей являются прогрессирующими, проведение кросслинкинга роговицы показано при первичной постановке диагноза кератоконус.

Виктория Владимировна Фирсова¹, Александр Владимирович Терещенко¹, Ирина Георгиевна Трифаненкова¹, Юлия Александровна Сидорова¹, Владимир Юрьевич Кириллов²

1 Калужский филиал ФГАУ «НМИЦ «МНТК «Микрохирургия глаза» им. акад. С.Н. Федорова» Минздрава России, Калуга, Россия

2 ООО «Эверест»

ОБОСНОВАНИЕ ПРИМЕНЕНИЯ ГЕКСАГОНАЛЬНОЙ ФОРМЫ ПАТТЕРНА В ХОДЕ ПАТТЕРНОВОЙ ЛАЗЕРНОЙ КОАГУЛЯЦИИ СЕТЧАТКИ ПРИ АКТИВНОЙ РЕТИНОПАТИИ НЕДОНОШЕННЫХ

Purpose is to mathematically substantiate the tissue-preserving effect on the retinal hexagonal pattern during the laser treatment of active retinopathy of prematurity.

Material and methods. At the first stage of the study, a mathematical substantiation of the application of a hexagonal pattern to provide a tissue-saving effect on the retina compared to the traditional laser coagulation pattern with matrix (rectangular) patterns was carried out.

The second stage was performed clinical studies in two groups of patients with an unfavorable type of treatment II and III stages of active ROP. The main group consisted of 44 infants, which were performed hexagonal (7 applications in one "honeycomb" pattern) laser coagulation. In the control group there were 41 infants who had a matrix (9 applications in one "rectangular" pattern) laser coagulation.

Results. At the first stage, it proved that the hexagonal shape of the pattern was mathematically justified and ensured uniform distribution of laser applicates on the spherical surface of the retina.

As a result of the second stage of research, regression was obtained in more than 97% of cases in stage 2 ROP and in 94% of cases in stage 3 ROP after laser treatment, in both groups.

Conclusion Optimization of the pattern laser coagulation method using a hexagonal-shaped pattern makes it possible to shorten the duration of the intervention while maintaining the high clinical efficacy of the treatment of active ROP.

Актуальность и цель

В 2017 году на российском рынке офтальмологического оборудования появилась паттерновая система «Integre Pro Scan» 561 нм (Ellex, Австралия). Установка обладает расширенным набором паттернов, включая гексагональные («пчелиные соты») [2], возможностью их масштабирования и ротации [1].

Цель – математически обосновать тканесберегающее воздействие на сетчатку гексагональной формы паттерна в ходе лазерного лечения активной ретинопатии недоношенных.

Материалы и методы

На первом этапе исследования было проведено математическое обоснование применения гексагональной формы паттерна для обеспечения тканесберегающего

воздействия на сетчатку по сравнению с традиционной паттерновой ЛКС матричными (прямоугольными) паттернами.

Вторым этапом выполняли клинические исследования в двух группах пациентов с неблагоприятным типом течения II и III стадий активной РН. В основную группу вошли 44 младенца, которым была проведена гексагональная (7 аппликаторов в одном «сотовидном» паттерне) ЛКС. В контрольную – 41 младенец, которым выполняли матричную (9 аппликаторов в одном «прямоугольном» паттерне) ЛКС.

Результаты

На первом этапе было доказано, что гексагональная форма паттерна является математически обоснованной и обеспечивает равномерное распределение лазерных аппликаторов на сферической поверхности сетчатки за счет равноудаленного расположения спотов внутри одного паттерна и оптимальной стыковки соседних паттернов.

В результате проведения второго этапа исследований в обеих группах регресс после лазерного лечения был получен более чем в 97% случаев на 2 стадии РН и в 94% случаев на 3 стадии РН. Суммарная энергетическая нагрузка в основной группе были меньше, чем в контрольной. Увеличение межспотового расстояния в гексагональном паттерне на 0,25 диаметра коагулята по сравнению с матричным паттерном позволило сохранить высокую клиническую эффективность и обеспечить тканесберегающее воздействие на сетчатку.

Выводы

Оптимизация метода паттерновой ЛКС с использованием паттерна гексагональной формы позволяет сократить продолжительность вмешательства с сохранением высокой клинической эффективности лечения активной РН.

Литература

1. Терещенко А.В., Чухраёв А.М. Современные аспекты диагностики, лечения и организации высокотехнологичной офтальмологической помощи детям с активными стадиями ретинопатии недоношенных. М.: Издательство «Офтальмология»; 2016. [Tereshchenko A.V., Chukhrayov A.M. Modern aspects of diagnosis, treatment and organization of high-tech eye care for children with active stages of retinopathy of prematurity. M.: Izdatel'stvo «Oftal'mologiya»; 2016. (In Russ.)]
2. Слоэн Н. Дж. А. Упаковка шаров. В мире науки. 1984; 3: 72-82. [Sloen N. Dzh. A. Packing of balls. V mire nauki. 1984; 3: 72-82. (In Russ.)]

Юлия Александровна Сидорова, Елена Владимировна Ерохина, Александр Владимирович Терещенко, Маргарита Сергеевна Терещенкова, Николай Михайлович Шилов

Калужский филиал ФГАУ «НМИЦ «МНТК «Микрохирургия глаза» им. акад. С.Н. Федорова» Минздрава России, Калуга, Россия

ОПЫТ КОМБИНИРОВАННОГО ЛЕЧЕНИЯ ПЕРИФЕРИЧЕСКОГО РЕТИНАЛЬНОГО АНГИОМАТОЗА 4 СТАДИИ У ПАЦИЕНТОВ ДЕТСКОГО ВОЗРАСТА

Purpose is to suggest a method for the combined treatment of peripheral retinal angiomatosis 4th stage with peripheral exudative retinal detachment without signs of PVR in children, including cryopexy of the angiomatous node with single-stage intravitreal insertion of a prolonged dexamethasone implant.

Materials and methods. Three children with monolateral retinal angiomatosis 4th stage, complicated by exudative retinal detachment without PVR, were treated.

A combination treatment was suggested. Under conditions of a single anesthetic under the laryngeal mask, cryopexy of angiomas was performed. Then a prolonged implant of dexamethasone was introduced intravitally.

Results. The angiomatous nodes of the retina by all patients underwent scarring, and zones of chorioretinal atrophy were visualized around the angiomas. The FAG data confirmed the absence of activity of the pathological process: in no case was any accumulation of fluorescein in the projection of angiomatous nodes, the formation of new angiomas was also not detected. Conducting ultrasound in the B-mode, in all cases in the region of pre-existing nodes, the unevenness of the thickness and acoustic density of the shells was determined.

Conclusion. The use of combined treatment and dynamic monitoring of patients with peripheral angiomatosis of the retina 4th stage allows to achieve a stable regression of the disease without the use of vitreal surgery and reduce the invasiveness of the intervention.

Актуальность и цель

Лечение ретинальных ангиоматозов у детей является сложной задачей. Отдельные методы лечения данного заболевания (ФДТ и антиангиогенная терапия) не разрешены к применению в педиатрической практике, а эффективность других (ТТТ) у детей с ретинальным ангиоматозом на 4-й стадии заболевания не изучалась [1-4].

Цель – предложить методику комбинированного лечения периферического ретинального ангиоматоза 4 стадии с периферической экссудативной отслойкой сетчатки без признаков ПВР у детей.

Материалы и методы

С 2016 по 2017 год в Калужском филиале МНТК проходили лечение трое детей с монолатеральным ретинальным ангиоматозом 4 стадии, осложненным экссудативной отслойкой сетчатки без ПВР.

Комплексная диагностика и все этапы лечения проводились после получения письменного информированного согласия от законных представителей пациентов.

Учитывая возраст пациентов и отсутствие признаков ПВР, было предложено комбинированное лечение. В условиях одного наркозного пособия под ларингеальной маской проводилась криопексия ангиом, затем интравитреально вводился пролонгированный имплант дексаметазона. Одному ребенку через 3 месяца дополнительно была проведена ТТТ, учитывая сохранение активности узла.

Сроки наблюдения составили 1, 3, 6 и 12 месяцев. Мониторинг ВГД проводился по месту жительства каждые 2 недели в течение первых 6-ти месяцев, затем – ежемесячно.

Результаты

К концу срока наблюдения офтальмоскопически у всех пациентов ангиоматозные узлы сетчатки подверглись рубцеванию, вокруг ангиом визуализировались зоны хориоретинальной атрофии. Данные ФАГ подтверждали отсутствие активности патологического процесса: ни в одном случае не отмечалось накопления флюоресцеина в проекции ангиоматозных узлов, формирования новых ангиом также выявлено не было. При проведении ультразвукового исследования в В-режиме, во всех случаях в области ранее существовавших узлов определялась неравномерность толщины и акустической плотности оболочек.

Выводы

Использование комбинированного лечения и динамический контроль за пациентами с периферическим ангиоматозом сетчатки 4 стадии позволяет добиться стойкого регресса заболевания без применения витральной хирургии и снизить травматичность вмешательства.

Литература

1. Терещенко А.В., Белый Ю.А., Сидорова Ю.А. Интраокулярная фотодинамическая терапия в лечении ангиоматоза сетчатки при проведении витреоретинальных вмешательств (клинический случай) // Современные технологии в офтальмологии. – 2014. – № 1. – С. 95-96.
2. Щуко А.Г., Акуленко М.В., Пашковский А.А., Букина В.В. Применение транспупиллярной термотерапии при острых сосудистых нарушениях сетчатки // Бюллетень ВСНЦ СО РАМН. – 2011. – № 6. – С. 82.
3. Gaudric A., Krivosic V., Duguid G. et. al. Vitreoretinal surgery for severe retinal capillary hemangiomas in von hippel-lindau disease // Ophthalmology. – 2011. – Vol. 118, No. 1. – P. 142-149.
4. Maher E.R., Neumann H.P., Richard S. Von Hippel-Lindau disease: a clinical and scientific review // Eur J Hum Genet. – 2011. – No. 19. – P. 617-623.

Светлана Анатольевна Белая, Сергей Алексеевич Лихачев, Маргарита Андреевна Шаплыко, Анна Николаевна Крамаренко, Светлана Леонидовна Куликова, Игорь Игоревич Зайцев, Инна Владимировна Козырева

РНПЦ неврологии и нейрохирургии, Минск, Беларусь

ОФТАЛЬМОЛОГИЧЕСКАЯ ПАТОЛОГИЯ У ПАЦИЕНТОВ С ТУБЕРОЗНЫМ СКЛЕРОЗНЫМ КОМПЛЕКСОМ В ДЕТСКОМ ВОЗРАСТЕ

Tuberous sclerosis complex - is a neurodermal syndrome. It is characterized by hamartomas of the skin, eyes, kidneys, heart, lungs, brain. Ophthalmic pathology occurs in 50-70% of cases. In 57 patients with childhood TSC, pathological changes in eyes were found in 52.6% of cases, predominantly retinal hamartomas in 36.8 % of the patients.

Актуальность и цель

Туберозный склерозный комплекс (ТСК) – факоматоз с кожными изменениями, с поражением гамартомами мозга, глаз, почек, легких и других органов. Распространенность ТСК от 1 на 30 000 до 1 на 50 000 человек [1]. Для верификации диагноза ТСК используются обновленные диагностические критерии 2012 года. Гамартомы сетчатки и ахроматические участки относятся к клиническим признакам ТСК.

Цель: изучить офтальмологическую патологию у пациентов с ТСК в детском возрасте.

Материалы и методы

Под нашим наблюдением находятся 57 пациентов с клинически достоверным ТСК в возрасте от 2 лет и 3 месяцев до 17 лет и 11 месяцев (средний возраст 10 лет и 2 мес.), из них 29 девочек и 28 мальчиков. Офтальмологические признаки оценивались с помощью прямой офтальмоскопии и ультразвукового исследования глаза.

Результаты

Астроцитарные гамартомы сетчатки обнаружены у 21 пациента (36,84%), с двусторонним расположением у 14 человек (24,56%): у 9 мальчиков и у 5 девочек, с поражением одного глазного яблока у 7 детей (12,28%) - у 4 мальчиков и 3 девочек. Хориоретинальная депигментация определена у 5 человек (8,75%). В 3-х случаях (пациенты женского пола) выявлены унилатеральные колобомы радужки (5,26%). Друзы зрительного нерва в правом глазном яблоке верифицированы у 1 пациента (мальчика) (1,75%).

Выводы

Поражение органа зрения у пациентов с ТСК в детском возрасте отмечено в 52,56% случаев, из них астроцитарные гамартомы сетчатки у 36,84% детей, преобладание по полу не отмечено. Проведение офтальмологических осмотров пациентов с ТСК в детском возрасте затруднено в связи с сопутствующими особенностями психо-речевого развития и нарушениями поведения аутистического спектра в 50-85% случаев[2]. Своевременное выявление офтальмологической патологии поможет верифицировать диагноз ТСК в ранние сроки, что существенно повысит качество оказания медицинской помощи этой

группе пациентов. Мультидисциплинарный подход необходим для обеспечения более высокого качества жизни пациентов с орфанной патологией.

Литература

1. Aikardi Z.H. (2011) Tuberoznii skleroz [Tuberous sclerosis]. Zabolvaniya nervnoi sistemi u detei [Diseases of the nervous system in children]. Moscow: Izdatel'stvo Pamfiova, pp. 114–119.
2. Curatolo P., Moavero R., Petrus J de Vries (2015) Neurological and neuropsychiatric aspects of tuberous sclerosis complex. *Lancet Neurology*, vol. 14, pp. 733–45.

Наталья Генриховна Солодовникова¹, Галина Феликсовна Полякова²

1 УО «Гродненский государственный медицинский университет», Гродно, Беларусь

2 УЗ «Гродненская областная детская клиническая больница», Гродно, Беларусь

ПОРОГОВЫЕ ЗНАЧЕНИЯ ГЕСТАЦИОННОГО ВОЗРАСТА И МАССЫ ТЕЛА ПРИ ЛЕЧЕНИИ АКТИВНОЙ РЕТИНОПАТИИ НЕДОНОШЕННЫХ

The threshold values of gestational age and body weight were studied in premature infants with active retinopathy during retinal barrier laser coagulation. The transpupilar barrier LKS was performed in 65 patients: group I - 53 (27.8%) premature infants with threshold рН, gestational age 27-33 weeks, body weight - 485 - 1600 grams. Group II - 12 patients with aggressive posterior retinopathy of prematurity, gestational age - 25-30 weeks, body weight 476 - 1400 grams. It was found that premature infants with aggressive posterior retinopathy have a shorter gestational age, low and extremely low body weight, a longer stay on mechanical ventilation, and severe perinatal damage to the central nervous system.

Актуальность и цель

Развитию ретинопатии недоношенных (РН) способствуют такие факторы как: масса тела, гестационный возраст, длительное проведение ИВЛ (более 3 суток), изучение которых является актуальным. Своевременная диагностика и лечение ретинопатии недоношенных позволяют избежать инвалидизации детского населения.

Цель. Изучить пороговые значения гестационного возраста и массы тела у недоношенных детей с активной ретинопатией при проведении барьерной лазеркоагуляции сетчатки.

Материалы и методы

Объектом исследования явились дети с ретинопатией недоношенных, которым была выполнена барьерная лазеркоагуляция сетчатки (ЛКС) на базе Гродненской областной детской клинической больницы за период с 2016 года по июль 2019 года. Для офтальмологического обследования использовали непрямой бинокулярный офтальмоскоп «HEINE SIGMA» (Германия), широкоугольную цифровую ретинальную педиатрическую камеру RetCam 2 (США), блефаростат. Хирургическое лечение проводилось не позднее 72 часов с момента постановки диагноза ретинопатии недоношенных пороговой стадии. Лазеркоагуляция сетчатки проводилась под общей анестезией в условиях максимально возможного мидриаза с помощью офтальмологической лазерной системы «IRIDEX» (США) с длиной волны 810 нм, под визуальным контролем через налобный бинокулярный офтальмоскоп в операционной. Медикаментозное послеоперационное лечение состояло из инстилляций стероидов и антибиотиков.

Результаты

Осмотрено 602 недоношенных новорожденных (1204 глаз), 190 пациентов (30,6%) имели РН. Из них РН I-II стадии - 125 детей (65,7%), II, III стадии с плюс-болезнью - 53 ребенка (27,8%), у 12 пациентов (6,3%) диагностирована задняя агрессивная РН. Транспупиллярная

барьерная ЛКС была выполнена 65 пациентам (34,2%), которых разделили на две группы: I группа - 53(27,8%) недоношенных ребенка с пороговой РН. Гестационный возраст 27-33 недели. Масса тела - 485 – 1600 граммов, из них 49,7% детей имели массу тела до 1000 г. Находились на ИВЛ 3-72 дня. ЛКС выполнена на 35-41 неделе постконцептуального возраста (ПКВ) на 106 глазах. II группа - 12 пациентов с АЗРН. Гестационный возраст - 25 – 30 недель. Масса тела 476 – 1400 г, из них 75,2% детей имели массу тела до 1000 г. На ИВЛ 18-84 дня. ЛКС при АЗРН проведена на 24 глазах на 33-35 неделе гестации, 6 детям повторно на 34-36 неделе. У 1 ребенка гемофтальм привел к фиброзу стекловидного тела. У 1 пациента развилась РН V стадии.

Выводы

1. Организация специализированной офтальмологической помощи на базе Гродненской областной детской клинической больницы и междисциплинарное взаимодействие между неонатологами, реаниматологами и офтальмологами является важным этапом в борьбе со слепотой у недоношенных новорожденных в Гродненской области.
2. Недоношенные новорожденные с агрессивной задней ретинопатией имеют более короткий гестационный возраст, низкую и экстремально низкую массу тела, более длительное нахождение на ИВЛ, тяжелое перинатальное поражение ЦНС.

Александра Андреевна Выдрина, Александр Владимирович Терещенко, Ирина Георгиевна Трифаненкова, Маргарита Сергеевна Терещенкова

Калужский филиал ФГАУ «НМИЦ «МНТК «Микрохирургия глаза» им. акад. С.Н. Федорова» Минздрава России, Калуга, Россия

ПРИМЕНЕНИЕ МЕТОДИКИ ДОЗИРОВАННОЙ ПЕРЕДНЕЙ ТРАНСПОЗИЦИИ НИЖНЕЙ КОСОЙ МЫШЦЫ В ХИРУРГИЧЕСКОМ ЛЕЧЕНИИ ВЕРТИКАЛЬНОГО КОСОГЛАЗИЯ

Purpose - to develop a technology for dosed surgical treatment of vertical strabismus.

Materials and methods. Age of patients were from 3 to 17 years. 112 patients (112 eyes) were included in Group 1 (core group). Group 1 was undergone surgical treatment using our modified methods. 116 patients (116 eyes) were included in Group 2 (control group). Group 2 was treated according to the classical method of dosed recession with degrees from “+1” to “+3” and transposition of the inferior oblique muscle with a degree of “+4”. In each group, two subgroups were distinguished: subgroup a (with hypertrophy in adduction less than 7 ° according to Girshberg) and subgroup b (with hypertrophy in adduction more than 7 °).

Results. Bilshovsky’s test was negative in all patients of group 1. In group 2, in cases of persisting hypertropia in the primary position of the eye, in subgroup 2A (6.4%) and subgroup 2B (10.1%), a positive Bilshovsky test on the side of the hypertropic eye was detected, which indicated a hypoeffect of surgical treatment.

The frequency of binocular vision formation was higher in subgroup 1a (68%) than in subgroup 2a (42.5%). The frequency of binocular vision formation at the end of the observation period in subgroup 1b was 59.7%, in subgroup 2b it was 46.4%.

Conclusion. The developed modification of the surgical treatment of hyperfunction of the inferior oblique muscle allows to achieve high anatomical and functional results.

Актуальность и цель

В лечении вертикального косоглазия, связанного с гиперфункцией нижней косой мышцы, из-за слабости вертикальной фузии (3,0-4,0 пр. дптр.), наличия циклотропии и торзионной диплопии, хирургический этап практически неизбежен [1-3].

Цель – разработать технологию дозированного хирургического лечения вертикального косоглазия, обусловленного гиперфункцией нижней косой мышцы различной степени выраженности, с применением методики передней транспозиции нижней косой мышцы и оценить ее эффективность.

Материалы и методы

В исследование вошли 228 детей (228 глаз) в возрасте от 3 до 17 лет с вертикальным косоглазием, обусловленным гиперфункцией нижней косой мышцы.

В зависимости от метода хирургического лечения пациенты были разделены на две группы. В группу 1 (основная группа) были включены 112 пациентов (112 глаз), которым было проведено хирургическое лечение с применением модифицированной нами методики дозирования степени передней транспозиции нижней косой мышцы. В группу

2 (контрольная группа) вошли 116 пациентов (116 глаз), которым лечение проводилось по классической методике дозированной рецессии при степенях от «+1» до «+3» и транспозиции нижней косой мышцы при степени «+4». В каждой группе были выделены две подгруппы: подгруппа а (с гипертропией в аддукции менее 7° по Гиршбергу) и подгруппа б (с гипертропией в аддукции более 7°).

Сроки наблюдения составили 1-е сутки, 1, 3, 6, 12, 24 месяца после операции.

Результаты

В конце срока наблюдения у всех пациентов группы 1 тест Бильшовского был отрицательным. В группе 2, в случаях сохраняющейся гипертропии в первичной позиции взора, в подгруппе 2а (6,4%) и в подгруппе 2б (10,1%) выявлялся положительный тест Бильшовского на стороне гипертропичного глаза, что говорило о гипозэффекте хирургического лечения.

Частота формирования бинокулярного зрения была выше в подгруппе 1а (68%), чем в подгруппе 2а (42,5%). В подгруппах б получены аналогичные результаты: частота формирования бинокулярного зрения в конце срока наблюдения в подгруппе 1б составила 59,7%, в подгруппе 2б – 46,4%.

Выводы

Разработанная модификация технологии хирургического лечения гиперфункции нижней косой мышцы в зависимости от величины угла вертикальной девиации с применением методики дозированной передней транспозиции нижней косой мышцы позволяет добиться высоких анатомо-функциональных результатов при вертикальных углах девиации в аддукции свыше 7° по Гиршбергу, а также в случаях малых углов до 7° по Гиршбергу.

Литература

1. Попова Н.А., Сорокина В.В., Горкин А.Е., Югай С.Г. Метод дозированной передней транспозиции нижней косой мышцы в хирургии вертикального косоглазия. Офтальмохирургия. 2012; 1: 30-34. [Popova N.A., Sorokina V.V., Gorkin A.Y., Yugay S.G. Method of dosed anterior transposition of the lower oblique muscle in vertical strabismus surgery. Oftal'mokhirurgiya. 2012; 1: 30-34. (In Russ.)]
2. Аветисов С.Э., Кашченко Т.П., Ячменева Е.И. Клиника, диагностика и лечение циклотропии и торзионной диплопии. Вестник офтальмологии: Двухмесячный научно-практический журнал. 2000; 116(4): 38-41. [Avetisov S.E., Kashchenko T.P., Yachmeneva Ye.I. Clinic, diagnosis and treatment of cyclotropia and torsional diplopia. Vestnik oftal'mologii: Dvukhmesyachnyy nauchno-prakticheskiy zhurnal. 2000; 116 (4): 38-41. (In Russ.)]
3. Плисов И.Л., Пузыревский К.Г., Анциферова Н.Г. Современная тактика и методы хирургического лечения гиперфункции нижней косой мышцы. Практическая медицина. 2013; 70(1-3): 75-78. [Plisov I.L., Puzyrevskiy K.G., Antsiferova N.G. Modern tactics and methods of surgical treatment of hyperfunction of the inferior oblique muscle. Prakticheskaya meditsina. 2013; 70 (1-3): 75-78.]

Виктория Леонидовна Красильникова, Анна Ромуальдовна Яроцевич

ГУО «БелМАПО», Минск, Беларусь

КОРРЕКЦИЯ АФАКИИ У ДЕТЕЙ

Method for correction of aphakia in children after three years old.

Актуальность и цель

Цель работы - разработать способ коррекции афакии путем формирования капсулы для отсроченной имплантации ИОЛ после экстракции врожденной катаракты в возрасте до 6 месяцев.

Материалы и методы

В МОДКБ в 2018-2019 гг было прооперировано 15 пациентов (25 глаз) по предложенной методике. В возрасте 1-4 месяцев производилась экстракция врожденной катаракты с формированием капсулы для отсроченной имплантации ИОЛ. Производились передний и задний капсулорексисы диаметром 5 мм и 6 мм соответственно, передняя витрэктомия витректором 23G, 25G. Имплантация ИОЛ осуществлялась в подготовленный капсульный мешок в возрасте 3 лет и старше. Производился вторичный передний капсулорексис вдоль сформированного фиброзного кольца, отступя 1 мм от края, последовательное разделение переднего и заднего листков капсулы, вымывание оставшихся хрусталиковых масс из периферических отделов капсулы и имплантация ИОЛ в капсульный мешок.

Результаты

Острота зрения до первого этапа лечения составляла: 21 глаз – светоощущение (84%), 4 глаза (16%) – предметное. Афакия в результате хирургического лечения врожденной катаракты составила 64% (16 глаз), Первичное персистирующее гиперпластическое стекловидное тело в сочетании с врожденной катарактой - 36% (9 глаз). С бинокулярной патологией - 66,6% (20 глаз), с монокулярной - 33,3% (5 глаз). Острота зрения пациентов, прооперированных в возрасте 1-4 месяцев, после выполнения первого этапа хирургического лечения составила в среднем 0.04 без коррекции (0.01-0.1). Острота зрения пациентов с бинокулярной афакией до проведения второго этапа хирургического лечения с очковой коррекцией афакии составила 0.2 ± 0.05 Д (46,6%, 14 глаз), с контактной коррекцией – 0.5 ± 0.05 Д (20%, 6 глаз), острота зрения пациентов с монокулярной афакией с очковой коррекцией афакии составила 0.08 ± 0.01 Д (13.3%, 2 глаза), с контактной коррекцией – 0.4 ± 0.04 Д (20%, 3 глаза). Острота зрения после имплантации ИОЛ составила 0.5 ± 0.2 Д ($p < 0.005$).

Выводы

Способ снижает число осложнений, вызванных ранней имплантацией ИОЛ, способствует получению стабильных результатов и попаданию в рефракцию цели. Сочетанная глазная патология осложняет прогноз в отношении высокой остроты зрения и благоприятного исхода заболевания.

Ирина Георгиевна Трифаненкова, Александр Владимирович Терещенко

Калужский филиал ФГАУ «МНТК «Микрохирургия глаза» им. акад. С.Н. Федорова»
Минздрава России, Калуга, Россия

ФЛЮОРЕСЦЕНТНО АНГИОГРАФИЧЕСКИЕ ИССЛЕДОВАНИЯ ПРИ РУБЦОВЫХ СТАДИЯХ РЕТИНОПАТИИ НЕДОНОШЕННЫХ

Purpose - to study the possibilities of fluorescence angiography (FA) in cicatricial phase of retinopathy of prematurity (RoP).

Materials and methods. 7 patients (14 eyes) with 4 cicatricial phase of RoP, whom having had a spontaneous regression of the disease with distinct residual changes were kept under observation. The age of patients was from 1 year to 3.5 years. The study was performed on a RetCam-3 retinal pediatric digital video system with an integrated block for FA.

Results. Distinct residual changes were observed by patients with 4 cicatricial phase of RoP having spontaneous regression of the disease: a symptom of a comet, deformation of the optic nerve disc (OND), displacement of the macular zone, widespread dystrophic changes, and sharp thinning of the retina. In the arteriovenous phase, contrasting of the newly formed vessels of the retina and proliferative tissue in the projection of the traction retinal detachment were noted. The accumulation of fluorescein on and around the OND was in the arteriovenous phase. In the late phase fluorescence remained above the OND, under the retina in the areas of deposition of solid exudate.

Conclusion. The obtained fluorescence-angiographic data give detailed representations of the nature and degree of vascular changes in the cicatricial phase of the disease, occurring due to of spontaneous regression of active RoP.

Актуальность и цель

Существуют лишь единичные работы, где приведены ограниченные данные флюоресцентной ангиографии (ФАГ) у пациентов с рубцовой ретинопатией недоношенных (РН) [1, 2]. Информативность и диагностическая ценность этого метода в рубцовом периоде заболевания до сих пор практически не изучена.

Цель – изучить возможности флюоресцентной ангиографии при рубцовых стадиях ретинопатии недоношенных.

Материалы и методы

Под наблюдением находились 7 пациентов (14 глаз) с рубцовой 4 стадией РН, у которых произошел самопроизвольный регресс заболевания с выраженными остаточными изменениями. Возраст пациентов варьировал от 1 года до 3.5 лет.

Обследование проводили на ретинальной педиатрической цифровой видеосистеме RetCam-3 со встроенным блоком для ФАГ. В зависимости от возраста пациентов исследование осуществлялось или под аппаратно-масочным наркозом в присутствии анестезиолога-реаниматолога или без наркоза.

Результаты

У пациентов с рубцовой 4 стадией РН в результате самопроизвольного регресса заболевания наблюдались выраженные остаточные изменения: симптом «кометы», деформация диска зрительного нерва (ДЗН), смещение макулярной зоны, распространенные дистрофические изменения, резкое истончение сетчатки. В артериовенозной фазе отмечалось контрастирование новообразованных сосудов сетчатки и пролиферативной ткани в проекции тракционной отслойки сетчатки. В артериовенозной фазе – накопление флюоресцеина на ДЗН и вокруг него. В поздней фазе сохранялась флюоресценция над ДЗН, под сетчаткой в зонах отложения твердого экссудата.

Выводы

Полученные флюоресцентно-ангиографические данные дают детальные представления о характере и степени сосудистых изменений в рубцовой фазе заболевания, наступившей в результате самопроизвольного регресса активной РН.

Литература

1. Lee K., Kim J., Yu Y. Idiopathic maculopathy in eyes with regressed retinopathy of prematurity. *Graefes Arch Clin Exp Ophthalmol.* 2010; 248(8): 1097-1103.
2. Mintz-Hittner H., Kretzer F. Postnatal retinal vascularization in former preterm infants with retinopathy of prematurity. *Ophthalmology.* 1994; 101(3): 548-558.

Ирина Георгиевна Трифаненкова, Александр Владимирович Терещенко, Юлия Александровна Сидорова, Вадим Владимирович Шаулов, Сергей Владимирович Исаев
Калужский филиал ФГАУ «НМИЦ «МНТК «Микрохирургия глаза» им. акад. С.Н. Федорова» Минздрава России, Калуга, Россия

ФЛЮОРЕСЦЕНТНО-АНГИОГРАФИЧЕСКИЕ ИССЛЕДОВАНИЯ У ПАЦИЕНТОВ С АКТИВНОЙ РЕТИНОПАТИЕЙ НЕДОНОШЕННЫХ ПОСЛЕ ЛАЗЕРНОЙ КОАГУЛЯЦИИ СЕТЧАТКИ

Purpose - to evaluate the effectiveness of laser retinal coagulation (LRC) with retinopathy of prematurity (RoP) using fluorescence angiography (FA), depending on the treatment method.

Materials and methods. 58 preterm infants (116 eyes) with various stages of active RoP, requiring LRC. The gestational age of children is from 24 to 31 weeks, birth weight of body is 680-1800 grams.

In 94 cases, LRC was performed in a pattern mode using the PASCAL system. In 12 cases, LRC was performed in a single pulse mode on a Visulas 532s laser ophthalmic device. In 10 cases, LRC was performed with an Iridex IQ 810 diode laser using a head-on ophthalmoscope by low premature non-transportable infant at the perinatal center.

Results. Dosed pattern LRC technique is the most effective and safety for a premature baby, confirmed by the obtained angiographic data indicating active vascular germination at the coagulation area.

Angiographic imaging of RoP regression after LRC in a single pulse mode was comparable with pattern LRC. Considering the benefits of pattern technology, single pulse technology should only be used with high-tech equipment.

Postoperative angiographic monitoring after LRC using a forehead ophthalmoscope showed the imperfection of this technology, which is detected by chaotic vascular growth in the LRC area.

Conclusion. FA gives great opportunities both in an early assessment of the effectiveness of LRC and in a detailed evaluation of the long-term results of treatment.

Актуальность и цель

Метод флюоресцентной ангиографии (ФАГ) сосудов глазного дна при ретинопатии недоношенных (РН) является перспективным в оценке результатов лазерного лечения данной патологии [1-2].

Целью исследования является оценка эффективности лазеркоагуляции сетчатки при РН с использованием ФАГ, выявление ангиографических признаков регресса и прогрессирования заболевания, особенностей формирования сосудов в ранее аваскулярной сетчатке в зависимости от стадии РН и использованного метода лечения.

Материалы и методы

Под наблюдением находились 58 недоношенных новорожденных (116 глаз) с различными стадиями активной РН, требующими проведения лазерной коагуляции

сетчатки (ЛК). Гестационный срок детей составил от 24 до 31 недели (в среднем 28,1 неделя), масса тела при рождении – от 680 до 1800 грамм (в среднем 1100 граммов).

Всем младенцам проводилась цифровая ретиноскопия с ФАГ на педиатрической видеосистеме «RetCam-3» со встроенным ангиографическим блоком.

В 94 случаях ЛК проводилась в паттерновом режиме на лазерной офтальмологической системе «PASCAL Photocoagulator» по разработанной технологии ранней дозированной коагуляции, оптимизированной по энергетическим параметрам.

В 12 случаях ЛК проводилась в режиме одиночного импульса на лазерной офтальмологической установке «Visulas 532s» – Nd:YLF» («Carl Zeiss Meditec AG», Германия).

В 10 случаях ЛК была проведена в перинатальном центре глубоконедоношенным нетранспортабельным детям диодным лазером Iridex IQ 810 с использованием налобного офтальмоскопа.

Результаты

Наиболее оптимальной с точки зрения эффективности и безопасности для недоношенного ребенка является методика дозированной паттерновой ЛК, что подтверждается полученными ангиографическими данными, свидетельствующими об активном проращении сосудов в зону коагуляции.

Ангиографическая картина регресса РН после ЛК в режиме одиночного импульса существенно не отличалась по сравнению с паттерновой ЛК. Однако, учитывая преимущества паттерновой технологии, технология одиночного импульса должна использоваться лишь при отсутствии высокотехнологичного оборудования.

Послеоперационный ангиографический мониторинг после ЛК с использованием налобного офтальмоскопа показал несовершенство данной технологии, проявляющееся характерными ангиографическими признаками, такими как хаотичный рост сосудов в зоне ЛК.

Выводы

Флюоресцентная ангиография сетчатки открывает широкие возможности как в ранней оценке эффективности ЛК, так и в детальной оценке отдаленных результатов лечения в зависимости от стадии РН и использованного метода ЛК.

Использование результатов флюоресцентно-ангиографических исследований будет способствовать совершенствованию лазерных технологий и повышению качества лечения РН.

Литература

1. Ells A.L., Gole G.A., Lloyd Hildebrand P., Ingram A., Wilson C.M., Geoff Williams R. Posterior to the ridge laser treatment for severe stage 3 retinopathy of prematurity. Eye (Lond). 2013; 27(4): 525-530.
2. Gunn D.J., Cartwright D.W., Gole G.A. Prevalence and outcomes of laser treatment of aggressive posterior retinopathy of prematurity. Clin Experiment Ophthalmol. 2014; 42(5): 459-465.

Ольга Валерьевна Ларионова, Людмила Владимировна Дравица

УО «Гомельский государственный медицинский университет», Гомель, Беларусь

ФУНКЦИОНАЛЬНОЕ СОСТОЯНИЕ, ХАРАКТЕРОЛОГИЧЕСКИЕ И ПОВЕДЕНЧЕСКИЕ ОСОБЕННОСТИ ДЕТЕЙ МЛАДШЕГО ШКОЛЬНОГО ВОЗРАСТА С ОРТОФОРИЕЙ И ГЕТЕРОТРОПИЕЙ

The evaluation of functional states is important in the study of neurodynamic indicators, reflecting the functional condition of the central nervous system of the organism and adaptative processes studying dynamics at interaction with environment. The combination of low reaction rate and pronounced inertia of nervous processes with a low level of functionality in children of group 2 indicates a mismatch between the centers of visual and motor analyzers. The functional level of the system of children of group 1 indicates a greater tendency to show adaptive reactions of the body and the ability of the Central nervous system to form a functional system pursuant to task and to keep her extended time.

Актуальность и цель

Проблема оценки функциональных состояний (ФУС) является одной из важнейших в областях науки, изучающих динамику адаптационных процессов при взаимодействии с внешней средой. ФУС оказывает значительное влияние на характеристики нервной ткани и на особенности протекания нервных процессов[1].

Цель исследования: оценить функциональное состояние, характерологические и поведенческие особенности детей младшего школьного возраста с ортофорией и гетеротропией.

Материалы и методы

Нами обследовано 106 глаз (53 ребенка), в возрасте от 6 до 11 лет, находившихся на лечении в УЗ «Гомельская областная детская больница медицинской реабилитации». Сформированы 2 группы пациентов. Критерии включения: вид рефракции и положение глазных яблок в орбите. 1 группа 20 детей (40 глаз) с ортофорией на фоне гиперметропии средней степени $Hm 4,0 \pm 1,2D$, 2 группа – 33 пациента (66 глаз) с диагнозом содружественного сходящегося косоглазия на фоне гиперметропии средней степени $Hm 4,6 \pm 2,5D$. Всем пациентам проводилось стандартное страбологическое обследование. Для изучения функционального состояния НС использовались психофизиологические методики: «Реакция различения» (РР), «Реакция выбора» (РВ), «Реакция на движущийся объект» (РДО), методика «Помехоустойчивость», цветовой тест Люшера, с помощью аппаратно-программного комплекса «НС-Психотест» (ООО «Нейрософт»).

Результаты

Среднее время РР 2 группы детей больше на 41,3мс, чем детей 1 группы ($394,7 \pm 8,5$ мс и $353,4 \pm 6,7$ мс соответственно) ($p < 0,05$). В 1 группе среднее время РВ – $436,4 \pm 4,6$ мс, во 2 группе – $454,4 \pm 4,9$ мс. Среднее время РВ 2 группы детей больше на 18мс, чем детей 1 группы ($p < 0,05$). Среднее значение времени реакции «Помехоустойчивость» детей 1

группы на 21мс меньше чем детей 2 группы) ($433,5 \pm 7,5$ мс и $454,4 \pm 9,9$ мс соответственно) ($p < 0,05$).

Суммарное отклонение от аутогенной нормы значимо ниже на 14,5% ($p < 0,05$) у детей 1 группы, чем у детей 2, что свидетельствует о наличии у них резервов работоспособности и стрессоустойчивости ($15,3 \pm 3,0$ мс и $17,9 \pm 3,9$ мс соответственно). Вегетативный баланс детей 1 группы – $-2,8 \pm 3,9$, 2 группы – $-1,1 \pm 0,3$, что указывает на преобладание тонуса парасимпатической НС у детей двух групп. Уровень стресса детей 1 группы имеет тенденцию к образованию стресса $18,3 \pm 3,7$, 2 группы $23,2$ – проявление стрессового состояния. Для детей двух групп характерна гетерономность и эксцентричность.

Выводы

Наличие гетерофории у детей 2 группы приводит к увеличению среднего времени РВ, РР и методики «Помехоустойчивость» на 18мс, 41,3мс и 21мс соответственно ($p < 0,05$), в сравнение с группой детей с ортофорией что указывает на снижение подвижности нервных процессов у детей с гетеротропией. Выявленные в результате исследования диагностические признаки эмоциональных нарушений при обследовании детей с помощью цветовой методики дают возможность более тонкого и своевременного распознавания специфических критериев эмоциональных расстройств. Цветовой тест Люшера может быть использован как средство оценки эмоциональной динамики у детей младшей школьной группы.

Литература

1. Гайлене, И.П. Особенности выделения признаков воспринимаемых предметов детьми с нарушениями зрения / И.П. Гайлене // Дефектология. – 1990. – №2. – С. 13–17.

7

**НЕОТЛОЖНЫЕ СОСТОЯНИЯ/ТРАВМА В
ОФТАЛЬМОЛОГИИ**

**EMERGENCY IN OPHTHALMOLOGY, AND
OCULAR TRAUMA**

Римма Леонидовна Скрипник¹, Анна Александровна Чмиль²

1 Национальный медицинский университет им. А.А. Богомольца, Киев, Украина

2 Александровская клиническая больница, Киев, Украина

ТРАНСОРБИТАЛЬНОЕ РАНЕНИЕ ЧЕРЕПА С ДВУСТОРОННИМ ПОРАЖЕНИЕМ МАКСИЛЯРНЫХ СИНУСОВ С ГИГАНТСКИМ ИНОРОДНЫМ ТЕЛОМ В РАНЕВЫХ КАНАЛАХ

The case report of a transorbital wound of the skull with bilateral injury of the maxillary sinuses with a gigantic foreign body in the wound canals.

Актуальность и цель

Ежегодно в мире происходит свыше 25 миллионов травм глаза (Американская академия офтальмологии-2014). Проникающие ранения глазницы составляют 15,4-21,7% от общего числа травмы глаза (Бухарина Е.С., Дроздова Е.А.-2013). В 92% случаев они сочетаются с повреждением ЛОР-органов (Chibbaro S Касаткина О.М.-2016).

Цель: представить описание клинического случая трансорбитального ранения черепа с двусторонним поражением максиллярных синусов с гигантским инородным телом в раневых каналах.

Материалы и методы

Пациент Ш., 23 года, поступил в глазное отделение Александровской клинической больницы «Центр травмы глаза» г. Киева 21 июня 2019 г. с жалобами на боль, отсутствие зрения, наличие инородного тела в области глазничной щели левого глаза. Со слов пострадавшего травма была нанесена накануне вечером неизвестными тупым деревянным предметом.

Острота зрения при поступлении субъективно не определялась, глазная щель сомкнута, из-за напряженной гематомы и отёка век. Из нее визуализируется плоский деревянный предмет продолговатой формы длиной приблизительно 4 см. Глазное яблоко не просматривается. В ходе мультиспиральной компьютерной томографии (МСКТ) были получены отчётливые изображения инородного тела продолговатой формы длиной 13 см, который залега в орбите и максиллярных синусах, смещал глазное яблоко к верхнелатеральному углу глазницы, с признаками переломов гайморовой пазухи.

Результаты

В условиях экстренной операционной под общей анестезией, инородное деревянное тело длиной 13 см было удалено через раневой канал, проведена ревизия орбиты и глазного яблока. Повреждений фиброзной капсулы глаза не выявлено, определялся надрыв медиальной прямой мышцы, орбитальная часть зрительного нерва на всем протяжении целостная. При ревизии орбиты свободно лежащие костные отломки удалены. Пациенту были рекомендованы охранительный режим, антибактериальная и противоотечная терапия на протяжении 10 дней. При переводе больного в ЛОР отделение для дальнейшего лечения зрительные функции VIS OU10.

Выводы

Трансорбитальные травмы черепа являются серьёзной проблемой, так как запоздалая диагностика и отсутствие адекватного лечения, чревато фатальными последствиями. Сложная анатомия костных структур, их тесная связь с многочисленными сосудистыми и нервными образованиями превращают диагностику таких повреждений в процедуру требующую большого внимания. Окончательный диагноз и выработка тактики лечения опираются на данные «золотого стандарта» лучевой диагностики орбитальных переломов-МСКТ. Учитывая распространённый характер трансорбитальных ранений черепа, их лечение требует мультидисциплинарного подхода с участием нейрохирурга, челюстно-лицевого хирурга, а также ЛОР-специалиста и офтальмолога. Анализ подобных клинических ситуаций представляет несомненный научный и практический интерес.

8

**РЕАБИЛИТАЦИЯ ПАЦИЕНТОВ С
ЗАБОЛЕВАНИЯМИ ОРГАНА ЗРЕНИЯ**

**REHABILITATION OF PATIENTS WITH
DISEASES OF THE ORGAN OF VISION**

Станислав Лазаревич Завадский

ЧТПУП "Контактные линзы плюс", Минск, Беларусь

BIONIC EYE PROSTHESIS (БИОНИЧЕСКИЙ ГЛАЗНОЙ ПРОТЕЗ)

The loss of the first neuron of the visual pathway does not lead to the complete destruction of the visual analyzer.

In particular, the functioning of the corresponding sections of the cerebral cortex and the activity of the nuclei of the oculomotor nerves, that have a two way connection with the cerebral cortex, remain (Picture 1).

A blind person does not have the ability to use the activity of the nucleus driven oculomotor muscles to orient in the external environment. Although all other senses become aggravated.

We have developed a device that consists of a camera, microcomputer and an electronic unit inside the ocular prosthesis.

The device allows you to analyze the image from the camera and transmit this information via the electrodes at the back surface of the ocular prosthesis, as well as register the movement of the ocular prosthesis, and therefor retarget the device's field of view.

Актуальность и цель

Как известно, при слепоте вследствие потери глаз и, соответственно, первого нейрона зрительного пути, не происходит полного разрушения зрительного анализатора. Сохраняется функционирование ответственных участков коры головного мозга, ядер глазодвигательных нервов и самих глазодвигательных мышц. Целью разработки (заявка на патент №а20170162 от15.05.2017г) является попытка дать слепым использовать активность глазодвигательных мышц для ориентирования в пространстве.

Материалы и методы

Разрабатываемое устройство состоит из следующих элементов:

Видеокамера на очках

Блок анализа информации (компьютер с передающими устройствами)

Сам глазной протез, в который запаяны микросхемы и источник питания.

Электроды для передачи информации выводятся на заднюю поверхность протеза и контактируют со слизистой глазничной полости. Большой «Заземляющий» электрод выводится на переднюю поверхность протеза и контактирует со слизистой верхнего или нижнего века. То обстоятельство, что чувствительность слизистой глазничной полости и слизистой языка примерно одинаковы, позволило нам изучать оптимальные режимы работы устройства на себе.

Результаты

В лабораторных устройствах использующих проводную передачу информации от компьютера на бионический протез мы получили возможность регистрации для слепого

Андрей Геннадьевич Дугинов¹, Сергей Николаевич Зеленцов¹, Кирилл Сергеевич Зеленцов¹, Елена Эдуардовна Иойлева²

Бюджетное учреждение здравоохранения Вологодской области «Вологодская областная офтальмологическая больница», Вологда, Россия¹

Федеральное государственное автономное учреждение Национальный медицинский исследовательский центр Межотраслевой научно-технический комплекс ""Микрохирургия глаза"" имени академика С.Н. Фёдорова Министерства здравоохранения Российской Федерации, Москва, Россия²

КОМБИНИРОВАННЫЙ МЕТОД РЕАБИЛИТАЦИИ ПРИ ПОРАЖЕНИИ ЗРИТЕЛЬНОГО НЕРВА РАЗЛИЧНОГО ГЕНЕЗА

The combined treatment method, including infusions of drugs together with their subsequent electro- and laser phoresis in combination with direct electro- and laser stimulation of the optic nerve in terms of the breadth of the therapeutic effect, has a significant advantage over traditional methods of treatment and rehabilitation for partial optic atrophy and improves visual acuity, reduce the number of relative and absolute cattle in the field of view, improve the parameters of the rhythmic excitation of the visual moat.

Актуальность и цель

Частичная атрофия зрительного нерва остается одной из основных причин слабовидения. Рост первичной инвалидности по зрению за последнее десятилетие свидетельствует о недостаточной эффективности существующих методов лечения и реабилитации при частичной атрофии зрительного нерва. С целью повышения эффективности лечения и реабилитации при частичной атрофии зрительного нерва различного генеза предложен комбинированный метод лечения

Материалы и методы

Комбинированный метод воздействия был применен у 132 пациентов (132 глаза) с частичной атрофией зрительного нерва различного генеза, возраст пациентов - от 20 до 79 лет.

Результаты

Комбинированный метод лечения включал ретробульбарную имплантацию светоэлектрод-катетера, проведение через этот катетер инфузий лекарственных препаратов совместно с последующим их электро- и лазерофорезом в сочетании с прямой электро- и лазеростимуляцией зрительного нерва. Курс лечения составлял 10 дней. Отмечено после курса лечения, в зависимости от этиологии процесса, увеличение остроты зрения у 75 - 87,2% пациентов; уменьшение количество относительных и абсолютных скотом на 11,9% - 25,4% ; увеличение амплитуды волны P-100 зрительных вызванных потенциалов на 20,4 – 37,9%; увеличение волны «а» электроретинограммы на 5,5 -17,9%, увеличение амплитуды волны «в» электроретинограммы на 4,6-20,6%.

Выводы

Данный метод по широте терапевтического эффекта имеет значительное преимущество перед традиционными методами лечения и реабилитации при частичной атрофии зрительного нерва и позволяет повысить остроту зрения, уменьшить количество относительных и абсолютных скотом в поле зрения, улучшить параметры проведения ритмического возбуждения по зрительному нерву.

Сергей Никодимович Саржевский

Запорожский государственный медицинский университет, Запорожье, Украина

ОСОБЕННОСТИ ПОЗНАВАТЕЛЬНОЙ ДЕЯТЕЛЬНОСТИ БОЛЬНЫХ С НАРУШЕНИЕМ ЗРЕНИЯ

Features of cognitive activity of patients with visual impairment

S. Sarzhevskiy

Zaporozhye State Medical University, Zaporozhye, Ukraine

Peculiarities of cognitive activity of patients with visual impairment were studied. 86 patients with ophthalmic pathology at the age of 36-75 years including, 47 women and 39 men were examined. Established: decline in cognitive activity due to a decrease in the total amount of information.

Актуальность и цель

Отражение окружающей среды реализуется посредством всех анализаторов, но ведущим из них является зрительный. Даже при выраженном снижении остроты зрения данный анализатор продолжает оставаться основным источником получения информации об окружающем мире. Поэтому понимание мироощущения больных с офтальмологической патологией представляется актуальным, особенно в плане реабилитационных мероприятий.

Цель. Изучение нарушений познавательной деятельности пациентов со снижением зрения.

Материалы и методы

Обследовано 86 больных (47 женщин, 39 мужчин) в возрасте от 36 до 75 лет. Продолжительность офтальмологической нозологии, обусловившей снижение зрения от 3 -до 16 лет. Участие в психологическом исследовании было добровольным. После предварительной беседы, касающейся целей и задач исследования, проводились тесты позволяющие оценить восприятие (узнавание изображений на картинках, исследование сенсорной возбудимости), внимание (подсчёт кружков в секторах круга, обнаружение отсутствующих деталей в изображениях, поиск чисел по таблицам Шульте). Проводилось исследование зрительной (запоминание геометрических фигур, простых и сложных рисунков) и слуховой (запоминание цифр, слов и предложений по слуху) памяти.

Результаты

При исследовании восприятия затруднено определение контурных, незавершённых, наложенных друг на друга рисунков. Нарушался корковый анализ комплексных раздражителей разной сложности при сохранности коркового синтеза. Снижение зрения изменяло адаптацию анализатора, уменьшалась продуктивность выполнения задач.

При исследовании внимания все больные нуждались в побуждении, повторении инструкций, помощи двигательного анализатора. В различной степени все пациенты демонстрировали изменение темпа переключения внимания (чаще ригидность) а также

снижение его объёма и устойчивости. Способность к распределению внимания и концентрация была низкой.

Исследование зрительной памяти определяло затруднение в образовании и воспроизведении нескольких временных связей. Изучение слуховой памяти не выявило статистически достоверного снижения, а объём непосредственной памяти оценивался даже выше, чем средние показатели (что можно объяснить феноменом замещения анализаторов).

Выводы

Выявлено снижение в изучаемых составляющих познавательной деятельности что, по-видимому, обусловлено уменьшением общего объёма получаемой пациентом информации. Качественные изменения в системе взаимодействия анализаторов при ограничении зрительного приводят к снижению познавательной деятельности в целом. Поскольку она напрямую связана с волевой и интеллектуальной активностью личности целесообразно в реабилитационных мероприятиях стимулировать социальную активность и профессиональную направленность пациентов с компенсаторной значимостью других анализаторов.

Александра Юрьевна Сафоненко, Елена Эдуардовна Иойлева, Анна Леонидовна Семенова, Валентина Олеговна Гадышева, Нурия Саниевна Гаджиева

Федеральное государственное автономное учреждение Национальный медицинский исследовательский центр Межотраслевой научно-технический комплекс "Микрохирургия глаза" имени академика С.Н. Фёдорова Министерства здравоохранения Российской Федерации, Москва, Россия

РЕЗУЛЬТАТЫ ЛЕЧЕНИЯ ПАЦИЕНТОВ С СОСУДИСТОЙ ПАТОЛОГИЕЙ ГЛАЗА

The purpose of the research is to assess the effect of treatment in patients with the vessel's pathology. Seven patients with optic nerve atrophy after non-arteritic anterior ischemic optic neuropathy (mean age $60 \pm 1,4$, 5 males, 2 females) were observed before and after treatment. A complete ophthalmic examination and extra SD-OCTA were performed. The radial peripapillary capillaries density was measured using AngioVue™ on SD-OCTA RTVue-XR™ device with a scanning area of $4,5 \times 4,5$ mm. Visual acuity of the eyes with ONA after NAION before treatment was $0,2 \pm 0,7$; after the treatment was $0,6 \pm 1,2$. The mean value of the radial peripapillary capillaries density was $37,3 \pm 0,3\%$.

Актуальность и цель

Оценить эффективность лечения пациентов с сосудистой патологией глаза.

Материалы и методы

Обследовано 7 пациентов с атрофической стадией передней ишемической оптической нейропатии в возрасте $60 \pm 1,4$ года (5 женщин, 2 мужчин) до и после лечения. Всем пациентам было проведено стандартное офтальмологическое исследование. Дополнительно методом спектральной оптической когерентной томографии с функцией ангиографии (СОКТ-А) на приборе RTVue-XR™ (Optovue, США) по протоколу HD Angio Disk $4,5 \times 4,5$ мм оценивались толщина слоя нервных волокон и плотность радиальных капилляров (РПК) перипапиллярной сетчатки. Всем пациентам был проведен курс консервативного и физиотерапевтического лечения. Проводились перекрестная (висок+затылок) электростимуляция на приборе ЭТЕР по 5 минут 3мА, магнитостимуляция на приборе ПОЛИМАГ-02 в 4 позициях по 5 мин в каждой с частотой 12 Гц. Стимуляция зеленым лазером с частотой 35 Гц и красным лазером с частотой 30 Гц на приборе СПЕКЛ-М выполнялась по 5 минут.

Результаты

Средняя острота зрения пораженного глаза у пациентов до лечения составляла $0,2 \pm 0,7$; после лечения $0,6 \pm 1,2$. Выявлено уменьшение дефектов поля зрения. Плотность РПК после лечения повысилась до средних значений $37,3 \pm 0,3\%$.

Выводы

По результатам проведенного курса лечения, выявлена положительная динамика функциональных, морфологических показателей и значений микроциркуляции.

9

РАЗНОЕ

MISCELLANEOUS

Наталья Григорьевна Завгородняя, Людмила Эдуардовна Саржевская

Запорожский государственный медицинский университет, Запорожье, Украина

СОСТОЯНИЕ УГЛА ПЕРЕДНЕЙ КАМЕРЫ У БОЛЬНЫХ КАТАРАКТОЙ, ОСЛОЖНЕННОЙ СУБЛЮКСАЦИЕЙ ХРУСТАЛИКА

IRIDOCORNEAL ANGLE CHANGES IN CATARACT PATIENTS CAUSED BY THE LENS SUBLUXATION

N. Zavgorodnya, L.Sarzhevskaya

Zaporozhzhia State Medical University

The Aim of the research is to determine peculiarities of iridocorneal angle morphometric parameters in patients with lens subluxation. 36 patients (72 eyes) with cataract, complicated by lens subluxation, were examined. The patients with lens subluxation have developed changes of iridocorneal angle which were not noted in the control group. Minimal indices of iridocorneal angle was $12,8 \pm 1,4^\circ$ in the main group that is by 48,59% less than in the control group. Maximal index of iridocorneal angle was significantly lower in the control group (by 20,58%). The difference between minimal and maximal indices of iridocorneal angle was 2 times higher in the main group than in the control one. In the main group, the cases of goniosynechia with lens subluxation were revealed 5,2 times more often than in the control group.

Актуальность и цель

Оперативное лечение катаракты, осложненной подвывихом хрусталика, остается одной из наиболее сложных проблем современной факохирургии.

Цель исследования - выявить особенности морфометрических параметров угла передней камеры у пациентов с подвывихом хрусталика.

Материалы и методы

Обследовано 36 пациентов (72 глаза) с катарактой, осложненной подвывихом хрусталика. Средний возраст - $67,4 \pm 0,6$ года, мужчин - 16 (44,4%), женщин - 20 (55,6%). Проведено офтальмологическое обследование включающее биомикрогониоскопию и оптическую когерентную томографию (ОКТ) переднего сегмента глаза. Основную группу составили 36 глаз с подвывихом хрусталика, контрольную – 36 глаз этих же пациентов без сублюксации хрусталика.

Результаты

Ширина угла передней камеры варьировала в основной группе от $7,2^\circ$ до $26,7^\circ$, а в контрольной - от $17,6^\circ$ до $44,8^\circ$. Максимальные показатели величины иридокорнеального угла были на 20,58% ниже в контрольной группе. Разница между минимальным и максимальным показателями угловых параметров у пациентов с подвывихом хрусталика составила $12,48 \pm 1,7^\circ$ ($p < 0,05$), в контрольной группе - $6,23 \pm 1,4$. В основной группе гониосинехии были выявлены в 26 ($72,22 \pm 7,47\%$) случаях, в контрольной в 5 ($13,89 \pm 5,76\%$), ($p < 0,05$). Экзогенная пигментация выявлена в обеих группах, однако в случаях с подвывихом хрусталика встречалась в 1,86 раз чаще.

Выводы

Состояние угла передней камеры глаз с подвывихом хрусталика и контрольной группы отличаются между собой. Так в основной группе минимальные показатели величины иридокорнеального угла были на 48,59% меньше, а максимальные на 20,58% выше, чем в контрольной группе. Разница между минимальным и максимальным показателями иридокорнеального угла была в 2 раза выше в основной группе, чем в контрольной. В группе с подвывихом хрусталика гониосинехии выявлены в 5,2 раза чаще, чем в контрольной группе.

СОДЕРЖАНИЕ / CONTENT

1	Эпидемиология заболеваний органа зрения и организация офтальмологической помощи	4
	Epidemiology of the organ of vision diseases and the eye care organization	
2	Фундаментальные исследования и экспериментальная офтальмология	15
	Basic research and experimental ophthalmology	
3	Диагностика заболеваний органа зрения	24
	Diagnosis of diseases of the organ of vision	
	3.2. Функциональные исследования	63
	3.2. Functional diagnosis	
	3.3. Визуализация	65
	3.3. Visualization	
	3.4. Вопросы дифференциальной диагностики	69
	3.4. Differential diagnosis	
4	Офтальмохирургия	78
	Ophthalmic surgery	
	4.1. Хирургия придатков глаза и орбиты	85
	4.1. Surgery of the orbit, lacrimal system and plastic surgery	
	4.2. Хирургия переднего отрезка глаза	90
	4.2. Surgery of the anterior segment	
	4.3. Катарактальная и рефракционная хирургия	97
	4.3. Cataract and refractive surgery	
	4.4. Хирургия глаукомы	116
	4.4. Glaucoma surgery	
	4.5. Витреоретинальная хирургия	127
	4.5. Vitreoretinal surgery	
	4.7. Трансплантация тканей	136
	4.7. Transplantation	
5	Терапевтическая офтальмология	142
	Ophthalmology and therapy	
	5.1. Придатки глаза и орбита	144
	5.1. Eyelids, lacrimal system and orbit	

5.2. Конъюнктива и роговица	148
5.2. Conjunctiva and cornea	
5.4. Стекловидное тело и сетчатка	160
5.4. Vitreous and retina	
5.5. Глаукома	177
5.5. Glaucoma	
5.6. Нейроофтальмология	186
5.6. Neuro-ophthalmology	
6 Детская офтальмология	204
Pediatric ophthalmology	
7 Неотложные состояния/травма в офтальмологии	233
Emergency in ophthalmology, and ocular trauma	
8 Реабилитация пациентов с заболеваниями органа зрения	236
Rehabilitation of patients with diseases of the organ of vision	
9 Разное	244
Miscellaneous	